KUTANÖZ LUPUS ERİTEMATOZUS TEDAVİ REHBERİ

KUTANÖZ LUPUS ERİTEMATOZUS TEDAVİSİNDE S2K KILAVUZU

Çevirenler

Arzu Karataş Toğral
Tülin Güleç

*Aşağıdaki kaynaktan birebir Türkçe'ye çevrilmiştir.

Kuhn A, Aberer E, Bata-Csörgö Z, et al. S2k guideline for treatment of cutaneous lupus erythematosus - guided by the European Dermatology Forum (EDF) in cooperation with the European Academy of Dermatology and Venereology (EADV). J Eur Acad Dermatol Venereol 2017;31:389-404.

Yayınevi: Galenos Yayınevi
Adres: Molla Gürani Mah. Kaçamak Sk. No: 21/1, 34093 İstanbul, Türkiye
Tel.: +90 212 621 99 25 **Faks:** +90 212 621 99 27 **E-posta:** info@galenos.com.tr **Web:** www.galenos.com.tr
Baskı: Bizim Basım Limited Şirketi
Adres: Litros Yolu 2. Matbaacılar Sitesi ZD1 Topkapı, İstanbul, Türkiye
Tel.: +90 (212) 709 75 25
Baskı Tarihi: Eylül 2017/September 2017
Yayın Türü: Yerel Süreli/Local Periodical

Kutanöz Lupus Eritematozus Tedavisinde S2k Kılavuzu

Avrupa Dermatoloji Forumu Rehberliği ve Avrupa Dermatoloji ve Venereoloji Akademisi İş birliğiyle

A. Kuhn[1,2], E. Aberer[3], Z. Bata-Csörgö[4], M. Caproni[5], A. Dreher[6], C. Frances[7], R. Gläser[8], H.-W. Klötgen[9], A. Landmann[2], B. Marinovic[10], F. Nyberg[11], R. Olteanu[12], A. Ranki[13], J.C. Szepietowski[14], B. Volc-Platzer[15]

[1]Interdisciplinary Center for Clinical Trials, University Medical Center Mainz, Mainz, Germany
[2]Division of Immunogenetics, Tumor Immunology Program, German Cancer Research Center, Heidelberg, Germany
[3]Department of Dermatology, Medical University of Graz, Graz, Austria
[4]Department of Dermatology and Allergology, University of Szeged, Szeged, Hungary
[5]Department of Medical and Surgical Critical Care Section of Dermatology, University of Florence, Florence, Italy
[6]Evidence-Based Medicine Frankfurt, Institute for General Practice, Goethe-University Frankfurt, Frankfurt, Germany
[7]Department of Dermatology and Allergology, Hôpital Tenon, Paris, France
[8]Department of Dermatology, Venerology and Allergology, University Hospital of Schleswig-Holstein, Campus Kiel, Kiel, Germany
[9]Department of Dermatology, Inselspital Bern-University Hospital, Bern, Switzerland
[10]Department of Dermatology and Venereology, University Hospital Center Zagreb and School of Medicine University of Zagreb, Zagreb, Croatia
[11]Institution for Clinical Sciences, Unit for Dermatology, Karolinska Institutet at Danderyd Hospital, Stockholm, Sweden
[12]Department of Dermatology, Colentina Clinical Hospital, Bucharest, Romania
[13]Department of Skin and allergic diseases, Inflammation Center, Helsinki University Central Hospital, Helsinki, Finland
[14]Department of Dermatology, Venereology and Allergology, Wroclaw Medical University, Wroclaw, Poland
[15]Department of Dermatology, Donauspital, University affiliated Hospital, Vienna, Austria

Correspondence: A. Kuhn, Interdisciplinary Center for Clinical Trials, University Medical Center Mainz, Mainz, Germany
E-mail: research@izks-unimedizin-mainz.de

Öz

Kutanöz lupus eritematozus (KLE) heterojen klinik bulgularla seyreden, nadir görülen otoimmün inflamatuvar bir hastalıktır. Bugüne kadar, özellikle bu hastalığın tedavisinde kullanılmak üzere ruhsat almış bir ilaç yoktur, dolayısıyla da tedavisi için verilen topikal ve sistemik ilaçların hepsi "endikasyon dışı" olarak kullanılmaktadır. Bu kılavuzun hazırlanma amacı, European Dermatology Forum önderliğinde ve European Academy of Dermatology and Venereology desteğiyle bir Avrupa alt komitesi oluşturarak KLE tanısı alan hastaların tedavisinde fikir birliği edinerek uzlaşma sağlamaktır. On altı Avrupalı katılımcı bu projeye iştirak etmiş ve tüm öneriler üzerinde uzlaşmıştır. Topikal kortikosteroidler lokalize KLE tedavisinde ilk sıradaki yerini korumuş, kalsinörin inhibitörleri gibi diğer topikal ajanlar ise 1. ya da 2. basamak alternatif tedavi seçeneği olarak tanımlanmıştır. Antimalaryaller, şiddetli ve/veya yaygın tutulumlu deri lezyonlarında, özellikle de skar bırakma ve/veya sistemik hastalık gelişme riski yüksek olan KLE hastalarında 1. basamakta ve uzun süreli kullanılmak üzere önerilmiştir. Sistemik kortikosteroidler de çok aktif ve/veya şiddetli seyreden hastalıkta antimalaryallere ek olarak ilk sırada önerilmiştir. İkinci ve üçüncü sırada yer alan sistemik tedavi seçenekleri sırasıyla metotreksat, retinoidler, dapson ve mikofenolat mofetil ya da mikofenolik asittir. Talidomid sadece tedaviye dirençli KLE hastalarının bir kısmında ve tercihen antimalaryallere ek olarak kullanılmalıdır. B hücreleri veya interferon alfayı hedef alan ilaçlar gibi birçok yeni seçeneğin de tedavide yer alabilmesi için yeni yapılacak klinik çalışmalarda etkinlik ve güvenilirlik değerlendirilmesine ihtiyacı vardır.

Giriş

Lupus eritematozus (LE), şiddetli sistemik organ tutulumuna neden olabilen sistemik lupus eritematozus (SLE), ama bazen de sadece deri tutulumuna yol açan kutanöz lupus eritematozus (KLE) inflamatuvar otoimmün bir hastalıktır. Klinik özellikler, histolojik değişiklikler ve serolojik anormallikler göz önüne alınarak, KLE 4 alt gruba ayrılabilir; (i) akut KLE (AKLE); (ii) subakut KLE (SKLE); (iii) kronik KLE (KKLE), bu alt grup diskoid LE (DLE), chilblain LE ve LE pannikülitini (LEP) de içerir; (iv) intermitan KLE (İKLE) diğer adıyla LE tumidus (LET). Günümüzde belimumab da dahil olmak üzere yeni monoklonal antikorlar gibi birçok tedavi seçeneği SLE tedavisi için onay almış olsa da, henüz KLE tedavisi için ruhsatlandırılmış hiçbir ilaç yoktur (1). Bu nedenle, KLE için verilen topikal ve sistemik tedavilerin çoğu "endikasyon dışı" olarak kullanılmakta ve çok azının etkinliği randomize kontrollü çalışmalardan gelen kanıtlarla desteklenmektedir (2).

Bu kılavuz, KLE hastalarının tedavisinde öneriler sunmayı hedefleyerek hazırlanmıştır. Hastalığın deri bulgularının çeşitliliği nedeniyle tedavi yaklaşımı kişiye özel olarak belirlenmeli ve bu hastalıkla ilgili deneyimleri yüksek olan uzmanlar tarafınca uygulanmalıdır. Bu nedenle, bu kılavuzun hedef grubu dermatologlar ve hastalığın diğer organ tutulumları ile ilgilenen nefrolog ve romatologlar gibi uzmanlardır. KLE tanı ve tedavisinde tüm dermatologları ve de pratisyen hekimleri hedefleyen başka bir kılavuz yine aynı grup tarafından hazırlanmaktadır ve ayrıca yayınlanacaktır.

Yöntem

Standart tedavi seçeneklerinin olmaması nedeniyle, bu projenin amacı KLE tanısı alan hastalar için European Dermatology Forum ve European Academy of Dermatology and Venereology iş birliğiyle hazırlanmış bir Avrupa kılavuzu oluşturmaktı. Prof. Annegret Kuhn kılavuz alt komitesinin başkanı olarak European Society of Cutaneous Lupus Erythematosus'tan küçük bir grup uzman doktorla birlikte 2013'te kılavuz alt komitesi kurmak için atandılar ve her merkez ve/veya ülkeden bir uzman davet etmeyi planladılar. Planlanan hedefler hakkında geniş tabanlı bir uzlaşma elde etmek için Avrupa'nın her tarafından 16 katılımcı dahil edildi. Kılavuz alt komitesindeki tüm katılımcılar yapılandırılmış tarzda bir uzmanlar uzlaşmasına dayanan, fikir birliği temelli (S2k) bir kılavuz ("k" harfi Almanca "konsensüs/uzlaşı" kelimesi için) geliştirmeyi kabul ettiler. Uzlaşı konferansı öncesi davet edilen konunun uzmanların hepsi seçilmiş bir konu hakkında ilgili medikal veritabanları ve literatür incelemesine dayanan bir ön hazırlık taslağı sundular. İlk uzlaşma konferansında (20-21 Temmuz 2014 Frankfurt, Almanya) alt komitede şu isimler yer alıyordu: Profesör Elisabeth Aberer, Profesör Szuszanna Bata-Csörgö, Profesör Marcia Caproni, Profesör Camille Frances, Profesör Regine Glaser, Profesör Annegret Kuhn, Dr. Hans-Wilhelm Klötgen, Profesör Branka Marinovic, Profesör Filippa Nyberg, Profesör Rodica Olteanu, Profesör Annamari Ranki, Profesör Beatrix Volc-Platzer. "Arbeitsgemeinschaft der Wissenschaftlichen Medizinischen Fachgesellschaften"de kılavuz hazırlama konusunda uzun süreli deneyimi olan Andreas Dreher metodoloji konusunda danışman olarak yer aldı. KLE çalışmalarında proje yöneticisi olarak uzun süreli deneyimleri olan Aysche Landmann, kılavuzun koordinasyonundan, uzlaşı toplantılarının düzenlenmesinden, kılavuzun düzenlenmesi ve yazıya dönüştürülmesinden sorumluydu.

İlk uzlaşı konferansında, her biri KLE tedavisinde farklı bir tedavi seçeneğini içeren ön değerlendirme bölümleri bir tedavi önerisi gelişene ve onaylanana kadar tartışıldı. Mevcut kılavuzda ve tedavi algoritmasındaki (Resim 1) tüm öneriler katılan tüm uzmanlar tarafından onaylandı. Öneriler hakkındaki tartışmalarda iç ve dış kanıtlar dikkate alındı. Kılavuz komitesi, beyanın gücünü belirlemek için aşağıdaki kelimelerin kullanılmasını kararlaştırıldı.

Tavsiye edildi	Güçlü (pozitif) tavsiye
Önerildi	Orta düzeyde (pozitif) tavsiye
Tavsiye edilmedi	Güçlü (negatif) tavsiye
Önerilmedi	Orta düzeyde (negatif) tavsiye

Şu bilinmelidir ki, negatif öneriler (tavsiye edilmedi ve önerilmedi) mevcut çalışmalar ve klinik bilgilerin bugünkü durumu göz önüne alınarak verilmiştir.

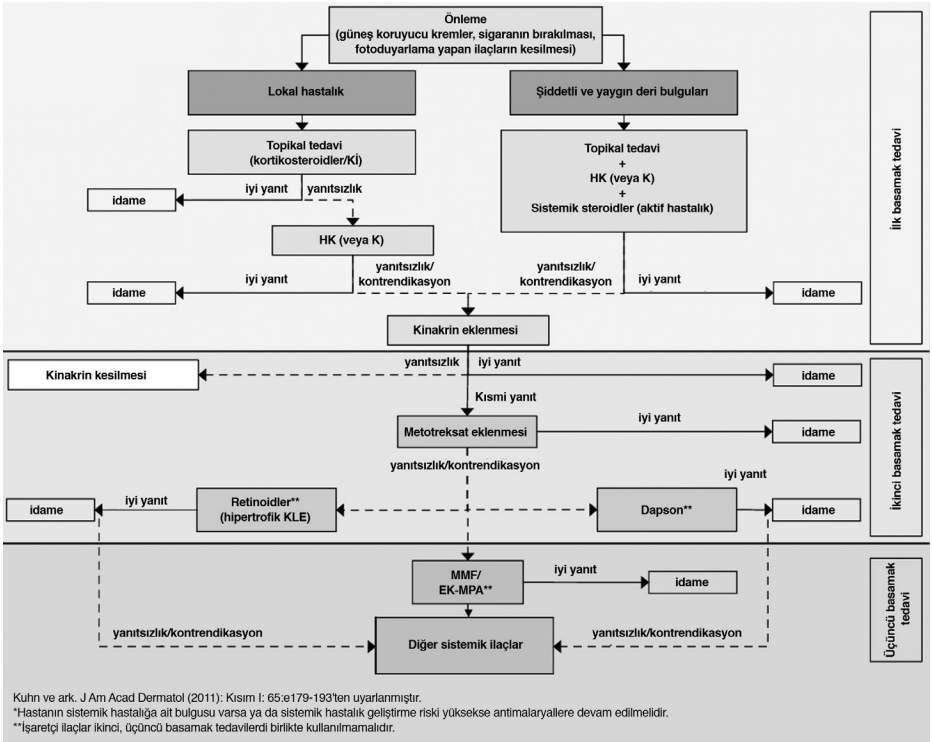

Kuhn ve ark. J Am Acad Dermatol (2011): Kısım I: 65:e179-193'ten uyarlanmıştır.
*Hastanın sistemik hastalığa ait bulgusu varsa ya da sistemik hastalık geliştirme riski yüksekse antimalaryallere devam edilmelidir.
**İşaretçi ilaçlar ikinci, üçüncü basamak tedavilerdi birlikte kullanılmamalıdır.

Resim 1. Kutanöz lupus eritematozus tedavi algoritması

Atrofi, telenjiektazi ve steroid ile ilişkili rozasea benzeri dermatit gibi iyi bilinen yan etkileri nedeniyle, topikal kortikosteroidlerle yapılan tedavi aralıklı olmalı ve uygulama süresi birkaç haftayı aşmamalıdır. Sistemik steroidlerle yapılan tedavi mutlaka aralıklı olmalı, ilaç gerekli olan en düşük dozda kullanılmalı ve mümkün olan en kısa süre içinde tedavinin kesilmesi hedeflenmelidir. Diğer sistemik ilaçlarla yapılan tedavilerde ise, 3-6 ay sonra ilacın etkinliği ve muhtemel yan etkileri değerlendirildikten sonra tedaviye devam etme ya da ilacı değiştirme şeklinde planlanmalıdır.

Ki: Kalsinörin inhibitörleri, K: Klorokin, EK-MPA: Enterik kapsüllü-mikofenolik asit, HK: Hidroksiklorokin, MMF: Mikofenolat mofetil, KLE: Kutanöz lupus eritematozus

Koruyucu Önlemler ve Risk Faktörleri

Genetik farklılıklar, immünolojik ve çevresel faktörlerle birlikte KLE gibi otoimmün hastalıkların ortaya çıkma riskini artırabilir (3). Nadiren, KLE (özellikle SKLE) paraneoplastik bir hastalık olarak da görülebilir (4). İsveç'te yapılan bir çalışmada, KLE hastaları için yanak mukozası kanseri, lenfomalar, solunum yolu kanserleri ve melanom dışı deri kanserleri gelişimi açısından artmış risk saptanmıştır (5).

Ultraviyole (UV) A ve B'nin KLE için en önemli risk faktörlerinden biri olduğu çok sayıda hasta içeren kohort çalışmalarında yapılan foto-provokasyon testleri ile açıkça gösterilmiştir (2,6-8). Son yıllarda güneş koruyucularının UV ile indüklenen KLE'deki koruyucu etkisi hakkında çok sayıda çalışma yapılmıştır. Randomize kontrollü bir çalışmada, geniş spektrumlu ve yüksek koruma faktörlü bir güneş koruyucunun standart şartlar altında UV ile indüklenen deri lezyonlarını önlediği gösterilmiştir (9). Yakın zamanda yapılan lipozomal bir güneş koruyucunun kullanıldığı açık etiketli (open-label) bir çalışmada, histolojik ve immünohistokimyasal incelemeler de bu klinik bulguları desteklemiştir (10,11).

Kanada'da 1346 SLE hastası üzerinde yapılan kohort çalışmada, sigara kullanımı yaygın KLE'si olan hastalar için risk faktörü olarak tanımlanmıştır (12). Avrupa'da 1002 KLE hastası üzerinde yapılan çok merkezli bir araştırma da, sigara kullanımının hastalık şiddeti ve antimalaryallerin etkinliğini etkilediği gösterilmiştir (13). Öte yandan, KLE hastalarında sigara kullanımı ve antimalaryal etkinliği arasındaki ilişkiyi araştıran diğer çalışmalar, sigara kullanımının hidroksiklorokin (HK) ve/veya klorokin (K) etkinliği üzerinde belirgin bir etkisi olmayabileceğini düşündürtmüştür (14-16).

İlaçla indüklenmiş LE klasik olarak miyalji, artralji, serözit ve ateş gibi idiyopatik SLE'nin tüm özelliklerini gösterebilir. Deri ve organ (örneğin; lupus nefriti) tutulumu nadirdir (17,18). Öte yandan, ilaç ilişkili KLE (İİKLE), hastalığın alt tiplerinin (Tablo 1) hepsinin tipik klinik bulgularını gösterebilir (19,20). İİKLE en sık SKLE hastalarında bildirilmiştir (5,21).

Travma, kaşıma, cerrahi skar, kontakt dermatit, çorap lastiği basıncı, kriyoterapi uygulanması, enfeksiyonlar, ısı ve bazı diğer uyaranlardan sonra KLE hastalarında "Koebner fenomeni" gelişimi bildirilmiştir (22-25).

Tavsiyeler;

- Özellikle SKLE hastalarında olmak üzere, hastanın geçmişte kullandığı ve şu an kullanmakta olduğu ilaçların sorgulanmasını tavsiye ediyoruz (Tablo 1).
- Tüm KLE hastalarına korunmasız UV maruziyetinden kaçınmayı ve günlük korunma önlemlerinin (fiziksel ve kimyasal) alınmasını tavsiye ediyoruz.
- Tüm KLE hastalarına D vitamini desteği almalarını öneriyoruz.
- Tüm KLE hastalarına sigara kullanımını (aktif ve pasif) bırakmalarını tavsiye ediyoruz.
- Özellikle diskoid lupus eritematozus (DLE) hastalarına izomorfik tetikleyicilerden (Koebner fenomenine neden olabilen tetikleyiciler) kaçınmalarını tavsiye ediyoruz.

Tablo 1. Kutanöz lupus eritematozusu indükleyen ilaçlar*		
İlaç grubu	**Düşük risk (<%5)**	**Yüksek risk (>%5)**
Antifungal ilaçlar		Griseofulvin, terbinafin
Antihipertansifler	Anjiotensin-dönüştürücü enzim inhibitörleri: Silazapril, kaptopril	Kalsiyum kanal blokerleri: Diltiazem, verapamil, nifedipin, nitrendipin Beta blokerler: Oksiprenolol, acebutolol Diüretikler: Hidroklorotiyazid, spironolakton
Kemoterapötik ajanlar	5-fluorourasil, kapesitabin	Dosetaksel
Antiasitler	Omeprazol, lansoprazol, ranitidin	
Antiepileptikler	Feniton, oksarbazin	
İmmünomodülatörler	Etanersept, infliksimab, efalizumab, İFN-α, leflunomid	
Lipid düşürücü ilaçlar	Pravastatin, simvastatin	
Antiinflamatuvar ilaçlar	Naproksen, piroksikam	
Antidepresanlar	Bupropion	
Antidiyabetik ilaçlar	Sülfonilüre (gliburid)	
Antiaritmikler	Prokainamid	
Benzodiazepinler	Tetrazepam, lormetazepam	
Trombosit agregasyon inhibitörleri	Tiklopidin	
Östrojen reseptör antagonistleri	Tamoksifen	
Diğer	D-penisilamin, böcek ilaçları	

İFN-α: İnterferon-alfa
*Sonradan modifiye edildi (5,19)

Hamilelik Dönemi veya Hormonal Tedavi

Hamilelik döneminin hastalık üzerindeki etkisini 31 DLE ve 2 SKLE hastası üzerinde inceleyen tek bir araştırma mevcut olup, bu çalışmada gebeliğin hastaların %21'inde kötüleşmeye yol açtığı ve 2 DLE'li hastada da lezyonların ilk kez hamilelik döneminde ortaya çıktığı bildirilmiştir (26). Farklı organ tutulumları olan 107 hamile SLE'li hastayı içeren bir kohort çalışmasında (hastaların %93'ü en az 6 aydır remisyonda), en sık tutulan organlar deri ve eklemler olarak bildirilmiştir (27). İki yıldan uzun süredir hormon replasman tedavisi alan 41 SLE ve 34 DLE hastasını içeren bir çalışmada, bu gruptakilerin hastalık geliştirme riskinin, en yüksek risk östrojen monoterapisi alanlarda olmak üzere, 295 kontrol hastasına göre daha yüksek olduğu saptanmıştır (28). Aktif

olmayan veya stabil aktif SLE'si olup da östrojen içeren hormonal kontrasepsiyon kullanan hastalarda, hastalık alevlenmesi veya tromboz riskinde artış saptanmamıştır (29,30).

Tavsiyeler;

- Antifosfolipid sendromunun eşlik ettiği KLE hastalarına östrojen içeren hormonal kontrasepsiyon kullanımını tavsiye etmiyoruz.
- KLE hastalarına östrojen replasman tedavisini önermiyoruz.
- Hamilelik ya da emzirme döneminde aktif hastalığı olanların tedavisinde ilk seçenek olarak klasik dozda HK tavsiye ediyoruz.
- Hamilelik sırasında HK tedavisine devam edilmesini tavsiye ediyoruz. Ayrıca, eğer hastaya K kullanılıyorsa, HK'ye geçilmesini tavsiye ediyoruz (31).
- Hamilelik veya emzirme döneminde, aktif hastalık veya ataklar sırasında HK'ye direnç gösteren KLE hastalarında alternatif tedavi olarak Dapson kullanılmasını öneriyoruz.
- Hamilelik veya emzirme döneminde, sistemik steroidlerin (prednizolon ve metilprednizolon) günde 10-15 mg'den daha yüksek bir dozda kullanılmamasını tavsiye ediyoruz.
- Çocuk doğurabilecek yaşta olup, etkili bir kontrasepsiyon yöntemi kullanmayan kadınlarda metotreksat (MTS), mikofenolat mofetil (MMF) veya mikofenolik asit (MFA), retinoidler, talidomid veya lenalidomid kulanılmasını tavsiye etmiyoruz.
- Ağır KLE ve/veya anti-Ro/SSA antikorları saptanan hastaların hamilelik ve emzirme dönemlerinde multidisipliner bir yaklaşımla tedavi edilmelerini tavsiye ediyoruz.

Topikal Tedavi

Topikal Kortikosteroidler

Topikal kortikosteroidler lokalize KLE'nin en etkili tedavisidir ve hastalığın tüm alt tiplerinde işe yarar (Resim 1). Öte yandan, bu etkinliği değerlendiren çok az sayıda kontrollü çalışma vardır. 2009 yılında, DLE tedavisi hakkında Cochrane veritabanı kullanılarak yapılan sistematik değerlendirmede, sadece bir tane randomize kontrollü çalışma bulunmuştur (32). Bu çalışmada %0,05'lik flosinonid (güçlü etkiye sahip bir kortikosteroid) ile %1'lik hidrokortizonun (zayıf etkiye sahip bir kortikosteroid) etkinliği kıyaslanmıştır. Altı haftalık tedavi sonunda flosinonid kullanan 37 hastanın 10'unda (%27) ve hidrokortizon krem kullanan 41 hastanın 4'ünde (%9,8) mükemmel yanıt elde edilerek, DLE lezyonlarının tedavisinde güçlü olan topikal kortikosteroidlerin zayıf etkili olanlara göre daha etkili olduğu gösterilmiştir (33). Barikbin ve ark. (34) yüzde yerleşen DLE lezyonlarının tedavisinde %0,1'lik betametazon 17-valerat krem ile %1'lik pimekrolimus kremin etkinliğini karşılaştırdıkları çalışmalarında, %0,1'lik betametazon 17-valerat krem kullanan grupta, %1'lik pimekrolimus kullanan gruba benzer şekilde deri lezyonlarının şiddetinde %73'lük bir düzelme saptamıştır. Yirmi bir Taylandlı hasta içeren, sonuçların KLE hastalığı alan ve ağırlık indeksi ile değerlendirildiği başka bir çalışmada 6 hafta boyunca günde bir kez %0,05'lik klobetazol propiyonat (ultrapotent

kortikosteroid) kullanan grupta, günde iki kez %0,1'lik takrolimus pomad kullanan gruptan daha iyi düzeyde iyileşme elde edilmiştir (35). Bununla birlikte, atrofi, telenjiektazi ve steroid ile ilişkili rozasea benzeri dermatit gibi iyi bilinen yan etkileri nedeniyle topikal kortikosteroidlerle yapılan tedaviler aralıklı olmalı ve uygulama süresi birkaç haftayı aşmamalıdır.

Tavsiyeler;

- KLE'li hastaların hepsinde ilk basamak tedavi seçeneği olarak, tedavi süresi birkaç hafta ile sınırlı olacak şekilde, topikal kortikosteroidlerin kullanılmasını tavsiye ediyoruz.
- Yaygın hastalık ve/veya skar bırakma riski olan durumlarda antimalaryallerle birlikte kullanılmalarını tavsiye ediyoruz.

Kalsinörin İnhibitörleri

Günümüzde var olan topikal kalsinörin inhibitörlerinin (%0,03 ve %0,1'lik takrolimus pomad, %1'lik pimekrolimus krem) atopik dermatitte kullanım ruhsatları mevcuttur. Buna ek olarak, birçok çalışma topikal kalsinörin inhibitörlerinin KLE de dahil olmak üzere diğer inflamatuvar hastalıklarda da etkili olduğunu göstermiştir (36,37). Bu kremlerin en büyük avantajı topikal kortikosteroidlere kıyasla daha iyi bir güvenlik profiline sahip olmaları; deride atrofi, purpura veya telenjiektaziye yol açmamalarıdır. Kuhn ve ark. (38) tarafından farklı KLE tipleri içeren 30 hastalık çok merkezli, randomize, çift kör, taşıyıcı madde kontrollü bir çalışma yapılmıştır. Bu çalışmada, %0,1'lik takrolimus pomad kullanan grupta KLE lezyonlarında eritem ve ödemde belirgin gerileme izlenmiş, ama deskuamasyon, hipertrofi ve disestezi gibi subjektif semptomlarda herhangi bir değişiklik görülmemiştir. En iyi sonuçlar LET hastalarında ve ikinci olarak da SKLE hastalarında elde edilmiştir. Diğer yerleşim yerlerine göre yüzdeki lezyonlarda ve 6 aydan kısa süredir var olan lezyonlarda daha iyi sonuçlar elde edilmiştir. Daha önce bahsedilen Taylandlı DLE hastalarında yapılan çalışmada, hastalık aktivitesi her iki grupta da azalmakla beraber, %0,05'lik klobetazol propiyonat kullanan grupta %0,1'lik takrolimus pomad kullanan gruba göre daha iyi sonuçlar elde edilmiştir (35). Ayrıca, özel hazırlanmış bir formülasyonun (%0,05'lik klobetazol propiyonat içinde %0,3'lük takrolimus) KLE tedavisinde %0,05'lik klobetazol propiyonat veya %0,1'lik takrolimus pomad monoterapisinden daha başarılı olduğu ve hatta tedaviye dirençli hastalıkta etkin olabileceği öne sürülmüştür (39).

KLE tedavisinde %1'lik pimekrolimus kremin etkisine dair daha az veri vardır. Barikbin ve ark. (34) çalışmalarında 8 haftalık tedavi sonunda %1'lik pimekrolimus kullanan grupta hastalık aktivitesinde %84, %0,1'lik betametazon 17-valerat krem kullananlarda ise %73'lük azalma elde etmişse de aradaki fark istatistiksel olarak anlamlı bulunmamıştır. KLE tedavisinde %1'lik pimekrolimus kremin etkinliğini gösteren gözlemsel çalışmalar da vardır (40,41).

Tavsiyeler;

- Topikal kalsinörin inhibitörlerini (%0,1'lik takrolimus pomad) aktif, ödemli KLE lezyonlarında, özellikle de yüz yerleşimli olanlarında birinci basamakta alternatif bir seçenek olarak ya da ikinci basamakta topikal tedavi seçeneği olarak tavsiye ediyoruz.

• Yaygın hastalık ve/veya skar bırakma riski olan hastalarda antimalaryallerle birlikte kullanılmalarını tavsiye ediyoruz.

Topikal Retinoidler ve Diğer Topikal Ajanlar

Topikal retinoidler dirençli KLE tedavisinde etkinliklerini ispatlamışlardır; özellikle hipertrofik KLE tedavisinde %0,05'lik tazaroten jel (tüm Avrupa ülkelerinde mevcut değil), %0,025'lik tretinoin jel ve %0,05'lik tretinoin krem veya retinoik asit ve tokoferolün sentetik esterifiye edilmiş bir ürünü olan tokotretinat pomad topikal tedavide kullanılabilir (42-44). Dahası, bir beta 2 adrenerjik reseptör agonisti olan %0,05'lik R-salbutamol krem ile yapılan çift kör, randomize, kontrol gruplu faz 2 çalışmasında umut verici sonuçlar elde edilmiştir ama bildiğimiz kadarıyla bu krem KLE için onay almamıştır ve ürünün ticari topikal preparatı da yoktur (45). Topikal immün yanıt düzenleyicisi olan imikimodun KLE tedavisinde kullanımı ile ilgili yapılan çalışmalarda birbiriyle çelişen sonuçlar elde edilmiştir (46-51).

Tavsiyeler;

• Topikal retinoidleri, tedaviye dirençli hiperkeratotik tip KLE lezyonlarında ikinci basamakta kullanılmak üzere öneriyoruz.

• R-salbutamolü, tedaviye dirençli DLE tedavisinde ikinci basamakta kullanılmak üzere öneriyoruz.

• İmikimodun, KLE tedavisinde kullanılması tavsiye edilmemektedir.

UV Tedavisi, Kriyoterapi ve Lazerler

UVA1 ışık tedavisi, kriyoterapi ve lazerlerin, KLE tedavisinde kullanılması tek olgu bildirimi veya olgu serilerinde rapor edilmiştir (51-57). Ancak, Koebner fenomeni ve fotosensitivite bağlı olarak yeni lezyon gelişimi muhtemel bir yan etkidir.

Tavsiyeler;

• Herhangi bir UV ışık tedavisinin KLE'de kullanılmasını tavsiye etmiyoruz.

• Kriyoterapi uygulanmasını hiçbir KLE lezyonunda tavsiye etmiyoruz.

• Lazer uygulanmasını hiçbir aktif KLE lezyonunda tavsiye etmiyoruz. Telenjiektazi gibi bazı özel seçilmiş durumlarda dermatologlar tarafından yapılacak lazer uygulaması ek bir tedavi seçeneği olabilir.

Sistemik Tedavi

Genel olarak antimalaryaller gibi sistemik tedaviler sadece var olan KLE lezyonlarının tedavisinde değil, aynı zamanda sistemik hastalık gelişimini engellemek için de kullanılır. Özellikle, HK daha yüksek oranda remisyon elde edilmesine, daha az relaps görülmesine ve de hastalıkla ilişkili lupus nefriti de dahil olmak üzere daha az sistemik organ hasarı ortaya çıkmasına yol açar (58,59).

Antimalaryaller

Antimalaryaller HK, K ve kinakrindir (eş anlamlısı; atabrin, atebrin, mepakrin). Kinakrin birçok Avrupa ülkesinde yoktur, bu nedenle genellikle sigortalar tarafından geri ödemesi yoktur. Uzun zamandan beri tüm KLE alt tiplerinin ilk basamak sistemik tedavi seçeneği olarak kabul edilen antimalaryallerle KLE ve deri lezyonlu SLE hastalarında bugüne kadar yapılmış sadece 2 tane randomize çift kör çalışma vardır. Ruzicka ve ark. (60) HK ve asitretin tedavisini farklı KLE alt tiplerinde kıyaslamış; HK kullanan hastaların %50'si, asitretin kullananların ise %46'sında düzelme elde etmişlerdir. Bezerra ve ark. (61) aktif deri lezyonları olan 33 SLE hastasıyla yaptıkları çalışmada, klofazamin ile K'yi kıyaslamışladır. Klofazamin kullanan hastaların %18,8'i ve K kullanan hastaların %41,2'sinde tam yanıt elde edilmiş ancak aradaki fark anlamlı bulunmamıştır. Klofazamin kullanan gruptaki 16 hastanın 12'sinde (%75) ve K kullanan 17 hastanın 14'ünde (%82,4) iyi yanıt elde edilmiştir. EUSCLE tarafından yapılan bir analizde, 1002 hastanın %56,7'sinde HK ve %30,8'inde K kullanılmış ve sırasıyla %81,5 ve %86,9 etkinlik saptanmıştır (62). Ruiz-Irastorza ve ark. (63) Grade sistemini kullanarak SLE'de antimalaryallerin klinik etkinlik ve yan etkilerini değerlendirmiş, HK'de biraz daha fazla olmak üzere, HK ve K'nin güvenli olduğuna dair yüksek düzeyde kanıt elde etmişlerdir. Dolayısıyla, HK yaygın ya da şiddetli KLE hastalarında ve özellikle skar ya da sistemik hastalık gelişimi riski olan hastalarda genellikle ilk uygulanan tedavidir. Dahası, antimalaryaller SLE'li hastaların hepsinde standart tedavi olarak tavsiye edilmektedir (64). Her iki ilacın (HK ve K) başlıca yan etkisi retinal toksisitedir. Görüş sorunu yaratmamış olan erken retinal değişiklikler (premakülopati olarak adlandırılır) düzenli yapılacak kontrollerle yakalanmalıdır. Retinal değişiklikler için muayene aralıkları "American Academy of Ophthalmology" önergelerine göre düzenlenmelidir (65-67).

Günlük maksimum HK ve K dozunun hesaplanması literatürde tartışılmıştır. Yakın zamana kadar, günlük maksimum doz hesaplanmasında kişinin ideal ağırlığı göz önünde bulundurulmuştur (68). Ancak, kişinin mevcut ağırlığı ideal ağırlığının altındaysa, o zaman hesaplamada mevcut ağırlık kullanılır (68). Yakın zamanda American Academy of Ophthalmology en az 5 yıl boyunca aralıksız HK kullanmış 2361 hastayı retrospektif olarak değerlendirmiştir. Çalışmanın sonuçları HK'nin ≤5 mg/kg (gerçek vücut ağırlığı)/gün dozunda 10 yıla kadar kullanımının retinal toksisite açısından düşük riske neden olduğunu göstermiştir. Bu verilere dayanarak, American Academy of Ophthalmology günlük doz olarak HK için maksimum 5 mg/kg (gerçek vücut ağırlığı), K için maksimum 2,3 mg/kg (gerçek vücut ağırlığı) kullanılmasını tavsiye etmiştir (67).

KLE'de HK ve K'ye direnç durumunda tedavi değişikliği kararı almadan önce hastanın tedaviye uyumundan emin olunmalıdır (70). Buna ek olarak, yaygın DLE ve eş zamanlı SLE'de sigara kullanımı antimalaryal tedaviye yanıtsızlıkla ilişkili bulunmuştur (13,14). Eğer H veya HK ile monoterapi başarılı olmazsa, tedaviye sinerjistik etkiyle etkinliği arttıracak ama retinopati riskinde artışa neden olmayacak kinakrin (100 mg/gün) eklenebilir (71). Kinakrinin en sık yan etkisi deri

ve mukoz membranlarda sarı renk değişikliğidir, en ciddi ama çok nadir görülen bir yan etkisi de doz ve kullanım süresi ile ilişkili olan aplastik anemi gelişimidir. Antimalaryaller ve sülfonamid içeren antibiyotikler glukoz-6-fosfat dehidrogenaz (G6PD) eksikliğinde hemolizi en sık indükleyen faktörlerdir. Bu nedenle, antimalaryal tedaviye başlamadan önce Asya, Afrika, Akdeniz çevresi, Orta ve Kuzey Avrupa da birçok ülkede G6PD eksiklik ve mutasyonlarına bakılmaktadır (72).

Tavsiyeler;

- Antimalaryalleri yaygın veya şiddetli KLE lezyonları olan, özellikle de skar bırakma ve sistemik hastalık gelişim riski yüksek olan tüm KLE hastalarında ilk basamakta ve uzun süreli tedavi olarak tavsiye ediyoruz.
- Günlük maksimum dozun, HK için 5 mg/kg (gerçek vücut ağırlığı), K için 2,3 mg/kg (gerçek vücut ağırlığı) olacak şekilde kullanılmasını tavsiye ediyoruz. Geri dönüşümsüz retinopati riski nedeniyle HK ve K'nin birlikte kullanımından kaçınılmalıdır.
- Dirençli olgularda HK veya K'nin yanına kinakrin eklenmesini tavsiye ediyoruz.
- K veya HK kullanımı için kontrendikasyon (retinopati gibi) varsa, kinakrinin monoterapi olarak kullanılmasını tavsiye ediyoruz.
- K ve HK ile tedavi edilecek tüm hastalarda tedavi öncesi ve tedaviye başladıktan 5 yıl sonra yılda bir defa, risk faktörleri varsa daha erken dönemde oftalmolojik değerlendirme yapılmasını tavsiye ediyoruz.
- Tedaviye dirençli hastalarda, HK ve K kan düzeylerine bakılmasını öneriyoruz.
- Antimalaryal tedaviye başlamadan önce G6PD aktivitesine bakılmasını öneriyoruz.

Sistemik Kortikosteroidler

EUSCLE tarafından yapılan prospektif, kesitsel, çok merkezli bir çalışmada, KLE tedavisinde sistemik kortikosteroidler tedavi edilen 413 hastanın %94,3'ünde etkili olarak sistemik tedaviler içerisinde en yüksek etkinliği göstermiştir (62). Aynı zamanda, AKLE lezyonlarında (muhtemelen SLE ile sık birliktelik göstermeleri nedeniyle) en sık kullanılan (%51,8) ve en başarılı bulunan (%96,8) tedavi sitemik kortikosteroidlerdir. Oral kortikosteridlerin genel kullanım şekli 2-4 hafta boyunca günde 0,5-1 mg/kg şeklinde olup, sonra osteoporoz gibi iyi bilinen yan etkilerinden korunmak için ilacın kesilmesini hedefleyerek doz azaltımı (≤7,5 mg/gün) yapılmasıdır (31,51,73,74). Klasik tedaviye yanıt vermeyen dirençli olgularda 3 gün boyunca intravenöz (i.v.) 1 gr etilprednizolon pulse tedavisi kullanılması da alternatif bir yöntemdir (75).

Tavsiyeler;

- Sistemik kortikosteroidler, şiddetli veya yaygın aktif KLE lezyonları varlığında antimalaryallere ek olarak ilk basamak tedavi olarak tavsiye edilmektedir.
- Hastalık kontrol altına alınır alınmaz, tedavinin kesilmesi hedeflenerek sistemik kortikosteroid dozunun mümkün olan en düşük seviyeye indirilmesini tavsiye ediyoruz.

• İyi bilinen yan etkilerinden dolayı uzun süreli kortikosteroid tedavisini sistemik tutulumu olmayan KLE hastalarında tavsiye etmiyoruz.

Metotreksat

MTS, tedaviye dirençli SKLE ve DLE lezyonlarında ikinci basamakta başarıyla kullanılan bir ilaçtır (76), aynı zamanda SLE tedavisinde de yaygın olarak kullanılmaktadır (77). Farklı KLE alt tiplerini içeren 43 hastalık retrospektif bir çalışmada i.v. MTS (15-25 mg/hafta) ile tedavi edilen hastaların %98'inde belirgin düzelme elde edilmiştir (78). En iyi yanıt SKLE ve DLE hastalarında elde edilmiş, ancak 7 hasta yan etkiler nedeniyle tedaviyi bırakmıştır. Sonrasındaki takip çalışmasında, i.v. MTS alan bu 43 hastasının 15'inin tedavisi subkütan tedaviye değiştirilmiş ve benzer etkinlik elde edilmiştir (79). Bugün için, KLE hastalarında MTS tedavisinin ne kadar sürdürülebileceğine dair kanıta dayalı bir çalışma yoktur. Psoriazis gibi diğer dermatolojik hastalıklardaki kullanımından elde edilen tecrübe, MTS'nin etkili olduğu ve iyi tolere edildiği sürece kullanılabileceği yönündedir. MTS tedavisi süresince yan etkileri azaltmak için folat replasmanı yapmak gereklidir (80). Çoğu olguda MTS'ye bağlı karaciğer toksisitesi görülme riski düşüktür (81), yine de altta yatan bir karaciğer hastalığının varlığı (HBV ve HCV), alkol kullanımı, obezite, tip 2 DM ve eş zamanlı kullanılan diğer ilaçlar gibi faktörler göz önünde bulundurulmalıdır. Bu nedenle, diğer dermatolojik hastalıklarda MTS kullanımı için hazırlanmış olan yönergelere göre tedaviyi uygulama, takip etme ve değerlendirme gereklidir (82).

Tavsiyeler;

• MTS'yi, özellikle SKLE hastalarına kullanmak üzere, 20 mg/hafta dozunu geçmeyecek şekilde, tercihen subkütan yolla ve de antimalaryal ilaçlara ek olarak kullanılmak üzere, ikinci basamak tedavisi olarak tavsiye ediyoruz.

Retinoidler

American Academy of Dermatology'nin 1996 önergesinde retinoidler ikinci basamak tedavi olarak önerilmişlerdir (83). Çift kör, randomize, çok merkezli bir çalışmada asitretin tedavisi HK ile kıyaslanmış, 8 haftalık kullanım sonunda asitretin kullanan 28 hastanın 13'ünde (%46) ve HK kullanan 30 hastanın 15'inde (%50) belirgin veya tam yanıt elde edilmiştir (60). Asitretin, özellikle el, ayak ve bacakta yerleşen hiperkeratotik verrüköz DLE formlarının tedavisinde etkili bulunmuştur (84). Tek hastalık olgu raporlarında, asitretinin HK ve kinakrin ile eş zamanlı kullanımı ile tam iyileşen bir hipertrofik DLE hastası (85), isotretinoin ile bir ayda belirgin gerileme gösteren bir SKLE hastası bildirilmiştir (86). DLE ve SKLE tedavisinde isotretinoin kullanımına dair açık uçlu çalışmalar ve olgu raporları ile bildirilmiş 50 hasta vardır ve başarı oranı %87'dir (51,87-91). Ruzicka ve ark. (92) lokalize ve dissemine DLE ve SKLE lezyonları olan 19 hasta ve SLE'nin kutanöz bulguları olan 1 hastada yaptıkları açık prospektif çalışmada 50 mg/gün etretinat kullanmışlardır. Bu çalışmada, 11 hastada KLE lezyonlarının tam ya da tama yakın iyileşme, 8 hastada tedavi yanıtsızlığı bildirmiştir.

KLE'de asitretin ve isotretinoin için önerilen günlük tedavi dozu 0,2-1 mg/kg'dir. Retinoid tedavisine genellikle tedavinin ilk 2-6 haftası içinde hızlı yanıt alınır (93). Tedavi kesilince hızla relaps görülür (90). Her iki retinoid de teratojeniktir, bu nedenle tedavi süresince ve sonrasında (isotretinoin için 1 ay, asitretin için 2 yıl) etkin kontrasepsiyon uygulanması gereklidir (94). 2008 yılında başka bir retinoid olan alitretinoin, potent topikal kortikosteroidlere dirençli şiddetli kronik el egzamasının tedavisi için onay almıştır (95). Yakın zamanda yayınlanan 3 hastalık bir olgu raporunda, oral alitretinoin kullanımının 2 KLE'li ve 1 SKLE'li hastada çok etkili olduğu bildirilmiştir (96).

Tavsiyeler;

- Retinoidleri, diğer tedavilere dirençli seçilmiş olgularda, tercihen antimalaryallere ek olarak kullanılmak üzere ikinci basamak tedavi olarak tavsiye ediyoruz.

Dapson

Dapsonun etkin olduğuna dair veriler sadece olgu bildirimi ve olgu serilerine dayalıdır. Lindskov ve Reymann (97), 33 DLE hastasını dapson ile tedavi etmişler ve 8 (%24) hastada mükemmel, 8 hastada (%24) kısmi yanıt ve 17 (%52) hastada yanıtsızlık bildirmişlerdir. Ujiie ve ark. (98) dapson ile başarılı tedavi edilen bir LEP hastası bildirmiş ve bu yazıda daha önce bildirilen LEP tanısı almış 10 Japon hastayı da gözden geçirmişlerdir. Klebes ve ark. (99), dapsonun tek başına ya da antimalaryallerle birlikte kullanıldığında KLE hastalarının %50'sinden fazlasında etkili olduğunu saptamıştır. Özet olarak, dapsonun SKLE, LEP, ürtikeryal vaskülit ve oral ülserasyonlarda etkili olduğu bildirilmiştir (94,100-104). Ayrıca, dapson büllöz LE (BLE) etkili bulunmuştur ki bu hastalarda başlangıçta kullanılan HK ve sistemik kortikosteroidlere cevap alınamamıştır (105-108). Dapsonun yan etkileri düzenli takip edilerek kontrol altında tutulabilir (109,110); ancak uzun süreli kullanım sonrasında duysal ve motor nöropati gelişimi bildirilmiştir (111).

Tavsiyeler;

- Dapsonu BLE tedavisinde ilk basamak tedavi olarak öneriyoruz.
- Dapsonu tedaviye dirençli KLE'de tercihen antimalaryallere ek olarak kullanılmak üzere ikinci basamak tedavi olarak tavsiye ediyoruz.
- Dapson tedavisine düşük doz ile başlayıp (50 mg/gün), tedavi yanıtı ve yan etkiler göz önünde bulundurularak, en fazla 1,5 mg/kg dozuna çıkılmasını tavsiye ediyoruz. Tedavi öncesinde mutlaka G6PD aktivitesinin değerlendirilmesi gerekmektedir.

Mikofenolat Mofetil

MMF, transplantasyon tedavisinin standart ilaçlarından biridir (112). Her ne kadar randomize kontrollü çalışmalar olmasa da, otoimmün deri hastalıklarında (113,114), lupus nefritinde (115,116) ve birçok KLE alt tipinde (51,76,80,117-119) etkili olduğu gösterilmiştir. MMF, sistemik

kortikosteroidler ve/veya HK ile birlikte kullanıldığında tedaviye dirençli KLE hastalarında etkili bulunmuştur (51,76,80,120-123). Yan etkileri (gastrointestinal, sitopenik, hepatotoksik ve hipersensitivite reaksiyonları) genellikle önemsiz ve sıklıkla da doz bağımlıdır. Hematolojik, hepatik ve renal toksisite için aylık laboratuvar kontrolleri gereklidir (76,80) MMF enterik kaplı hali olan MFA, SKLE tedavisinde tek başına etkili bulunmuştur (124). MFA için ilk yayınlanan farmakogenetik veriler çocukluk çağı başlangıçlı SLE hastaları içindir (125), KLE üzerindeki etkisi henüz iyi bilinmemektedir.

Tavsiyeler;

- MMF'yi dirençli KLE'de tercihen antimalaryallere ek olarak kullanılmak üzere üçüncü basamak tedavi olarak tavsiye ediyoruz.
- MMF'nin 2x500 mg/gün dozda başlanmasını ve klinik yanıta göre günde en fazla 3 gr dozuna çıkılmasını tavsiye ediyoruz.
- Mikofenolik asiti MMF tedavisine alternatif olarak öneriyoruz.

Azatioprin, Siklofosfamid ve Siklosporin

Azatioprin, siklofosfamid ve siklosporin 1960'lı yılların başından beri SLE tedavisinde yaygın olarak kullanılmaktadır (126-128). Üstelik, azatioprin şiddetli ve tedaviye dirençli SKLE tedavisinde i.v. siklofosfamid pulselarını takiben idame tedavisi olarak da kullanılmaktadır (129). Öte yandan, bu ilaçların sistemik tutulumu olmayan KLE hastalarında kullanılmaları önerilmez.

Tavsiyeler;

- Azatioprin kullanımını sistemik tutulumu olmayan KLE hastalarında önermiyoruz.
- Siklofosfamid kullanımını sistemik tutulumu olmayan KLE hastalarında önermiyoruz.
- Siklosporin kullanımını sistemik tutulumu olmayan KLE hastalarında önermiyoruz.

Talidomid ve Lenalidomid

Talidomidin, eritema nodozum leprozum ve KLE'de güçlü antiinflamatuvar etkinliği olduğu bilinmektedir (130). Birçok olgu raporu ve serisinde dirençli SKLE ve DLE lezyonlarının tedavisinde tam remisyon sağladığı bildirilmiştir (131,132). Bununla birlikte, talidomid kullanan hastaların %17-27'sinde periferik nöropati gelişir ki (133-135), bu durum kısmi geri dönüşümlüdür (136). Dolayısıyla, nöropati riski talidomid kullanımını sadece tedaviye dirençli olgularla sınırlar. Talidomidin yapısal analoğu olan lenalidomid ile polinöropati gelişme riski daha düşüktür (137,138). Bir olgu raporu ve 2 açık çalışmada (139-141), lenalidomidin günde 5-10 mg dozunda kullanıldığında tedaviye dirençli SKLE, KKLE ve diğer alt tiplere sahip hastaların %80'inden fazlasında 2 hafta gibi kısa bir süre içinde etki gösterdiği bildirilmiştir. Bununla birlikte, lenalidomid sistemik hastalığı engelleyebileceği gibi indüklenmesine de yol açabilmektedir (141).

Tavsiyeler;

- Talidomidi seçilmiş dirençli KLE olgularında tercihen antimalaryallere ek tedavi olarak tavsiye ediyoruz.
- Günlük 100 mg doz ile başlanıp, klinik yanıt elde edildikten sonra minimum doza inilmesini tavsiye ediyoruz. İlacın sedatif ve protrombotik etkisi göz önünde bulundurulmalıdır.
- Polinöropatinin sık görülmesi nedeniyle kullanım öncesi ve klinik bulgulara bağlı olarak kullanım sırasında periferik sinirler elektrofizyolojik olarak değerlendirilmelidir. Herhangi bir polinöropati bulgusunun ortaya çıkması halinde ilaç kesilmelidir.
- Lenalidomid kullanımını KLE tedavisinde önermiyoruz.

Antibiyotikler

Literatürde, antibiyotiklerin KLE tedavisinde kullanımını önermek için çok az veri vardır (76).

Tavsiyeler;

- Antibiyotik/antimikrobiyal (klofazimin/sulfasalazin/sefuroksim aksetil) kullanımını KLE tedavisinde tavsiye etmiyoruz.

İntravenöz İmmünglobulinler

İntravenöz immünglobulinler (İVİG), >10000 donörün plazması havuzlanarak elde edilir. Yakın zamanda dendritik hücre aracılı immün yanıt üzerinde doza bağımlı etkileri bildirilmiştir (142). Yüksek doz İVİG (2 mg/kg/ay), otoimmün hastalıklarda başarıyla kullanılmaktadır (143-145). Dirençli KLE hastalarının tedavisinde faydalı olduğunu gösteren olgu raporlarının yanı sıra (146-152), SKLE ve SLE'de deri lezyonlarını kötüleştirdiği de bildirilmiştir (153). Sık görülen yan etkisi baş ağrısıdır, daha nadir olanlar arasında deri döküntüleri, akut renal yetmezlik ve aseptik menenjit yer alır (144).

Tavsiyeler;

- İVİG kullanımını KLE tedavisinde tavsiye etmiyoruz.

Belimumab

Belimumabın SLE'de kullanımı 2012'den bu yana Avrupa ve Kuzey Amerika'da ruhsatlandırılmıştır (154,155). İki adet faz 3 çalışmasının verileri bir arada değerlendirildiğinde (156,157), belimumabın SLE'deki kas, iskelet ve mukokutanöz bulguları azaltarak hastalık aktivitesini pozitif yönde etkilediği görülmüştür (1). Bununla birlikte, bu çalışmalar belimumabın belirli bir organ üzerindeki etkinliğini değerlendirmek üzere tasarlanmamıştır (1). Onaylanmış kullanım rejimine göre, belimumabın kullanımı ilk 3 dozunun 2 hafta aralıklarla, sonra 4 haftada bir olmak üzere 10 mg/kg dozda verilmesi şeklindedir.

Tavsiyeler;

- Belimumab kullanımını sistemik tutulumu olmayan KLE tedavisinde önermiyoruz.

Rituksimab

Birçok açık çalışmada, rituksimabın standart tedaviye dirençli SLE olgularında etkili olduğu gösterilmiştir (158). Prospektif çalışmalarla elde edilen verilere dayanarak, rituksimabla tedavi edilen hastaların %70'inde kutanöz lezyonlarda düzelme saptanmıştır (159). Ancak, bu sonuçlar iki tane çok merkezli kontrollü çalışmada onaylanmamıştır (160,161). Şu an için, rituksimab hiçbir ülkede SLE tedavisinde kullanılabilirlik açısından ruhsat almamıştır. Lupus nefritinin tedavisi için yapılan faz 3 çalışmaları devam etmektedir ve ilacın KLE tedavisinde kullanımına dair az sayıda olgu raporu vardır (162-164).

Tavsiyeler;

- Rituksimab kullanımını KLE tedavisinde önermiyoruz.

Anti CD4 Antikorlar

Bir çalışmada, rekombinant kimerik bir CD4 monokolonal antikoru tedaviye dirençli KLE için kullanılmıştır (165), ama bu konuda yapılmış kontrol gruplu, karşılaştırmalı çalışma yoktur.

Tavsiyeler;

- Anti-CD4 antikor kullanımını KLE tedavisinde tavsiye etmiyoruz.

Diğer Biyolojik İlaçlar

Anti tümör nekrozis faktör-alfa (TNF-α), interferon-alfa (İFN-α), leflunomide gibi diğer biyolojik ilaçların KLE tedavisinde kullanımı, KLE ve SLE'yi tetikleyebileceği için çok risklidir. Her ne kadar SLE hastalarında serum TNF-α düzeyi artmış olsa ve bu durum hastalık aktivitesiyle paralellik gösterse de (123), TNF-α blokörlerinin kullanılması KLE lezyonlarını iyileştirmekten öte, daha da kötüleştirdiği gösterilmiştir. İFN-α 2a ile tedavi edilen KLE hastalarında deri lezyonlarında alevlenme (166,167), SLE benzeri tablo oluşması (168) ve deri lezyonlarında düzelme (169) olgu raporlarında bildirilmiştir. Açık etiketli ve plasebo kontrollü pilot çalışmalarda leflunomid SLE tedavisinde etkili bulunmuştur (170,171). Ancak, SKLE olgularını da içeren leflunomid ile ilişkili bazı kutanöz yan etkiler bildirilmiştir (141,172-178). Randomize, çift kör, plasebo kontrollü, açık etiketli ve doz artışlı faz 1 çalışmada, anti-interlökin (İL)-6 antikoru olan sirukumabın çoklu i.v. uygulamalarının farmakokinetiği ve güvenilirliği 31 KLE ve 15 SLE hastasında değerlendirilmiştir (179). Sirukumab kullanan hastalarda CLASI ile yapılan değerlendirmede, KLE hastalarında (6 puandan 3 puana gerileme) ve SLE hastalarında (4 puandan 1,5 puana gerileme), başlangıca göre belirgin değişiklik gözlenmemiştir. Bu nedenle, sirukumabın etkinliğini hakkında karara varmak için ileri çalışmalara ihtiyaç vardır. Diğer biyolojiklerin, İL-12 ve İL-23 karşı bir antikor olan ustekinumab gibi, KLE'de kullanımına dair az sayıda olgu raporu vardır (180,181). Birçoğu proinflamatuvar sitokin yolağını hedef alan çok sayıda yeni tedavi yönteminin KLE tedavisindeki yerini araştıran çalışmalar devam etmektedir. Özellikle İFN-α'yı hedef alan monoklonal antikorlar (Tablo 2) farklı hastalık alt tiplerinde umut vaad etmektedir.

Tablo 2. SLE/KLE tedavisinde yeni tedavi yöntemleri araştıran çalışmalar*

İlacın adı/ Müdahale	Tip	Çalışma dizaynı	Hastalık	Hasta sayısı	ClinicalTrials.gov tanımlayıcısı	Durum
Etanersept (intradermal)	Anti-TNF-α antikor	Faz 2, açık-etiketli	DLE	25	NCT02656082	Devam ediyor
Ex vivo genişletilmiş insan otolog poliklonal düzenleyici T hücreleri	-	Faz 1, açık-etiketli, doz artırma çalışması	SLE (AKLE, SKLE, DLE, LET)	18	NCT02428309	Devam ediyor
RSLV-132	Monospesifik nükleaz FC-füzyon proteini	Faz 2, randomize, plasebo kontrollü, çift kör	SLE (KLE)	50	NCT02660944	Devam ediyor
ALX -0061	Anti-İL-6 reseptör nano cisimciği	Faz 2, randomize, plasebo kontrollü, çift kör	SLE	300	NCT02437890	Devam ediyor
BMS-931699 (lulizumab pegol)	Anti-CD28 antikor	Faz 2, randomize, plasebo kontrollü, çift kör	SLE	350	NCT02265744	Devam ediyor
CC-220	Küçük molekül	Faz 2, randomize, plasebo kontrollü, çift kör	SLE	140	NCT02185040	Devam ediyor
Abatasept	Füzyon proteini	Faz 2, randomize, plasebo kontrollü, çift kör	SLE	60	NCT02270957	Devam ediyor
Anifrolumab	Tip 1 İFN reseptör antagonisti	Faz 2, randomize, plasebo kontrollü, çift kör	SLE	450	NCT02446912	Devam ediyor
TAB08	CD28 süperagonisti	Faz 2, randomize, plasebo kontrollü, çift kör	SLE	60	NCT02711813	Daha başlamadı
CC-11050	Küçük molekül	Faz 2, randomize, plasebo kontrollü, çift kör	DLE, SKLE	48	NCT01300208	Tamamlandı, yayınlanmadı
KRP203	S1P1/4/5 agonist	Faz 2, randomize, plasebo kontrollü, çift kör	SKLE	10	NCT01294774	Tamamlandı, yayınlanmadı

Tablo 2. devamı

Apremilast (CC10004)	Fosfodiesteraz 4 inhibitorü	Faz 1/2 açık-etiketli çalışma	DLE	10	NCT00708916	Yayınlandı (182)
Fumarik asit esterleri	Fumarik asit esterleri	Faz 2, açık-etiketli pilot çalışma	KLE (DLE, SKLE)	11	NCT01352988	Yayınlandı (183)
Paquinimod (ABR-215757)	Küçük molekül	Faz 2, açık-etiketli çalışma	SLE	13	NCT00997100	Yayınlandı (184)
AMG 811	Anti-İFN-γ IgG1 antikoru	Faz 1, randomize, plasebo kontrollü, çift kör	DLE	16	NCT01164917	Yayınlandı (185)
PD-0360324 IgG1 antikoru Faz 2, randomize, plasebo kontrollü, çift kör			DLE, SKLE	28	NCT01470313	Yayınlandı (186)

AKLE: Akut kutanöz lupus eritematozus, KLE: Kutanöz lupus eritematozus, DLE: Diskoid lupus eritematozus, LET: Lupus eritematozus tumidus, SKLE: Subakut kutanöz lupus eritematozus, SLE: Sistemik lupus eritematozus, TNF-α: Tümör nekrozis faktör-alfa, İL: İnterlökin, İFN: İnterferon
*Sadece kutanöz bulgularının bir deri skorlama sistemi ile değerlendirildiği çalışmalar dahil edilmiştir, sonradan düzenlenmiştir (187)

Tavsiyeler;

- Anti-TNF-α antikor kullanımını KLE tedavisinde tavsiye etmiyoruz.
- İFN-α antikor kullanımını KLE tedavisinde tavsiye etmiyoruz.
- Leflunomid kullanımını KLE tedavisinde tavsiye etmiyoruz.
- Donazol kullanımını KLE tedavisinde önermiyoruz.
- Ekstrakorporeal fotoferez yapılmasını KLE tedavisinde tavsiye etmiyoruz.

Sonuç

KLE tedavisinde kullanılmak üzere birçok tedavi seçeneği olsa da, bunlardan pek azının etkisi hakkında randomize kontrol gruplu çalışmalardan gelen kanıta dayalı bilgi vardır (2). Topikal kortikosteroidler hastalığın tüm alt tiplerinin tedavisinde ana ilaç olmaya devam etse de, atrofi ve telenjiektazi gibi iyi bilinen yan etkileri kullanımlarını sınırlandırmaktadır. Tedavide etkili ve güvenli diğer bir seçenek topikal kalsinörin inhibitörleri olan takrolimus ve pimekrolimustur. Hastalığın alt tipinden bağımsız olarak skar bırakan, yaygın deri lezyonlarıyla seyreden durumlarda ve sistemik hastalık gelişimini engellemek için kullanılacak ilk tedavi seçeneği HK ve K gibi antimalaryallerdir. Aktif ve şiddetli deri lezyonları olan hastalarda ek olarak sistemik kortikosteroidler kullanılabilir ama iyi bilinen yan etkileri nedeniyle kullanım süreleri kısıtlanmalıdır. Diğer ikinci basamak tedavi

seçenekleri arasında MTS, retinoidler ve dapson sayılabilir. MMF ve MFA üçüncü basamak tedavi seçenekleridir. Belimumab ve sirukumab gibi biyolojik ajanlar umut vaad etmekle birlikte, KLE hastalarında etkinlik ve güvenilirliklerini değerlendirmek için yapılacak yeni çalışmalara ihtiyaç vardır.

Kaynaklar

1. Manzi S, Sanchez-Guerrero J, Merrill JT, et al. Effects of belimumab, a B lymphocyte stimulator-specific inhibitor, on disease activity across multiple organ domains in patients with systemic lupus erythematosus: combined results from two phase III trials. Ann Rheum Dis 2012;71:1833-8.
2. Kuhn A, Ochsendorf F, Bonsmann G. Treatment of cutaneous lupus erythematosus. Lupus 2010;19:1125-36.
3. Yu C, Chang C, Zhang J. Immunologic and genetic considerations of cutaneous lupus erythematosus: a comprehensive review. J Autoimmun 2013;41:34-45.
4. Gantzer A, Regnier S, Cosnes A, et al. Subacute cutaneous lupus erythematosus and cancer: two cases and literature review. Ann Dermatol Venereol 2011;138:409-17.
5. Gronhagen CM, Fored CM, Linder M, et al. Subacute cutaneous lupus erythematosus and its association with drugs: a population-based matched case-control study of 234 patients in Sweden. Br J Dermatol 2012;167:296-305.
6. Kuhn A, Wozniacka A, Szepietowski JC, et al. Photoprovocation in cutaneous lupus erythematosus: a multicenter study evaluating a standardized protocol. J Invest Dermatol 2011;131:1622-30.
7. Kuhn A, Beissert S. Photosensitivity in lupus erythematosus. Autoimmunity 2005;38:519-29.
8. Kuhn A, Sonntag M, Richter-Hintz D, et al. Phototesting in lupus erythematosus: a 15-year experience. J Am Acad Dermatol 2001;45:86-95.
9. Kuhn A, Gensch K, Meuth A, et al. Photoprotective effects of a broadspectrum sunscreen in ultraviolet-induced cutaneous lupus erythematosus: a randomized, vehicle controlled double-blind study. J Am Acad Dermatol 2010;64:37-48.
10. Patsinakidis N, Wenzel J, Landmann A, et al. Suppression of UV-induced damage by a liposomal sunscreen: a prospective, open-label study in patients with cutaneous lupus erythematosus and healthy controls. Exp Dermatol 2012;21:958-61.
11. Zahn S, Graef M, Patsinakidis N, et al. Ultraviolet light protection by a sunscreen prevents interferon-driven skin inflammation in cutaneous lupus erythematosus. Exp Dermatol 2014;23:516-8.
12. Bourre-Tessier J, Peschken CA, Bernatsky S, et al. Association of smoking with cutaneous manifestations in systemic lupus erythematosus. Arthritis Care Res (Hoboken) 2013;65:1275-80.
13. Kuhn A, Sigges J, Biazar C, et al. Influence of smoking on disease severity and antimalarial therapy in cutaneous lupus erythematosus: analysis of 1002 patients from the EUSCLE database. Br J Dermatol 2014;171:571-9.
14. Wahie S, Daly AK, Cordell HJ, et al. Clinical and pharmacogenetic influences on response to hydroxychloroquine in discoid lupus erythematosus: a retrospective cohort study. J Invest Dermatol 2011;131:1981-6.
15. Lardet D, Martin S, Truchetet F, et al. Effect of smoking on the effectiveness of antimalarial drugs for cutaneous lesions of patients with lupus: assessment in a prospective study. Rev Med Interne 2004;25:786-91.

16. Leroux G, Costedoat-Chalumeau N, Hulot JS, et al. Relationship between blood hydroxychloroquine and desethylchloroquine concentrations and cigarette smoking in treated patients with connective tissue diseases. Ann Rheum Dis 2007;66:1547-8.
17. Mongey AB, Hess EV. Drug insight: autoimmune effects of medications-what's new? Nat Clin Pract Rheumatol 2008;4:136-44.
18. Hess E. Drug-related lupus. New Engl J Med 1988;318:1460-2.
19. Pretel M, Marques L, Espana A. Drug-induced lupus erythematosus. Actas Dermosifiliogr 2014;105:18-30.
20. Marzano AV, Vezzoli P, Crosti C. Drug-induced lupus: an update on its dermatologic aspects. Lupus 2009;18:935-40.
21. Biazar C, Sigges J, Patsinakidis N, et al. Cutaneous lupus erythematosus: first multicenter database analysis of 1002 patients from the European Society of Cutaneous Lupus Erythematosus (EUSCLE). Autoimmun Rev 2013;12:444-54.
22. Ueki H. Köbner phenomenon in lupus erythematosus. Hautarzt 1994;45:154-60.
23. Lee NY, Daniel AS, Dasher DA, Morrell DS. Cutaneous lupus after herpes zoster: isomorphic, isotopic, or both? Pediatr Dermatol 2013;30:e110-e113.
24. Bardazzi F, Giacomini F, Savoia F, et al. Discoid chronic lupus erythematosus at the site of a previously healed cutaneous leishmaniasis: an example of isotopic response. Dermatol Ther 2010;23(Suppl 2):S44-6.
25. Berger E, Robinson M, Patel R, et al. Koebner phenomenon to heat in cutaneous (discoid) lupus erythematosus (lupus ab-igne). Dermatol Online J 2012;18:17.
26. Yell JA, Burge SM. The effect of hormonal changes on cutaneous disease in lupus erythematosus. Br J Dermatol 1993;129:18-22.
27. Ambrosio P, Lermann R, Cordeiro A, et al. Lupus and pregnancy--15 years of experience in a tertiary center. Clin Rev Allergy Immunol 2010;38:77-81.
28. Meier CR, Sturkenboom MC, Cohen AS, et al. Postmenopausal estrogen replacement therapy and the risk of developing systemic lupus erythematosus or discoid lupus. J Rheumatol 1998;25:1515-9.
29. Petri M, Kim MY, Kalunian KC, et al. Combined oral contraceptives in women with systemic lupus erythematosus. N Engl J Med 2005;353:2550-8.
30. Sanchez-Guerrero J, Uribe AG, Jimenez-Santana L, et al. A trial of contraceptive methods in women with systemic lupus erythematosus. N Engl J Med 2005;353:2539-49.
31. Kuhn A, Bonsmann G, Anders HJ, et al. The Diagnosis and Treatment of Systemic Lupus Erythematosus. Dtsch Arztebl Int 2015;112:423-32.
32. Jessop S, Whitelaw DA, Delamere FM. Drugs for discoid lupus erythematosus. Cochrane Database Syst Rev 2009;7:CD002954.
33. Roenigk HH Jr, Martin JS, Eichorn P, et al. Discoid lupus erythematosus. Diagnostic features and evaluation of topical corticosteroid therapy. Cutis 1980;25:281-5.
34. Barikbin B, Givrad S, Yousefi M, et al. Pimecrolimus 1% cream versus betamethasone 17-valerate 0.1% cream in the treatment of facial discoid lupus erythematosus: a double-blind, randomized pilot study. Clin Exp Dermatol 2009;34:776-80.
35. Pothinamthong P, Janjumratsang P. A comparative study in efficacy and safety of 0.1% tacrolimus and 0.05% clobetasol propionate ointment in discoid lupus erythematosus by modified cutaneous lupus erythematosus disease area and severity index. J Med Assoc Thai 2012;95:933-40.

36. Schultheis K, Messerschmidt A, Ochsendorf F. Topical therapy of inflammatory dermatoses, pruritus and pain, as well as hyperhidrosis. Hautarzt 2014; 65:197-206.
37. Fabroni C, Lotti T. Pimecrolimus in dermatology. G Ital Dermatol Venereol 2009;144:321-5.
38. Kuhn A, Gensch K, Haust M, et al. Efficacy of tacrolimus 0.1% ointment in cutaneous lupus erythematosus: a multicenter, randomized, double-blind, vehicle-controlled trial. J Am Acad Dermatol 2011;65:54-64,64e1-2.
39. Madan V, August PJ, Chalmers RJ. Efficacy of topical tacrolimus 0.3% in clobetasol propionate 0.05% ointment in therapy-resistant cutaneous lupus erythematosus: a cohort study. Clin Exp Dermatol 2010;35:27-30.
40. Kreuter A, Gambichler T, Breuckmann F, et al. Pimecrolimus 1% cream for cutaneous lupus erythematosus. J Am Acad Dermatol 2004;51:407-10.
41. Tlacuilo-Parra A, Guevara-Gutierrez E, Gutierrez-Murillo F, et al. Pimecrolimus 1% cream for the treatment of discoid lupus erythematosus. Rheumatology (Oxford) 2005;44:1564-8.
42. Edwards KR, Burke WA. Treatment of localized discoid lupus erythematosus with tazarotene. J Am Acad Dermatol 1999;41:1049-50.
43. Seiger E, Roland S, Goldman S. Cutaneous lupus treated with topical tretinoin: a case report. Cutis 1991;47:351-5.
44. Terao M, Matsui S, Katayama I. Two cases of refractory discoid lupus erythematosus successfully treated with topical tocoretinate. Dermatol Online J 2011;17:15.
45. Jemec GB, Ullman S, Goodfield M et al. A randomized controlled trial of R-salbutamol for topical treatment of discoid lupus erythematosus. Br J Dermatol 2009;161:1365-70.
46. Gerdsen R, Wenzel J, Uerlich M, et al. Successful treatment of chronic discoid lupus erythematosus of the scalp with imiquimod. Dermatology 2002;205:416-8.
47. Chan MP, Zimarowski MJ. Lupus erythematosus-like reaction in imiquimod-treated skin: a report of 2 cases. Am J Dermatopathol 2011;33:523-7.
48. Ermertcan AT, Gencoglan G, Eskiizmir G, et al. Microinvasive squamous cell carcinoma arising in discoid lupus erythematosus lesions successfully treated with imiquimod 5% cream. Indian J Dermatol Venereol Leprol 2013;79:115-7.
49. Gul U, Gonul M, Cakmak SK, et al. A case of generalized discoid lupus erythematosus: successful treatment with imiquimod cream 5%. Adv Ther 2006;23:787-92.
50. Barr KL, Konia TH, Fung MA. Lupus erythematosus-like imiquimod reaction: a diagnostic pitfall. J Cutan Pathol 2011;38:346-50.
51. Winkelmann RR, Kim GK, Del Rosso JQ. Treatment of Cutaneous Lupus Erythematosus: Review and Assessment of Treatment Benefits Based on Oxford Centre for Evidence-based Medicine Criteria. J Clin Aesthet Dermatol 2013;6:27-38.
52. Kuhn A, Ruland V, Bonsmann G. Cutaneous lupus erythematosus: update of therapeutic options part I. J Am Acad Dermatol 2011;65:e179-93.
53. Kim A, Chong BF. Photosensitivity in cutaneous lupus erythematosus. Photodermatol Photoimmunol Photomed 2013;29:4-11.
54. Erceg A, de Jong EM, van de Kerkhof PC, et al. The efficacy of pulsed dye laser treatment for inflammatory skin diseases: a systematic review. J Am Acad Dermatol 2013;69:609-15e8.
55. Yelamos O, Roe E, Baselga E, et al. Pediatric cutaneous lupus erythematosus treated with pulsed dye laser. Pediatr Dermatol 2014;31:113-5.

56. Truchuelo MT, Boixeda P, Alcantara J, et al. Pulsed dye laser as an excellent choice of treatment for lupus tumidus: a prospective study. J Eur Acad Dermatol Venereol 2012;26:1272-9.
57. Diez MT, Boixeda P, Moreno C, et al. Histopathology and immunohistochemistry of cutaneous lupus erythematosus after pulsed dye laser treatment. Dermatol Surg 2011;37:971-81.
58. Fessler BJ, Alarcon GS, McGwin G Jr, et al. Systemic lupus erythematosus in three ethnic groups: XVI. Association of hydroxychloroquine use with reduced risk of damage accrual. Arthritis Rheum 2005;52:1473-80.
59. Ruiz-Irastorza G, Khamashta MA. Hydroxychloroquine: the cornerstone of lupus therapy. Lupus 2008;17:271-3.
60. Ruzicka T, Sommerburg C, Goerz G, et al. Treatment of cutaneous lupus erythematosus with acitretin and hydroxychloroquine. Br J Dermatol 1992;127:513-8.
61. Bezerra EL, Vilar MJ, da Trindade Neto PB, et al. Double-blind, randomized, controlled clinical trial of clofazimine compared with chloroquine in patients with systemic lupus erythematosus. Arthritis Rheum 2005;52:3073-8.
62. Sigges J, Biazar C, Landmann A, et al. Therapeutic strategies evaluated by the European Society of Cutaneous Lupus Erythematosus (EUSCLE) Core Set Questionnaire in more than 1000 patients with cutaneous lupus erythematosus. Autoimmun Rev 2013;12:694-702.
63. Ruiz-Irastorza G, Ramos-Casals M, Brito-Zeron P, et al. Clinical efficacy and side effects of antimalarials in systemic lupus erythematosus: a systematic review. Ann Rheum Dis 2010;69:20-8.
64. Bertsias G, Ioannidis JP, Boletis J, et al. EULAR recommendations for the management of systemic lupus erythematosus. Report of a Task Force of the EULAR Standing Committee for International Clinical Studies Including Therapeutics. Ann Rheum Dis 2008;67:195-205.
65. Marmor MF, Carr RE, Easterbrook M, Farjo AA, et al. Recommendations on screening for chloroquine and hydroxychloroquine retinopathy: a report by the American Academy of Ophthalmology. Ophthalmology 2002;109:1377-82.
66. Marmor MF, Kellner U, Lai TY, et al. Revised recommendations on screening for chloroquine and hydroxychloroquine retinopathy. Ophthalmology 2011;118:415-22.
67. Marmor MF, Kellner U, Lai TY, et al. Recommendations on screening for chloroquine and hydroxychloroquine retinopathy (2016 Revision). Ophthalmology 2016;123:1386-94.
68. Ochsendorf FR. Use of antimalarials in dermatology. J Dtsch Dermatol Ges 2010;8:829-44.
69. Melles RB, Marmor MF. The risk of toxic retinopathy in patients on long-term hydroxychloroquine therapy. JAMA Ophthalmol 2014;132:1453-60.
70. Costedoat-Chalumeau N, Pouchot J, Guettrot-Imbert G, et al. Adherence to treatment in systemic lupus erythematosus patients. Best Pract Res Clin Rheumatol 2013;27:329-40.
71. Chang AY, Piette EW, Foering KP, et al. Response to antimalarial agents in cutaneous lupus erythematosus: a prospective analysis. Arch Dermatol 2011;147:1261-7.
72. Brandt O, Rieger A, Geusau A, et al. Peas, beans, and the Pythagorean theorem - the relevance of glucose-6-phosphate dehydrogenase deficiency in dermatology. J Dtsch Dermatol Ges 2008;6:534-9.
73. Hansen CB, Dahle KW. Cutaneous lupus erythematosus. Dermatol Ther 2012;25:99-111.
74. Fabbri P, Cardinali C, Giomi B, et al. Cutaneous lupus erythematosus: diagnosis and management. Am J Clin Dermatol 2003;4:449-65.
75. Goldberg JW, Lidsky MD. Pulse methylprednisolone therapy for persistent subacute cutaneous lupus. Arthritis Rheum 1984;27:837-8.

76. Kuhn A, Ruland V, Bonsmann G. Cutaneous lupus erythematosus: update of therapeutic options part II. J Am Acad Dermatol 2011;65:e195-213.
77. Miyawaki S, Nishiyama S, Aita T, et al. The effect of methotrexate on improving serological abnormalities of patients with systemic lupus erythematosus. Mod Rheumatol 2013;23:659-66.
78. Wenzel J, Brahler S, Bauer R, et al. Efficacy and safety of methotrexate in recalcitrant cutaneous lupus erythematosus: results of a retrospective study in 43 patients. Br J Dermatol 2005;153:157-62.
79. Huber A, Tuting T, Bauer R, et al. Methotrexate treatment in cutaneous lupus erythematosus: subcutaneous application is as effective as intravenous administration. Br J Dermatol 2006;155:861-2.
80. Chang AY, Werth VP. Treatment of cutaneous lupus. Curr Rheumatol Rep 2011;13:300-7.
81. Mrowietz U, de Jong EM, Kragballe K, et al. A consensus report on appropriate treatment optimization and transitioning in the management of moderate-to-severe plaque psoriasis. J Eur Acad Dermatol Venereol 2013;28:438-53.
82. Pathirana D, Ormerod AD, Saiag P, et al. European S3-guidelines on the systemic treatment of psoriasis vulgaris. J Eur Acad Dermatol Venereol 2009;23(Suppl 2):1-70.
83. Drake LA, Dinehart SM, Farmer ER, et al. Guidelines of care for cutaneous lupus erythematosus. American Academy of Dermatology. J Am Acad Dermatol 1996;34:830-6.
84. Al-Mutairi N, Rijhwani M, Nour-Eldin O. Hypertrophic lupus erythematosus treated successfully with acitretin as monotherapy. J Dermatol 2005;32:482-6.
85. Green PJ, Pasternak S. Hypertrophic and ulcerated discoid lupus erythematosus. J Cutan Med Surg 2012;16:453-7.
86. D'Erme AM, Milanes N, Difonzo EM, et al. Treatment of refractory subacute cutaneous lupus erythematosus with oral isotretinoin: a valid therapeutic option. Dermatol Ther 2012;25:281-2.
87. Newton RC, Jorizzo JL, Solomon AR Jr, et al. Mechanism-oriented assessment of isotretinoin in chronic or subacute cutaneous lupus erythematosus. Arch Dermatol 1986;122:170-6.
88. Vena GA CC, Angelini G. Use of oral isotretinoin in the treatment of cutaneous lupus erythematosus. G Ital Dermatol Venereol 1989;124:311-5.
89. Furner BB. Subacute cutaneous lupus erythematosus response to isotretinoin. Int J Dermatol 1990;29:587-90.
90. Shornick JK, Formica N, Parke AL. Isotretinoin for refractory lupus erythematosus. J Am Acad Dermatol 1991;24:49-52.
91. Richardson TT, Cohen PR. Subacute cutaneous lupus erythematosus: report of a patient who subsequently developed a meningioma and whose skin lesions were treated with isotretinoin. Cutis 2000;66:183-8.
92. Ruzicka T, Meurer M, Braun-Falco O. Treatment of cutaneous lupus erythematosus with etretinate. Acta Dermato-Venereologica 1985;65:324-9.
93. Ruzicka T, Meurer M, Bieber T. Efficiency of acitretin in the treatment of cutaneous lupus erythematosus. Arch Dermatol 1988;124:897-902.
94. Bacman D, Kuhn A, Ruzicka T. Dapsone and Retinoids. In Kuhn A, Lehmann P, Ruzicka T, eds. Cutaneous Lupus Erythematosus. Springer, Berlin, 2004:373-390.
95. Ruzicka T, Lynde CW, Jemec GB, et al. Efficacy and safety of oral alitretinoin (9-cis retinoic acid) in patients with severe chronic hand eczema refractory to topical corticosteroids: results of a randomized, double-blind, placebo-controlled, multicentre trial. Br J Dermatol 2008;158:808-17.

96. Kuhn A, Patsinakidis N, Luger T. Alitretinoin for cutaneous lupus erythematosus. J Am Acad Dermatol 2012;67:e123-6.
97. Lindskov R, Reymann F. Dapsone in the treatment of cutaneous lupus erythematosus. Dermatologica 1986;172:214-7.
98. Ujiie H, Shimizu T, Ito M, et al. Lupus erythematosus profundus successfully treated with dapsone: review of the literature. Arch Dermatol 2006;142:399-401.
99. Klebes M, Wutte N, Aberer E. Dapsone as Second-Line Treatment for Cutaneous Lupus Erythematosus? A Retrospective Analysis of 34 Patients and a Review of the Literature. Dermatology 2016;232:91-6.
100. Bohm I, Bruns A, Schupp G, et al. ANCA-positive lupus erythematodes profundus. Successful therapy with low dosage dapsone. Hautarzt 1998;49:403-7.
101. McCormack LS, Elgart ML, Turner ML. Annular subacute cutaneous lupus erythematosus responsive to dapsone. J Am Acad Dermatol 1984;11:397-401.
102. Holtman JH, Neustadt DH, Klein J, et al. Dapsone is an effective therapy for the skin lesions of subacute cutaneous lupus erythematosus and urticarial vasculitis in a patient with C2 deficiency. J Rheumatol 1990;17:1222-5.
103. Fenton DA, Black MM. Low-dose dapsone in the treatment of subacute cutaneous lupus erythematosus. Clin Exp Dermatol 1986;11:102-3.
104. Yamada Y, Dekio S, Jidoi J, et al. Lupus erythematosus profundus report of a case treated with dapsone. J Dermatol 1989;16:379-82.
105. Nasongkhla P, Pratchyapruit W, Tagami H. Bullous systemic lupus erythematosus induced by UVB: report a case. J Med Assoc Thai 2012;95:969-73.
106. Ludgate MW, Greig DE. Bullous systemic lupus erythematosus responding to dapsone. Australas J Dermatol 2008;49:91-3.
107. Seo JY, Byun HJ, Cho KH, et al. Methimazole-induced bullous systemic lupus erythematosus: a case report. J Korean Med Sci 2012;27:818-21.
108. Grover C, Khurana A, Sharma S, et al. Bullous systemic lupus erythematosus. Indian J Dermatol 2013;58:492.
109. Zhu YI, Stiller MJ. Dapsone and sulfones in dermatology: overview and update. J Am Acad Dermatol 2001;45:420-34.
110. Wozel G, Blasum C. Dapsone in dermatology and beyond. Arch Dermatol Res 2014; 306:103-24.
111. McCarty M. How Clinically Relevant is Dapsone-related Peripheral Neuropathy? An Overview of Available Data with Emphasis on Clinical Recognition. J Clin Aesthet Dermatol 2010;3:19-21.
112. He X, Smeets RL, Koenen HJ, et al. Mycophenolic acid-mediated suppression of human CD4+ T cells: more than mere guanine nucleotide deprivation. Am J Transplant 2011;11:439-49.
113. Beissert S, Werfel T, Frieling U, et al. A comparison of oral methylprednisolone plus azathioprine or mycophenolate mofetil for the treatment of bullous pemphigoid. Arch Dermatol 2007;143:1536-42.
114. Beissert S, Werfel T, Frieling U, et al. A comparison of oral methylprednisolone plus azathioprine or mycophenolate mofetil for the treatment of pemphigus. Arch Dermatol 2006;142:1447-54.
115. Walsh M, James M, Jayne D, et al. Mycophenolate mofetil for induction therapy of lupus nephritis: a systematic review and meta-analysis. Clin J Am Soc Nephrol 2007;2:968-75.
116. Appel AS, Appel GB. An update on the use of mycophenolate mofetil in lupus nephritis and other primary glomerular diseases. Nat Clin Pract Nephrol 2009;5:132-42.

117. Boehm I, Bieber T. Chilblain lupus erythematosus Hutchinson: successful treatment with mycophenolate mofetil. Arch Dermatol 2001;137:235-6.
118. Goyal S, Nousari HC. Treatment of resistant discoid lupus erythematosus of the palms and soles with mycophenolate mofetil. J Am Acad Dermatol 2001;45:142-4.
119. Schanz S, Ulmer A, Rassner G, et al. Successful treatment of subacute cutaneous lupus erythematosus with mycophenolate mofetil. Br J Dermatol 2002;147:174-8.
120. Hanjani NM, Nousari CH. Mycophenolate mofetil for the treatment of cutaneous lupus erythematosus with smoldering systemic involvement. Arch Dermatol 2002;138:1616-8.
121. Gammon B, Hansen C, Costner MI. Efficacy of mycophenolate mofetil in antimalarial-resistant cutaneous lupus erythematosus. J Am Acad Dermatol 2011;65:717-21.
122. Sadlier M, Kirby B, Lally A. Mycophenolate mofetil and hydroxychloroquine: an effective treatment for recalcitrant cutaneous lupus erythematosus. J Am Acad Dermatol 2012;66:160-1.
123. Aringer M, Smolen JS. Tumour necrosis factor and other proinflammatory cytokines in systemic lupus erythematosus: a rationale for therapeutic intervention. Lupus 2004;13:344-7.
124. Kreuter A, Tomi NS, Weiner SM, et al. Mycophenolate sodium for subacute cutaneous lupus erythematosus resistant to standard therapy. Br J Dermatol 2007;156:1321-7.
125. Sagcal-Gironella AC, Fukuda T, Klein-Gitelman MS, Vinks AA, Brunner HI. A156: pharmacokinetics and pharmacogenetics of mycophenolic Acid and response to therapy in childhood-onset systemic lupus erythematosus. Arthritis Rheumatol 2014;66(Suppl 11):S202.
126. Callen JP, Spencer LV, Burruss JB, et al. Azathioprine. An effective, corticosteroid-sparing therapy for patients with recalcitrant cutaneous lupus erythematosus or with recalcitrant cutaneous leukocytoclastic vasculitis. Arch Dermatol 1991;127:515-22.
127. Baskin E, Ozen S, Cakar N, et al. The use of low-dose cyclophosphamide followed by AZA/MMF treatment in childhood lupus nephritis. Pediatr Nephrol 2010;25:111-7.
128. Takada K, Illei GG, Boumpas DT. Cyclophosphamide for the treatment of systemic lupus erythematosus. Lupus 2001;10:154-61.
129. Raptopoulou A, Linardakis C, Sidiropoulos P, et al. Pulse cyclophosphamide treatment for severe refractory cutaneous lupus erythematosus. Lupus 2010;19:744-7.
130. Baret I, De Haes P. Thalidomide: Still an important second-line treatment in refractory cutaneous lupus erythematosus? J Dermatolog Treat 2015;26:173-7.
131. Volc-Platzer B, Wolff K. Treatment of subacute cutaneous lupus erythematosus with thalidomide. Hautarzt 1983;34:175-8.
132. Knop J, Bonsmann G, Happle R, et al. Thalidomide in the treatment of sixty cases of chronic discoid lupus erythematosus. Br J Dermatol 1983;108:461-6.
133. Cuadrado MJ, Karim Y, Sanna G, et al. Thalidomide for the treatment of resistant cutaneous lupus: efficacy and safety of different therapeutic regimens. Am J Med 2005;118:246-50.
134. Briani C, Zara G, Rondinone R, et al. Thalidomide neurotoxicity: prospective study in patients with lupus erythematosus. Neurology 2004;62:2288-90.
135. Housman TS, Jorizzo JL, McCarty MA, et al. Low-dose thalidomide therapy for refractory cutaneous lesions of lupus erythematosus. Arch Dermatol 2003;139:50-4.
136. Frankel HC, Sharon VR, Vleugels RA, et al. Lower-dose thalidomide therapy effectively treats cutaneous lupus erythematosus but is limited by neuropathic toxicity. Int J Dermatol 2013;52:1407-9.

137. Richardson PG, Schlossman RL, Weller E, et al. Immunomodulatory drug CC-5013 overcomes drug resistance and is well tolerated in patients with relapsed multiple myeloma. Blood 2002;100:3063-7.
138. Olivier-Abbal P, Teisseyre AC, Montastruc JL. Comparison of serious adverse reactions between thalidomide and lenalidomide: analysis in the French Pharmacovigilance database. Med Oncol 2013;30:733.
139. Shah A, Albrecht J, Bonilla-Martinez Z, et al. Lenalidomide for the treatment of resistant discoid lupus erythematosus. Arch Dermatol 2009;145:303-6.
140. Braunstein I, Goodman NG, Rosenbach M, et al. Lenalidomide therapy in treatment-refractory cutaneous lupus erythematosus: histologic and circulating leukocyte profile and potential risk of a systemic lupus flare. J Am Acad Dermatol 2012;66:571-82.
141. Gensburger D, Kawashima M, Marotte H, et al. Lupus erythematosus with leflunomide: induction or reactivation? Ann Rheum Dis 2005; 64:153-5.
142. Qian J, Wang L, Yuan X, et al. Dose-related regulatory effect of intravenous immunoglobulin on dendritic cells-mediated immune response. Immunopharmacol Immunotoxicol 2014;36:33-42.
143. Fernandez AP, Kerdel FA. The use of i.v. IG therapy in dermatology. Dermatol Ther 2007;20:288-305.
144. Zandman-Goddard G, Krauthammer A, Levy Y, et al. Long-term therapy with intravenous immunoglobulin is beneficial in patients with autoimmune diseases. Clin Rev Allergy Immunol 2012;42:247-55.
145. Gelfand EW. Intravenous immune globulin in autoimmune and inflammatory diseases. N Engl J Med 2012;367:2015-25.
146. Piette J, Frances C, Roy S, Papo T, Godeau P. High-dose immunoglobulins in the treatment of refractory cutaneous lupus erythematosus. Open trial in 5 cases. Arthritis Rheum 1995;38:S304.
147. Genereau T, Chosidow O, Danel C, et al. High-dose intravenous immunoglobulin in cutaneous lupus erythematosus. Arch Dermatol 1999;135:1124-5.
148. Lampropoulos CE, Hughes GR, Cruz D.P.D. Intravenous immunoglobulin in the treatment of resistant subacute cutaneous lupus erythematosus: a possible alternative. Clin Rheumatol 2007;26:981-3.
149. Goodfield M, Davison K, Bowden K. Intravenous immunoglobulin (IVIg) for therapy-resistant cutaneous lupus erythematosus (LE). J Dermatolog Treat 2004;15:46-50.
150. Kreuter A, Hyun J, Altmeyer P, et al. Intravenous immunoglobulin for recalcitrant subacute cutaneous lupus erythematosus. Acta Derm Venereol 2005;85:545-7.
151. Espirito Santo J, Gomes MF, Gomes MJ, et al. Intravenous immunoglobulin in lupus panniculitis. Clin Rev Allergy Immunol 2010;38:307-18.
152. Ky C, Swasdibutra B, Khademi S, et al. Efficacy of Intravenous Immunoglobulin Monotherapy in Patients with Cutaneous Lupus Erythematosus: Results of Proof-of-Concept Study. Dermatol Reports 2015;7:5804.
153. De Pita O, Bellucci AM, Ruffelli M, et al. Intravenous immunoglobulin therapy is not able to efficiently control cutaneous manifestations in patients with lupus erythematosus. Lupus 1997;6:415-7.
154. Calvo-Alen J, Silva-Fernandez L, Ucar-Angulo E, et al. SER consensus statement on the use of biologic therapy for systemic lupus erythematosus. Reumatol Clin 2013;9:281-96.
155. Ding HJ, Gordon C. New biologic therapy for systemic lupus erythematosus. Curr Opin Pharmacol 2013;13:405-12.
156. Navarra SV, Guzman RM, Gallacher AE, et al. Efficacy and safety of belimumab in patients with active systemic lupus erythematosus: a randomised, placebo-controlled, phase 3 trial. Lancet 2011;377:721-31.

157. Furie R, Petri M, Zamani O, et al. A phase III, randomized, placebo-controlled study of belimumab, a monoclonal antibody that inhibits B lymphocyte stimulator, in patients with systemic lupus erythematosus. Arthritis Rheum 2011;63:3918-30.
158. Beckwith H, Lightstone L. Rituximab in systemic lupus erythematosus and lupus nephritis. Nephron Clin Pract 2014;128:250-4.
159. Terrier B, Amoura Z, Ravaud P, et al. Safety and efficacy of rituximab in systemic lupus erythematosus: results from 136 patients from the French AutoImmunity and Rituximab registry. Arthritis Rheum 2010;62:2458-66.
160. Merrill JT, Neuwelt CM, Wallace DJ, et al. Efficacy and safety of rituximab in moderately-to-severely active systemic lupus erythematosus: the randomized, double-blind, phase II/III systemic lupus erythematosus evaluation of rituximab trial. Arthritis Rheum 2010;62:222-33.
161. Rovin BH, Furie R, Latinis K, et al. Efficacy and safety of rituximab in patients with active proliferative lupus nephritis: the Lupus Nephritis Assessment with Rituximab study. Arthritis Rheum 2012;64:1215-26.
162. Fanto M, Salemi S, Socciarelli F, et al. A case of subacute cutaneous lupus erythematosus in a patient with mixed connective tissue disease: successful treatment with plasmapheresis and rituximab. Case Rep Rheumatol 2013;2013:857694.
163. Hofmann SC, Leandro MJ, Morris SD, et al. Effects of rituximab-based B-cell depletion therapy on skin manifestations of lupus erythematosus--report of 17 cases and review of the literature. Lupus 2013;22:932-9.
164. Cieza-Diaz DE, Aviles-Izquierdo JA, Ceballos-Rodriguez C, et al. Refractory subacute cutaneous lupus erythematosus treated with rituximab. Actas Dermosifiliogr 2012;103:555-7.
165. Prinz JC, Meurer M, Reiter C, et al. Treatment of severe cutaneous lupus erythematosus with a chimeric CD4 monoclonal antibody, cM-T412. J Am Acad Dermatol 1996;34:244-52.
166. Thivolet J, Nicolas JF, Kanitakis J, et al. Recombinant interferon alpha 2a is effective in the treatment of discoid and subacute cutaneous lupus erythematosus. Br J Dermatol 1990;122:405-9.
167. Nicolas JF, Thivolet J, Kanitakis J, et al. Response of discoid and subacute cutaneous lupus erythematosus to recombinant interferon alpha 2a. J Invest Dermatol 1990;95:142S-145S.
168. Ronnblom LE, Alm GV, Oberg KE. Possible induction of systemic lupus erythematosus by interferon-alpha treatment in a patient with a malignant carcinoid tumour. J Intern Med 1990;227:207-10.
169. Tebbe B, Lau M, Gollnick H. Therapy of cutaneous lupus erythematosus with recombinant interferon alpha-2a: a case report. Eur J Dermatol 1992;2:253-5.
170. Tam LS, Li EK, Wong CK, et al. Double-blind, randomized, placebo-controlled pilot study of leflunomide in systemic lupus erythematosus. Lupus 2004;13:601-4.
171. Remer CF, Weisman MH, Wallace DJ. Benefits of leflunomide in systemic lupus erythematosus: a pilot observational study. Lupus 2001;10:480-3.
172. Suess A, Sticherling M. Leflunomide in subacute cutaneous lupus erythematosus - two sides of a coin. Int J Dermatol 2008;47:83-6.
173. Elias AR, Tam CC, David-Bajar KM. Subacute cutaneous lupus erythematosus associated with leflunomide. Cutis 2005;76:189-92.
174. Kerr OA, Murray CS, Tidman MJ. Subacute cutaneous lupus erythematosus associated with leflunomide. Clin Exp Dermatol 2004;29:319-20.

175. Chan SK, Hazleman BL, Burrows NP. Subacute cutaneous lupus erythematosus precipitated by leflunomide. Clin Exp Dermatol 2005;30:724-5.
176. Goeb V, Berthelot JM, Joly P, et al. Leflunomide-induced subacute cutaneous lupus erythematosus. Rheumatology (Oxford) 2005;44:823-4.
177. Marzano AV, Ramoni S, Del Papa N, et al. Leflunomide-induced subacute cutaneous lupus erythematosus with erythema multiforme-like lesions. Lupus 2008;17:329-31.
178. Jian X, Guo G, Ruan Y, et al. Severe cutaneous adverse drug reaction to leflunomide: a report of two cases. Cutan Ocul Toxicol 2008;27:5-9.
179. Szepietowski JC, Nilganuwong S, Wozniacka A, et al. Phase I, randomized, double-blind, placebo-controlled, multiple intravenous, dose-ascending study of sirukumab in cutaneous or systemic lupus erythematosus. Arthritis Rheum 2013;65:2661-71.
180. De Souza A, Ali-Shaw T, Strober BE, et al. Successful treatment of subacute lupus erythematosus with ustekinumab. Arch Dermatol 2011;147:896-8.
181. Winchester D, Duffin KC, Hansen C. Response to ustekinumab in a patient with both severe psoriasis and hypertrophic cutaneous lupus. Lupus 2012;21:1007-10.
182. De Souza A, Strober BE, Merola JF, et al. Apremilast for discoid lupus erythematosus: results of a phase 2, open-label, single-arm, pilot study. J Drugs Dermatol 2012;11:1224-6.
183. Kuhn A, Landmann A, Patsinakidis N, et al. Fumaric acid ester treatment in cutaneous lupus erythematosus (CLE): a prospective, open-label, phase II pilot study. Lupus 2016;25:1357-64.
184. Bengtsson AA, Sturfelt G, Lood C, et al. Pharmacokinetics, tolerability, and preliminary efficacy of paquinimod (ABR-215757), a new quinoline-3-carboxamide derivative: studies in lupus-prone mice and a multicenter, randomized, double-blind, placebo-controlled, repeat-dose, dose-ranging study in patients with systemic lupus erythematosus. Arthritis Rheum 2012;64:1579-88.
185. Werth VP, Fiorentino D, Cohen S, Fivenson D, Hansen C, Zoog S. To evaluate the safety, tolerability, pharmacokinetics, pharmacodynamics, and clinical efficacy of AMG 811 (anti-IFN-gamma) in subjects with discoid lupus erythematosus. Arthritis Rheum 2013;65(Suppl 10):1608.
186. Masek-Hammerman K, Peeva E, Ahmad A, et al. Monoclonal antibody against macrophage colony-stimulating factor suppresses circulating monocytes and tissue macrophage function but does not alter cell infiltration/activation in cutaneous lesions or clinical outcomes in patients with cutaneous lupus erythematosus. Clin Exp Immunol 2016;183:258-70.
187. Kuhn A, Landmann A, Wenzel J. Advances in the treatment of cutaneous lupus erythematosus. Lupus 2016;25:830-7.

NOTLAR

NOTLAR

NOTLAR