

Subaksiyal Servikal Bölge Travmalarında Cerrahi Yönetimi: Olgu Sunumu

Surgical Management of Subaxial Cervical Spine Trauma: A Case Report

Hasan Emre Aydın, Zühtü Özbek, Murat Vural, Ali Arslantaş

Osmanğazi Üniversitesi Tıp Fakültesi, Nöroşirürji Anabilim Dalı, Eskişehir, Türkiye

Özet

Günümüzde teknolojinin ilerlemesi ve motorlu taşıt kullanımının artması sonucunda omurga yaralanmaları sık karşılaşılan bir durum haline gelmiştir. Sıklıkla motorlu taşıt kazaları sonrası oluşan omurga travmaları en sık servikal özellikle de alt servikal de denilen subaksiyal servikal bölgede görülür ve hastaların %70 inde nörolojik hasar meydana gelir. Halen tartışmalı olmakla birlikte nörolojik değerlendirme için güncel ve son zamanlarda kullanımı yaygınlaşan sınıflama motor, duyu kayıpları ve bunlara bağlı özürüllük oranlarını içeren ASIA (American Spinal Injury Association) sınıflamasıdır. Subaksiyal servikal travmalarda akut nörolojik kötüleşme acil cerrahi tedavi endikasyonudur. Anterior veya posterior tekniğin seçimi büyük oranda yaralanma mekanizması, etkilenen dokulara ve sonrasında oluşan nörolojik hasara bağlıdır. Hasta durumu ve instabilite tedavi kararını belirleyen en önemli iki faktördür. Anterior yaklaşım rutin kullanılabilen kolay uygulanan bir cerrahi teknik kabul edilse de ileri derecede stabilizasyon bozukluğu gösteren üç kolonuda tutan burst fraktürlerinde yetersiz kalmaktadır. Kliniğimizde uyguladığımız anterior plak vida tekniği ve posterior lateral mass vida uygulaması literatür gözden geçirilerek iki olgu eşliğinde tartışılmış, en iyi klinik sonuçların tek başına anterior cerrahi uygulanan vakalarda alındığı gözlenirse de instabil kompresyon ve patlama kırıklarında instabilitenin fazla olduğu durumlarda hastada nörolojik defisit ve üç kolon tutulumu olmasa dahi posterior füzyona ihtiyaç duyulduğu gözlenmiştir.

ANAHTAR KELİMELEER: Anterior stabilizasyon, lateral mass vidalama, subaksiyal servikal bölge, travma

Abstract

These days, as a consequence of the improvement in technology and increase in the use of motor vehicles, spine injuries have become common. Spine traumas, which often occur after motor vehicle accidents, are observed mostly in cervical regions, particularly in the subaxial cervical region, which is also known as the subcervical region, and neurological damage occurs in 70% of the patients. Despite still being controversial, the common ranging for neurological evaluation is the American Spinal Injury Association ranging, which includes the motor and sensory loss and accordingly, the impairment rate. In subaxial cervical traumas, acute neurological deterioration is an indication and therefore requires urgent surgical treatment. The choice of anterior or posterior approach substantially depends on the traumatization mechanism, affected tissues, and neurological deterioration occurring after. The state of patient and instability are the most two important factors affecting the treatment decision. Although the anterior approach is accepted as a routinely available and easily applicable surgical technique, it lacks in the burst fractures involving the three colons, which shows a stabilization disorder. The anterior plate screw technique and posterior lateral mass screw application applied in our clinic are reviewed in literature and are discussed in two cases. Although the best clinical results are achieved in cases where only anterior surgery is performed and in cases where instability is excessive, in unstable compression and blow-out fractures, even if neurological deficit and three colon involvement are not observed in the patient, the requirement of posterior fusion is observed.

KEYWORDS: Anterior stabilization, lateral mass screw, subaxial cervical, trauma

Giriş

Günümüzde teknolojinin ilerlemesi ve motorlu taşıt kullanımının artması sonucunda omurga yaralanmaları sık karşılaşılan bir durum haline gelmiştir. Omurga travmaları en sık servikal özellikle de alt servikal de denilen subaksiyal servikal bölgede (C3-C7) görülmele birlikte hastaların %70'inde nörolojik hasar meydana gelmektedir (1). Etiyolojik faktörler arasında ilk sırada motorlu taşıt kazaları gelmektedir (2). Lateral servikal grafi ile %70-80 vakada tanı koyulabilir (3). Manyetik Rezonans özellikle travmatik disk ve ligaman rüptürlerini göstermesi nedeniyle tanı ve tedavide önemli yol göstericidir (1).

Servikal yaralanmalar başın ani akselerasyon-deselerasyon hareketleri sonucu oluşurlar. Subaksiyal servikal bölge travmalarında halen yaygınlık kazanmış altın standart bir sınıflama sistemi olmasa da klinik instabilite tanısı için White sınıflaması ve travma mekanizmasına dayalı Allen-Ferguson sınıflaması kullanılmaktadır (4). Ayrıca Denisin üç kolon teorisinde alt servikal travmalarda cerrahi karar vermek

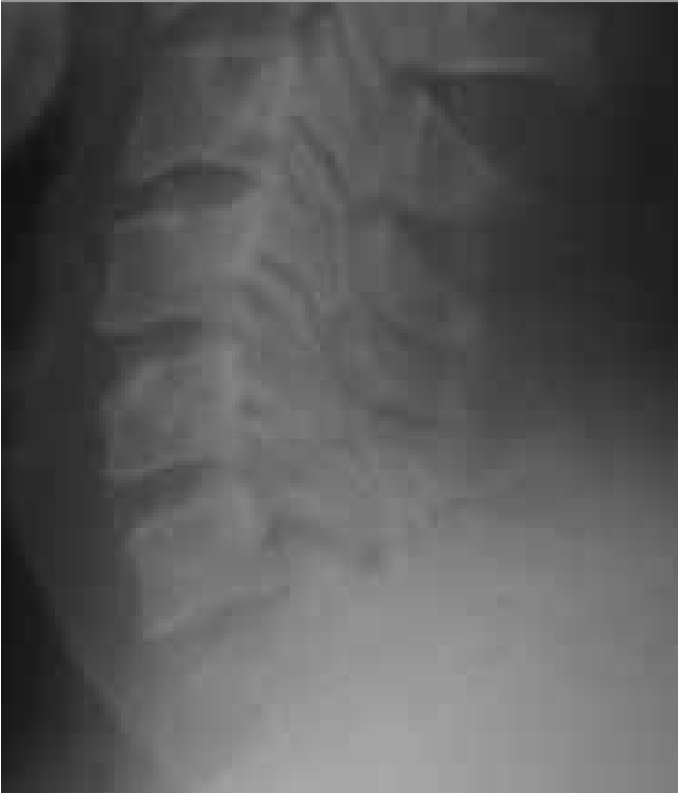Yazışma adresi / Correspondence to: Hasan Emre Aydın, Osmanğazi Üniversitesi Tıp Fakültesi, Nöroşirürji Anabilim Dalı, Eskişehir, Türkiye

Tel. / Phone: +90 533 637 47 07 e.posta / e.mail: dremreaydin@gmail.com

Geliş Tarihi / Received: 26.01.2013 • Kabul Tarihi / Accepted: 17.05.2014

©Telif Hakkı 2015 Adnan Menderes Üniversitesi Tıp Fakültesi - Makale metnine www.adutdf.org web sayfasından ulaşılabilir. / ©Copyright 2015 by Adnan Menderes University Faculty of Medicine - Available online at www.adutdf.org





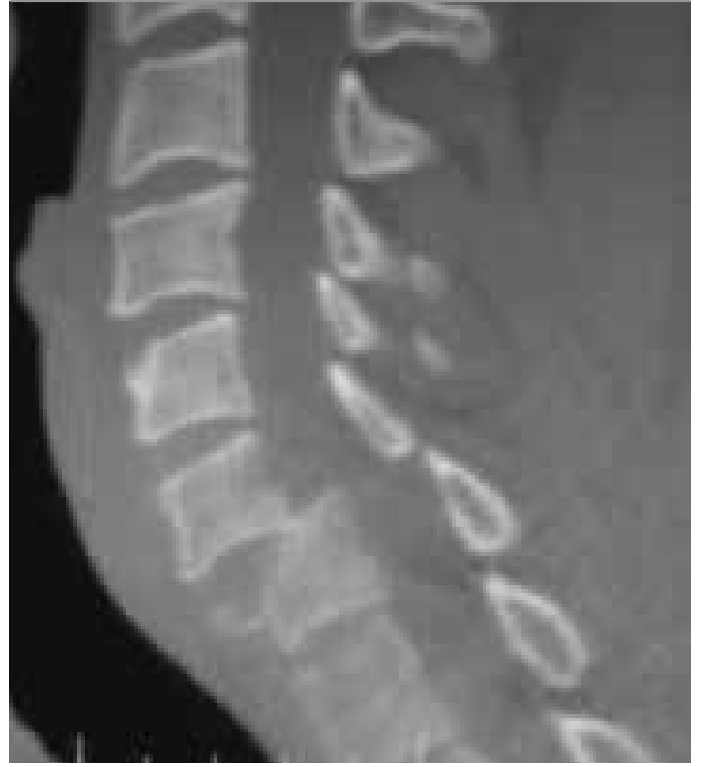Şekil 1. C6-7 dislokasyon (preoperatif lateral servikal direkt grafisi)

için kullanılmaktadır. Nörolojik değerlendirme için güncel ve son zamanlarda kullanımı yaygınlaşan sınıflama motor, duyu kayıpları ve bunlara bağlı özürülük oranlarını içeren ASIA (American Spinal Injury Association) sınıflamasıdır (5, 6). Subaksiyal servikal travmalarda akut nörolojik kötüleşme acil cerrahi endikasyonudur. Cerrahi kararı ligament ve kemik harabiyetine bağlı olarak verilir. Cerrahide öncelikli amaç nöral yapıların tam olarak korunmasıdır (1).

Yazımızda kliniğimizde uyguladığımız anterior plak vida tekniği ve posterior lateral mass vida uygulaması literatür gözden geçirilerek iki olgu eşliğinde tartışılmıştır.

Olgu Sunumları

Hareketle şiddetlenen boyun ağrısı ve sol tarafta belirgin olmak üzere tüm ekstremitelerde kuvvet kaybı olan 43 yaşında erkek hasta getirildiği acil serviste görüldü. Nörolojik muayenede, sağ üst ekstremitede distallerde kuvvet kaybı (el bilek fleksiyon ve ekstansiyonunda %80-90 kayıp), sol hemipleji ve bilateral C5 altında hipoestezi saptandı. Servikal grafide C6-7 dislokasyon bulgusu üzerine çekilen servikal bilgisayarlı tomografi de C7 vertebra anteriorunda fraktür olduğu, bilateral faset kilitlemesi ve C6-7 seviyesinde dislokasyon olduğu görüldü (Şekil 1,2). Servikal MR görüntülemesinde ise; anteriordan belirgin spinal kord basısı ve posterior longitudinal ligaman hasarı saptandı (Şekil 3). Allen-Ferguson sınıflaması kompresyon fleksiyon tipi yaralanmaya posterior longitudinal ligaman yırtığının eşlik etmesi üzerine hasta ameliyata alınarak redüksiyon ile faset kilitlemesi açıldıktan sonra anteriordan diskektomi, cage ve plak-vida sistemi ile stabilizasyon uygulandı. Postoperatif dönemde görüntüleme yöntemleri ile cage ve vidaların yerinde olduğu ve redüksiyonun başarılı olduğu görüldü (Şekil 4). Hasta rehabilitasyon merkezine yönlendirilmek üzere taburcu edildi.



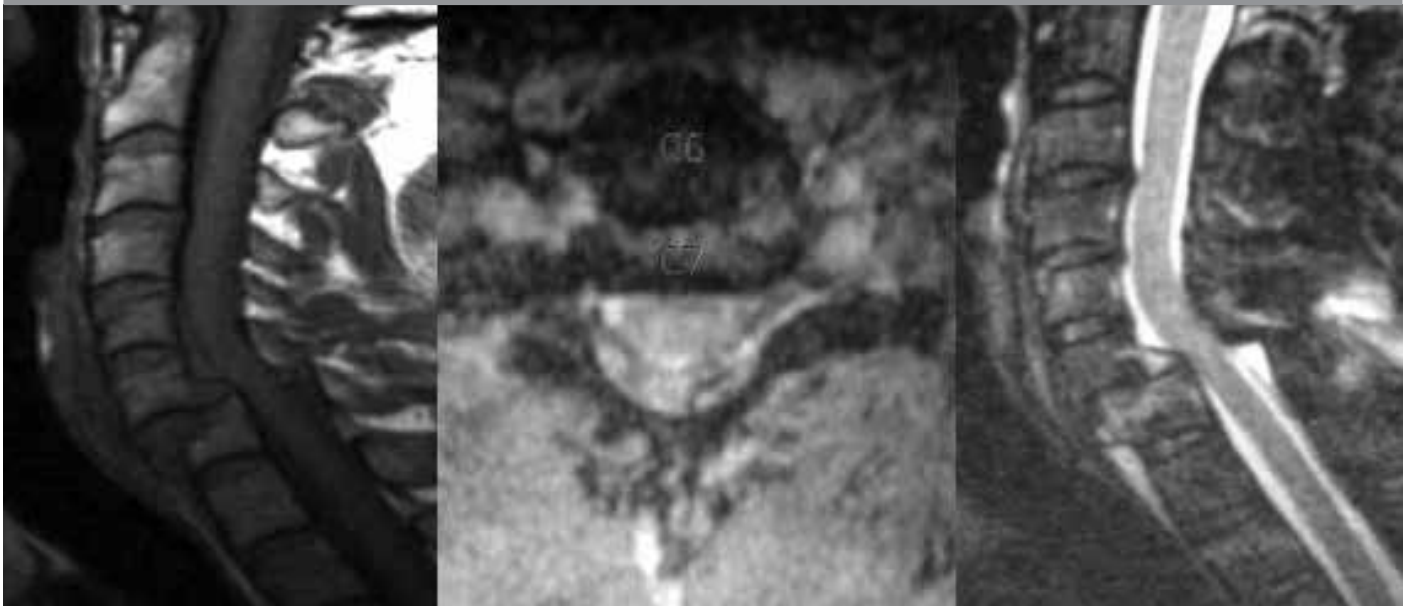
Şekil 2. Servikal CT de C6-7 seviyesinde dislokasyon, faset eklemlerde kilitlenme ve C7 vertebra korpusu anteriorunda gözyaşı fraktürü saptandı

İkinci vaka benzer şekilde travma öyküsü sonrası başka bir merkezde değerlendirilmiş C6-7 seviyesinde dislokasyon (Şekil 5) saptanması üzerine nörolojik defisiti olmasa da ligaman hasarına bağlı instabil kabul edilerek cerrahi tedavi uygulanmış ve hasta problemsiz taburcu edilmiştir. Klinik takipleri sırasında yutma güçlüğü gelişen ve hastanemize başvuran hastanın çekilen direkt grafilerinde plağın yerinde olmadığı saptanması üzerine (Şekil 6) hasta tekrar ameliyata alınarak anterior revizyon ve posterior lateral mass vida ile stabilizasyon yapılmıştır (Şekil 7).

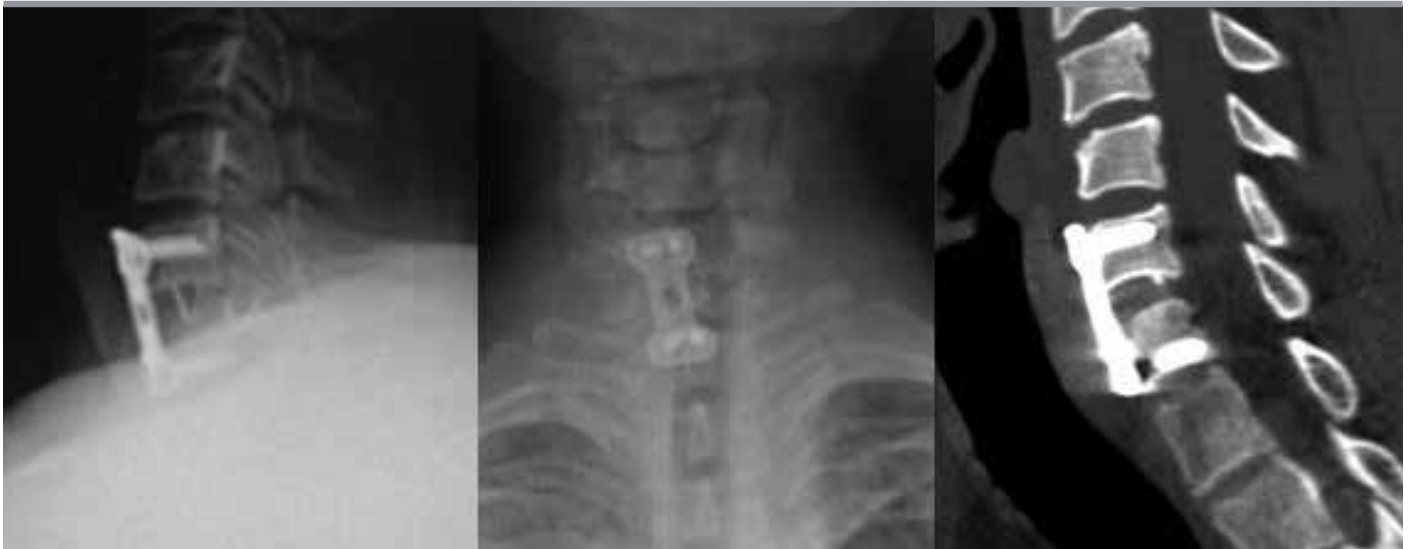Tartışma

Anterior veya posterior tekniğin seçimi büyük oranda yaralanma mekanizması, etkilenen dokulara ve sonrasında oluşan nörolojik hasara bağlıdır. Hasta durumu ve instabilite tedavi kararını belirleyen en önemli iki faktördür. Cerrahi sırasında ise instabiliteyi önlemeye çalışırken stabil olan bölgelere zarar vermeden en az seviye ile füzyon sağlamak gereklidir (1).

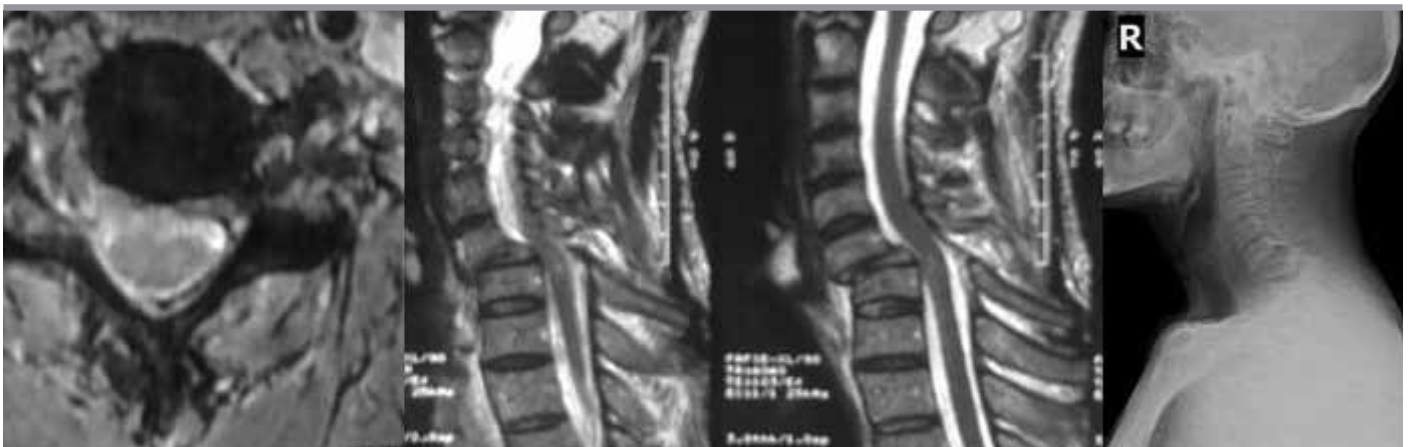Cloward ve ark. tarafından 1958 yılında ilk kez uygulanan simple diskektomi ile başlayan tedavi günümüzde çeşitli modifikasyonlar geçirerek anterior ve posterior stabilizasyon tekniklerinin tek başına veya ortak kullanımıyla daha başarılı hale gelmiştir (3, 7, 8, 9). Anterior plaklamada ki amaç mesafeye koyulan greft materyaline füzyon sürecinde destek olmak ve bu sayede gelişebilecek kifotik açılanmayı engellemektir (8). Anterior füzyon genelde redükte edilebilir faset kilitlemesinin eşlik ettiği, spinal kanala önden basının daha fazla olduğu ve posterior ligament yaralanmasının daha az olduğu durumlarda tercih sebebidir (10, 11). Rutin kullanılabilen ve komplikasyon gelişme ihtimali daha az olan bir yaklaşımdır (1, 12). Fakat tek başına anterior yaklaşım ve plaklama ileri derecede stabilizasyon bozukluğu gösteren üç kolonuda tutan burst fraktürlerinde yetersiz kalmaktadır (7).



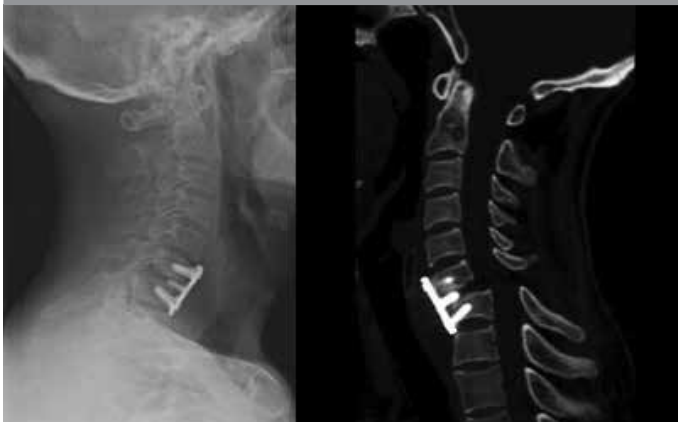Şekil 3. Servikal MR; C6-7 dislokasyon, C7 vertebra korpusu anteriorunda fraktür ve anteriordan belirgin spinal kord basısı



Şekil 4. Operasyon sonrası AP- lateral servikal direkt grafisi ve servikal CT



Şekil 5. Radyolojik görüntüleme de C6-7 seviyesinde dislokasyon



Şekil 6. X-ray görüntülerinde cerrahi sahada plağın yerinde olmadığı görülüyor

İlk kez 1982 yılında Roy-Camille tarafından uygulanan lateral mass vida tekniği sonraları Magerl, Anderson ve An tarafından modifiye edilmiştir (1). Genellikle redükte edilemeyen faset kilitlemesi, spinöz çıkıntı, lamina hasarının olduğu ve posterior dekompresyon gerektiren durumlarda tercih edilir (13).

Ligamanlar özellikle servikal bölgede stabiliteden sorumlu oldukları için hasarı omurgayı instabil hale getirir ve cerrahi seçimi yönlendirir. Sadece ligaman hasarının olmadığı durumlarda konservatif tedavi uygulanabilir. Hastanın uzun süre hastane bakımı gerektiğinden dolayı konservatif tedavi kullanımı sınırlıdır (14).

İlk olguda omurun iki kolonunda kırık olması, vertebra korpusunun anterior inferior ucunda kopma olmasından dolayı tip 4 kompresyon kırığı olarak nitelendirilmiş ve instabil kabul edilmiştir. Progresif nörolojik kötüleşmenin de eşlik etmesi sonucu hasta ameliyata alınmış anterior füzyon yapılmıştır. Benzer şekilde ikinci vakada öncelikle anterior cerrahi tedavi uygulanmış fakat yeterli olmaması üzerine posterior stabilizasyon eklenmiştir. İki vakada da erken dönemde yapılan diskektomi ile anterior dekompresyon sayesinde gelişecek ödeme bağlı oluşabilecek sekonder hasarlar önlenmiştir.

Sonuç olarak yapılan bazı çalışmalarda en iyi klinik sonuçların tek başına anterior cerrahi uygulanan vakalarda alındığı gözlenirse de instabil kompresyon ve patlama kırıklarında instabilitenin fazla olduğu durumlarda hastada nörolojik defisit ve üç kolon tutulumu olmasa dahi posterior füzyona ihtiyaç duyulmaktadır (8).

Etik Komite Onayı: Bu çalışma için etik komite onayı Osmangazi Üniversitesi'nden alınmıştır.

Hasta Onamı: Yazılı hasta onamı bu çalışmaya katılan hastalardan alınmıştır.

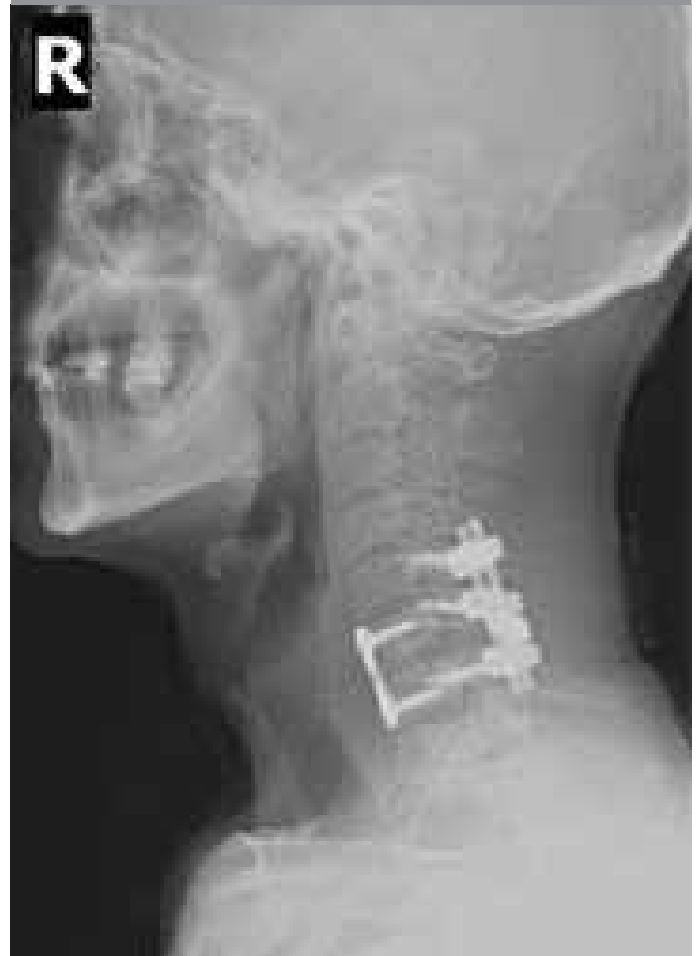Hakem değerlendirmesi: Dış bağımsız.

Yazar Katkıları: Fikir - H.A., Z.Ö., M.V., A.A.; Tasarım - H.A., Z.Ö.; Denetleme - M.V., A.A.; Kaynaklar - H.A., Z.Ö.; Malzemeler - H.A., Z.Ö., M.V., A.A.; Veri toplanması ve/veya işleme - H.A., Z.Ö.; Analiz ve/veya yorum - H.A., Z.Ö., M.V., A.A.; Literatür taraması - H.A., Z.Ö.; Yazıyı yazan - H.A., Z.Ö.; Eleştirel inceleme - M.V., A.A.

Çıkar Çatışması: Yazarlar çıkar çatışması bildirmemişlerdir.

Finansal Destek: Yazarlar bu çalışma için finansal destek almadıklarını beyan etmişlerdir.

Ethics Committee Approval: Ethics committee approval was received for this study from the ethics committee of Osmangazi University.



Şekil 7. Radyolojik görüntülemde anterior revizyon ve posterior lateral mass vida ile stabilizasyon

Informed Consent: Written informed consent was obtained from patient who participated in this study.

Peer-review: Externally peer-reviewed.

Author contributions: Concept - H.A., Z.Ö., M.V., A.A.; Design - H.A., Z.Ö.; Supervision - M.V., A.A.; Resource - H.A., Z.Ö.; Materials - H.A., Z.Ö., M.V., A.A.; Data Collection &/or Processing - H.A., Z.Ö.; Analysis &/or Interpretation - H.A., Z.Ö., M.V., A.A.; Literature Search - H.A., Z.Ö.; Writing - H.A., Z.Ö.; Critical Reviews - M.V., A.A.

Conflict of Interest: No conflict of interest was declared by the authors.

Financial Disclosure: The authors declared that this study has received no financial support.

Kaynaklar

1. Açıkbaz SC. Alt servikal omurgaya cerrahi yaklaşımlar ve fiksasyon yöntemleri. Korfalı E, Zileli M, editörler Temel Nöroşirürji, Buluş Tasarım ve Matbaacılık Hizmetleri, Ankara, 2010: 1391-410.
2. Caspar W, Barbier DD, Klara PM. Anterior Cervikal fusion and Caspar plate stabilization for cervical trauma. Neurosurgery 1989; 25: 491. [CrossRef]
3. Cloward RB. The anterior approach for removal of ruptured cervical disc. J Neurosurg 1958; 16: 602-7. [CrossRef]
4. Allen BL, Ferguson RL, Lehmann TR, O'Brien RP. A Mechanistic classification of closed, indirect fractures and dislocations of the lower cervical spine. Spine 1976; 7: 1-27. [CrossRef]
5. American Spinal Injurj Association: International standarts for neurological classification of spinal cord injury, revised 2000. 6 th ed. American Spinal Injurj Association, Chicago, IL, 2000.

6. Schuld C, Wiese J, Franz S, et al. Effect of formal training in scaling, scoring and classification of the International Standarts for Neurological Classification of Spinal Cord Injury. *Spinal Cord* 2012; 51: 282-8. [\[CrossRef\]](#)
7. Smith GW, Robinson RA. The treatment of certain spine disorders by anterior removal of the intervertebral disc and interbody fusion. *J Bone Joint Surg Am* 1958; 40A: 624-62.
8. Toplamaoğlu. Servikal Disk Hastalığında 3 Farklı Cerrahi. *Türk Nöroşirürji Dergisi* 2006; 16: 160-4.
9. Bohler J, Gaudernak T. Anterior plate stabilization for fracture dislocation of the lower cervical spine. *J Trauma* 1980; 20: 203.5.
10. Özer F. Servikal travmalarda plak-vida sistemi ile posterior internal fiksasyon. *Türk Nöroşirürji Dergisi* 1995; 5: 65-9.
11. Zileli M, Coşkun E, İşlekel S. Servikal Faset Kilitlenmesinde tedavi seçenekleri. *Türk Nöroşirürji Dergisi* 1998; 1: 93-100.
12. Fengbin Y, Xinwei W, Haisong Y, Yu C, Xiaowei L, Deyu C. Dysphagia after anterior cervical discectomy and fusion: a prospective study comparing two anterior surgical approaches. *Eur Spine J* 2013; 22: 1147-51. [\[CrossRef\]](#)
13. Shimada T, Ohtori S, Inoue G, et al. Delayed surgical treatment for a traumatic bilateral cervical facet joint dislocation using a posterior-anterior approach: a case report. *J Med Case Rep* 2013; 1: 9. [\[CrossRef\]](#)
14. Miao JL, Zhang CY, Peng Z. Characteristics and treatment of traumatic cervical disc herniation. *Zhongguo Gu Shang* 2012; 10: 817-20.