

## SAFRA KESESİ POLİPLERİ: 33 OLGUNUN RETROSPEKTİF ANALİZİ

*Mehmet YILDIRIM<sup>1</sup>, Nazif ERKAN<sup>1</sup>, Savaş YAKAN<sup>1</sup>, Alper BOZ<sup>1</sup>, Enver VARDAR<sup>2</sup>*

### ÖZET

**Amaç:** Safra kesesi polipleri, safra kesesi mukozasından köken alan lezyonlardır. Bu çalışmada, kliniğimizde preoperatif safra kesesi polibi tanısı olarak cerrahi girişim uygulanan olgular patolojik tanıları ile tartışılmakta ve cerrahi endikasyon koyduracak kriterlerin tanımlanması amaçlanmaktadır.

**Materyal-Metod:** Kliniğimizde Ocak 1995 ile Haziran 2003 tarihleri arasında preoperatif safra kesesi polibi tanısı alan olgular demografik özellikleri, klinik ve abdominal ultrasonografi bulguları, yapılan cerrahi tedavi, histopatolojik tanıları, morbidite ve mortalite açısından retrospektif olarak değerlendirildi.

**Bulgular:** Kolesistektomi yapılan 1420 olgunun otuzüçü de (%2,3) preoperatif safra kesesi polibi tanısı almıştır. Karın ağrısı en sık rastlanılan semptom idi. Tüm olgulara abdominal ultrasonografi ile tanı konulmuş olup görüntülemeye, 3 olguda sesil, 30 olguda ise pediküllü polip bulunurken, 7 olguda ek olarak kolelithiasis saptandı. Tedavide 8 olguda laparoskopik, 25 olguda ise açık olarak kolesistektomi yapıldı. Histopatolojik incelemede; 16 olguda sadece kolelithiasis ve kronik kolesistit, 14 olguda kolesterol polibi, 2 olguda adenomatöz polip, 1 olguda ise adenokarsinom saptandı.

**Sonuç:** Safra kesesi poliplerinde cerrahi tedavi, tüm semptomatik, beraberinde kolelithiasis olan, polip boyutu 10 mm geçen ve ultrasonografik olarak malignite riski taşıyan olgularda yapılmalıdır.

**Anahtar Kelimeler:** Safra kesesi, polip, cerrahi.

### Polyps of the Gallbladder: Retrospective Analysis of 33 Cases

### SUMMARY

**Aim:** The nature of polypoid lesions of the gallbladder is difficult to define before operation, and surgical indications still remain controversial. The aim of this study was to identify surgical indications for polypoid lesion of the gallbladder with regarding their ultrasonographic histopathological findings and indications.

**Material-Methods:** Between 1995 and June 2003, the patients with preoperative diagnosis of gallbladder polyp were evaluated retrospectively according to their demographic findings, clinical symptoms, abdominal ultrasonography results, surgical treatment and pathology.

**Results:** The incidence of preoperative gallbladder polyp diagnosis was 2,3% (33/1420) in cholecystectomized patients. The most common symptom was abdominal pain. In abdominal ultrasonography used for diagnosis in all patient, the polyps were sessile in 3 cases and pedunculated in 30 cases. Also cholelithiasis was coexist with polyp in 7 cases ultrasonographically. Cholecystectomy was made laparoscopically in 8 patients and others were with open technique. In histopathological assesment, the results were as only cholelithiasis and chronic cholecystitis / 16 cases, cholesterol polyp / 14 cases, adenoma / 2 cases and adenocarcinoma / 1 case.

**Conclusion:** Surgery is the choice of treatment in all symptomatic patients and the cases having polyps with a size of greater than 10 mm as well as the cases carrying malignant features ultrasonographically.

**Key Words:** Gallbladder, polyp, surgery.

Safra kesesi polipleri (SKP), safra kesesi mukozasından köken alan lezyonlardır. Christensen ve Ishak'ın patolojik özelliklerine dayanarak yaptığı sınıflamaya göre SKP, geniş bir spektrum göstermektedir<sup>1</sup>. Görülme sıklığı değişik serilerde farklılık göstermektedir. Tüm kolesistektomi olgularının %0,5-11'inde SKP'e rastlanıldığı bildirilmiştir<sup>2,3</sup>. SKP, patolojik olarak benign ve malign lezyonlar olarak sınıflandırılmaktadır. Ayrıca benign SKP, neoplastik ve nonneoplastik olarak ikiye ayrılmaktadır. Benign SKP'lerin nonneoplastik formu; kolesterol polipleri, inflamatuvar polipler, heterotopia'yı içerirken, neoplastik formu; adenom, lipom, leiomyomu içermektedir. Malign SKP ise pediküllü polipten gelişen papiller tip ile pedikülsüz poliplerden kaynaklanan nodüler tiplerden oluşur. Bunlar adenokanser histolojisinde olup; melanom,

berrak hücreli kanser ya da safra kesesine metastaz yapan lezyonlarda olabilmektedir<sup>3,4,5</sup>. SKP insidental olarak ya da safra kesesi taşına benzer semptomları ile tanınmaktadır. Konvansiyonel ultrasonografi (US) ve endoskopik US kullanımının yaygınlığı ile SKP tanısı artmıştır<sup>5,6,7</sup>. Preoperatif SKP tanısı radyolojik yöntemlerle kolaylıkla konulsa da hangi olgularda cerrahi girişim uygulanacağı halen tartışmalıdır. Bu çalışmada, kliniğimizde preoperatif SKP tanısı olarak cerrahi girişim uygulanan olgular patolojik tanıları ile tartışılmakta ve cerrahi endikasyon koyduracak kriterlerin tanımlanması amaçlanmaktadır.

### GEREÇ VE YÖNTEM

Bu çalışma SSK İzmir Eğitim Hastanesi 2. Genel cerrahi kliniğinde Ocak 1995 ile Haziran

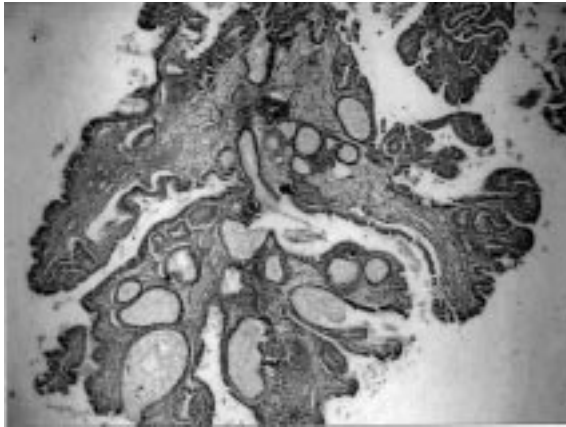
<sup>1</sup>SSK İzmir Eğitim Hastanesi II.Genel Cerrahi Kliniği, İZMİR

<sup>2</sup>SSK İzmir Eğitim Hastanesi Patoloji Bölümü, İZMİR

2003 tarihleri arasında preoperatif SKP tanısı alan olguların, retrospektif analizini içermektedir. Çalışma metodolojik araştırma olarak yapıldı. Olgular demografik özellikleri, klinik bulguları, abdominal US bulguları, yapılan cerrahi tedavi, histopatolojik tanıları, morbidite ve mortalite açısından değerlendirildi. US'de SKP'nin tanısı, lezyonun safra kesesi lümenine projeksiyon göstermesi, akustik gölge vermemesi ve olgunun pozisyonuyla yer değiştirmemesi kriterlerine göre yapıldı.

## SONUÇLAR

Kliniğimizde belirtilen tarihlerde 1420 kolesistektomi yapılmış olup bunların içinde 33 olgu (%2,35) preoperatif SKP tanısı almıştır. Yaş ortalaması 54,5 (26-77) olup, erkek/kadın oranı 1/2,3'tü. SKP tanısı, olguların 7'sinde (%21) insidental olarak konuldu. Karın ağrısı en sık rastlanılan semptomdu. Tüm olgularda, tanı amaçlı radyolojik olarak abdominal US kullanıldı. US'de; 3 olguda sesil (1 olguda 2 cm'lik, 2 olguda 1.5 cm'lik) 30 olguda ise pedinküllü polip bulunurken, 7 olguda SKP'ye ek olarak kolelitiazis saptandı. Polip boyutları 3-20 mm (ortalama 7,2 mm) idi. Tedavide 8 olguda laparoskopik, 25 olguda ise açık olarak kolesistektomi yapıldı. Histopatolojik incelemede; 16 olguda sadece kolelitiazis ve kronik kolesistit, 14 olguda kolesterol polibi, 2 olguda adenomatöz polip (Resim 1), 1 olguda ise adenokarsinom (Resim 2) saptandı. Safra kesesi adenokarsinomu (Evre I, Nevin sınıflaması) ek cerrahi ve adjuvan kemoterapi yapılmaksızın, 8 aydır hastalısız olarak izlenmektedir. Polip boyutları, kolesterol poliplerinin hepsinde 10 mm'den (ortalama 7,3 mm) küçükken, diğer neoplastik poliplerde ise 10 mm'den (ortalama 18 mm) büyük olarak saptandı. SKP tanısında US'nin duyarlılığı %50 olarak bulundu (Tablo 1). Olguların hastanede yatış süresi ortalama 2 gün olup postoperatif komplikasyon ve mortalite görülmedi.



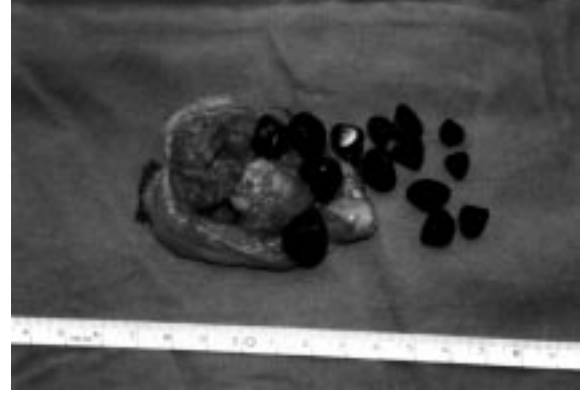**Resim 1:** Safra kesesinde adenom saptanan olgunun histopatolojik görünümü (XHE)

**Tablo 1.** Preoperatif Dönemde US İle SKP Tanısı Konan Olgular

PREOPERATİF DÖNEM*		POSTOPERATİF DÖNEM	
SKP	SKP+KOLELİTİAZİS	SKP**	KOLELİTİAZİS
26	7	17	16

\*3 Sesil, 30 pedinküllü polip

\*\*14 Kolesterol polibi, 2 adenom, 1 adenokanser



**Resim 2:** Safra kesesi polibinde adenokarsinom rastlanan olgunun makroskopik görünümü. Tümöre kolelitiazisin eşlik ettiği görülmektedir.

## TARTIŞMA

Görüntü yöntemlerindeki ilerlemelerle beraber tanı oranı artan SKP'nin biyolojik davranışları halen kesin olmayıp, izlem ve tedavileri de tartışmalıdır. Cinsiyet dağılımının eşit ya da kadınlarda daha sık olduğunu bildiren yayınlar vardır<sup>8</sup>. Görülme yaşı ise 40'lı yıllardan sonradır. SKP, tanı çoğunlukla başka nedenlerle yapılan tetkikler sırasında konmaktadır. İnsidental olarak SKP tanı konma oranı %7-20 olarak bildirilmiştir<sup>9</sup>. Semptomatik olan olgularda ise en sık rastlanılan semptom karın ağrısıdır. Bununla birlikte, hemobilia ve tıkanma sarılığı da bildirilmiştir<sup>1</sup>. Çalışmamızda, SKP tanısı %21 olguda insidental olarak konulmuştur.

SKP'nin tanısında US en sık kullandığımız tanı aracıdır. US'nin tanısız duyarlılığı %45-90 gibi değişik oranlarda bildirilmiştir<sup>6,8</sup>. SKP saptanan olguların benign ve malign ayırımında konvansiyonel US'nin duyarlılığı yüksek olmasada SKP'nin morfolojik görüntüsü fikir verebilmektedir. US'de polipin boyutu ve morfolojisi önemlidir. Pedinküllü ve 10 mm'den küçük lezyonların çoğunlukla benign olduğu, sesil ve 10 mm'den büyük lezyonların ise malignite riski taşıdığı kabul edilmektedir<sup>10</sup>. Bu olgularda malignite prevalansı %37'dir. Görüntüleme sırasında olgularda polipoid kolesistit olması, bunların cerrahi sırasında kaybolması ve safra taşlarının yanlış yorumlanması US'nin yalancı (+) oranını artırmaktadır. Olgularımızda US'nin duyarlılığı %50'dir. Duyarlılığın azalmasındaki neden olgularımızın %48'inde peroperatuar kolelitiazis bulunmasıdır. Endoskopik US (EUS),

son yıllarda SKP'nin tanı duyarlılığını artırmak için kullanılan bir yöntemdir. Özellikle 20 mm'den küçük lezyonların ayırıcı tanısında önemli rol oynadığı gösterilmiştir. Tedavi stratejisinin belirlenebilmesi için EUS olarak skorlama sistemleri getirilmiştir. Buna göre, en büyük polibin maksimum çapı, yükseklik-genişlik oranı, eko seviyesi, internal ekopatemi, yüzey paterni, poliplerin sayısı ve şekilleri, hiperekoik noktalanmanın varlığı, safra taşının varlığı EUS kriterleridir. Bunların içinde, tümör maksimum çapı, internal ekopatemi ve hiperekoik noktalanma, polibin doğal seyri ve ayırıcı tanıda, en önemli istatistiksel parametreler olarak ortaya çıkmıştır<sup>5,7</sup>. Hastanemiz ve kurumumuz şartlarında, EUS bulunmadığından, çalışmamızda bu tanı yönteminden yararlanılmamıştır.

Kolesterol polipleri, SKP nin en sık görülen tipidir. Histolojik olarak kolümler tek sıralı epitelle örtülmüş kolesterol içeren histiositlerden oluşmaktadır. Etiyolojileri tam olarak bilinmemektedir. Serum kolesterollerinin direkt safra kesesinde depolanması, safradan serbest sterollerin kümeleşmesi yada karaciğer kolesterol sentezindeki değişim sonrası kolesterozis etiyojide savunulan mekanizmalardır<sup>11</sup>. Çalışmamızda, kolesterol görülme sıklığı %42 idi. Gerçek neoplastik polipler ise geniş bir spektrum göstermekte olup, 50 yaşından büyüklerde, tek, 10 mm'den büyük, sesil, safra kesesi taşıyla beraber yada 10mm'den küçükde olsa US olarak kısa sürede büyüme gösteren lezyonlarda maligniteye daha sık rastlanılmaktadır. Neoplastik poliplerin görülme sıklığı %5-10 olarak bildirilmiştir<sup>3,12</sup>. Çalışmamızda bu oran %9 dur. Buradan gerçek neoplastik polipler ile nonneoplastik ayırımının yeterince yapılamadığı ortaya çıkmaktadır. Ondört bin kolesistektomi yapılan bir seride 224 (% 1,6) SKP bulunmuş olup, bunların 212'si (% 95) kolesterol polipiydi. 48 aylık US takibinde %2,8 olgunun çapı 5 mm'nin üzerine çıkmıştı<sup>13</sup>. Adenomlarda atipi ve displazi değişik oranlarda bildirilmektedir. Polipte metaplazi gelişmesi özellikle safra kesesinde taş bulunan hastalarda yüksek orandadır. Özellikle adenomatöz poliplerde bu oran %48 olarak bildirilmiştir<sup>14</sup>. Olgularımızda atipi ve displazi içeren SKP yoktur. Ancak bir (%3,3) olgumuzda safra kesesi içine projekte olan kitlenin, polip zemininde gelişmiş adenokanser olduğu saptanmıştır.

SKP'nin tedavi algoritmi halen tartışmalıdır<sup>19</sup>. Semptomatik olgularda boyutlara bakılmaksızın kolesistektomi yapılması kabul görmektedir. Özellikle 1990 yıllardan sonra laparoskopik cerrahinin kullanılmaya başlanması ve teknolojik ilerleme, SKP'nin cerrahi tedavisinde hangi yöntemin kullanılması sorusunu gündeme getirmiştir. Yapılan çalışmalarda özellikle 18 mm'den küçük poliplerde, kanser insidansının az olması ve erken kanser ihtimali nedeniyle, laparoskopik olarak tam kat kolesistektominin uygun tedavi yöntemi olduğu

savunulmaktadır<sup>15,16</sup>. Bununla birlikte, subserozal veya daha ileri invaziv tümörlerde ise laparoskopik cerrahi sonrası ikincil operasyonlara ihtiyaç vardır<sup>16</sup>. Kliniğimizde laparoskopik cerrahi özellikle 2000 yılından sonra rutin hale gelmiş olup, bu cerrahi yöntemdeki klinik deneyimin artmasıyla SKP'nin tedavisinde de laparoskopik kullanılmıştır. Bu nedenle açık yöntemle tedavi edilen SKP'li hasta sayısı daha fazla görünmektedir. Çalışmamızda da, laparoskopik cerrahiyle (tam kat kolesistektomi) tedavi edilen 1 olgu, patolojik olarak erken evre kanser gelmesi üzerine ikincil cerrahiye gerek duyulmadan izlenmektedir. Malignite şüphesi olan olgularda ise rezeksiyon gerekebileceğinden açık kolesistektomi önerilmektedir. Semptomatik olmayan ancak 50 yaşın üstünde, polip boyutu 10 mm'nin üstünde, sesil morfolojisinde, safra kesesi taşı ile birlikte olan olgularda malignite ekarte edilemediğinden cerrahi bunlarda da yapılmalıdır. Bunun dışındaki olgularda 6 aylık US ile izlem önerilmektedir. Bu sürede polip boyutlarında büyüme saptanır yada semptomlar gelişirse cerrahi tedavi gündeme gelmektedir. İzlemde US da SKP kaybolmuşsa olguların izlemiden çıkarılması önerilmektedir<sup>1</sup>.

Sonuç olarak, safra kesesi poliplerinde cerrahi tedavi, semptomatik, beraberinde kolelitiasis olan, polip boyutu 10 mm geçen ve ultrasonografik olarak malignite riski taşıyan tüm olgularda yapılmalıdır.

## KAYNAKLAR

1. Mainprize KS, Gould SWT, Gilbert JM. Surgical management of polypoid lesions of the gallbladder. Br J Surg 2000; 87: 414-417.
2. Yang HL, Sun YG, Wang Z. Polypoid lesions of the gallbladder: diagnosis and indications for surgery. Br J Surg 1999; 79: 227-229.
3. Jones-Monahan KS, Gruenberg JC, Finger JE, Tong GK. Isolated small gallbladder polyps: an indication for cholecystectomy in symptomatic patients. Am Surg 2000; 66: 716-9.
4. Myers RP, Shaffere EA, Beck PL. Gallbladder polyps: epidemiology, natural history and management. Can J Gastroenterol 2002; 16: 187-94.
5. Azuma T, Yoshikawa T, Araida T, Takasaki K. Differential diagnosis of polypoid lesions of gallbladder by endoscopic ultrasonography. Am J Surg 2001; 181: 65-70.
6. Csendes A, Burgos AM, Csendes P, Smok Gladys, Rojas J. Late follow-Up of Polypoid Lesions of the Gallbadder Smaller Than 10 mm. Ann Surg 2001; 234: 657-660.
7. Sadamoto Y, Oda S, Tanaka M, Harada N, Kubo H, Eguchi T, Nawata H.A. Useful approach to the differential diagnosis of small polypoid lesions of the gallbladder, utilizing an endoscopic ultrasound scoring system. Endoscopy 2002; 34: 959-65.
8. Ozdemir A, Ozenc A, Bozoklu S, Coskun T. Ultrasonography in the diagnosis of gallbladder polyps. Br J Surg 1993; 80: 345.
9. Terzi C, Sökmen S, Seekin S, Albayrak L, Ugurlu M. Polypoid lesions of the gallbladder: Report of 100 cases

- with special reference to operative indications. *Surgery* 2000; 124: 622-627.
10. Shikavar O, Ohhiganhi H, Moha S, Nalazomi A. The difference in malignancy between pedunculated and sessile polypoid lesions of gallbladder. *Am J Gastroenterology*. 1989; 89: 386-390.
  11. Furukawa H, Kosuge T, Shimada K, et al. Small polypoid lesions of the gallbladder. Differential diagnosis and surgical indications by helical computed tomography. *Arch Surg* 1998; 133: 735-739.
  12. Collett JA, Allen RB, Chishalm RJ, Wilson IR. Gallbladder polyp, prospective study. *J.Ultrasound Med* 1998; 17: 207-211.
  13. Heyor N, Gunter E, Giede A, Hahn EG. Polypoid lesions of the gallbladder. *Dtsch Med Wochenschr*. 1990; 115: 243-247.
  14. Yamanato M, Nakayo S, Tahara E. Gallstone in gallbladder disease. *Acta Pathol Jpn*. 1989; 39: 582-585.
  15. Huang CS, Lien HH, Jeng JY, Huang SH. Role of Laparoscopic cholecystectomy in the management of polypoid lesions of the gallbladder. *Surg Laparosc Endosc Percutan Tech* 2001; 11: 242-7.
  16. Kubota K, Bandai Y, Noie T, Ishizaki Y, Teruya M, Makuuchi M. How should polypoid lesions of the gallbladder is treated in the era of Laparoscopic cholecystectomy? *Surgery* 1995; 117: 481-7

#### **YAZIŞMAADRESİ**

*Op.Dr. NazifERKAN*  
*14 Sok. No: 18/14*  
*35350 Üçkuyular / İZMİR*

*Tel* : 0.232.2856537  
*Faks* : 0.232.2614444  
*E-Posta* : naziferkan2002@hotmail.com

*Geliş Tarihi* : 22.12.2003  
*Kabul Tarihi* : 24.05.2004