



Teranostik Yaklaşımda I-123/I-131 Meta-İyodobenzilguanidin

I-123/I-131 Metaiodobenzylguanidine in Theranostics

Aylin Oral, Ayşegül Akgün

Ege Üniversitesi Tıp Fakültesi, Nükleer Tıp Anabilim Dalı, İzmir, Türkiye

Öz

I-123/I-131 ile işaretlenen meta-iyodobenzilguanidin (MIBG) teranostik ajanlara örnek olup nöral krest kökenli tümörlerin görüntüleme ve tedavisinde önemini korumaktadır. Günümüzde görüntüleme daha pahalı olmasına rağmen daha düşük radyasyon dozuna sahip, imaj kalitesi daha iyi olan ve uygun dozimetrik özelliklerinden dolayı daha kaliteli single-foton emisyon tomografi (SPECT) görüntülemeye olanak sağlayan I-123 MIBG tercih edilmektedir. Teorik olarak I-123/I-131 MIBG ile görüntülenebilen tüm tümörlerin tedavisinde I-131 MIBG kullanılabilmeyle birlikte günümüzde özellikle nöroblastom ve malign/inoperabl feokromasitoma/paragangliomaların tedavisinde tercih edilmektedir. Bu derlemede MIBG'nin teranostik etkinliği, klinik kullanımı ve yan etkileri hakkında bilgi vermek amaçlandı.

Anahtar kelimeler: I-123/I-131 meta-iyodobenzilguanidin, teranostik

Abstract

I-123/I-131 labeled metaiodobenzylguanidine (MIBG) is one of the theranostic agents maintaining both imaging and therapy of tumors derived from neural crest cells. Despite its higher cost, I-123 MIBG is the agent of choice because of its higher imaging quality, lower radiation exposure and more favorable dosimetry allowing high-quality single-photon emission computed tomography (SPECT) imaging. Theoretically, I-131 MIBG therapy can be used in the therapy of all tumors with MIBG uptake. However I-131 MIBG therapy is predominantly used in the treatment of neuroblastoma and malign/inoperable pheochromocytomas/paragangliomas. In this review, it is aimed to focus on the theranostic efficiency, clinical utility and the side effects of MIBG.

Keywords: I-123/I-131 metaiodobenzylguanidine, theranostics

Giriş

Teranostik terimi, kişiselleştirilmiş tedaviyi ifade eden bir kavram olup "therapeutic" ve "diagnostic" kelimelerinin birlikte kullanımıyla oluşmakta ve tanı ile tedavi arasındaki ilişkiyi belirtmektedir. Teranostik kavramının nükleer tıp ile ilişkisinde, tümörlerde yer alan uygun moleküler hedeflerin belirlenmesiyle kimyasal işaretlemeye uygun olan ideal ligand ve radyonüklidlerin seçilerek spesifik tanı ve tedaviye

imkan tanınması amaçlanmaktadır (1). Klinik pratikte de tek bir ajanla tanı ve tedavinin mümkün olması durumunda etkinliğin artacağı aşikardır (2). I-131 ile işaretli meta-iyodobenzilguanidin (MIBG) 1970'li yıllarda noradrenalin (NA) analogu olarak adrenal medullayı ve hastalıklarını görüntüleme için tanısız ajan olarak geliştirilmiştir. I-131 MIBG'nin 1984 yılında metastatik feokromositomada deneysel tedavi amaçlı kullanıldığı ilk çalışma bildirilmiştir. Günümüzde MIBG teranostik özelliği olan bir radyofarmasötik

Yazışma Adresi/Address for Correspondence

Dr. Aylin Oral Ege Üniversitesi Tıp Fakültesi, Nükleer Tıp Anabilim Dalı, İzmir, Türkiye

E-posta: draylinoral@yahoo.com

© Nükleer Tıp Seminerleri, Galenos Yayınevi tarafından basılmıştır. / © Nuclear Medicine Seminars, published by Galenos Publishing.

olup endokrin tümörlerin görüntüleme ve tedavisinde yaygın olarak kullanılmaktadır. Bu derlemede MIBG'nin teranostik özelliğinin kullanıldığı hastalıkları tartışmak amaçlanmıştır.

Meta-İyodobenzilguanidin

Embriyogenezde nöral krest hücreleri, sempatik ganglion, otonomik ganglion ve adrenal medullayı oluşturmaktadır. Bu dokuların ortak özellikleri; biyojenik Amine Precursors Uptake and Decarboxylation (APUD), peptid yapıda hormon ve nörotransmitter sentezlemeleri, intrastoplazmik depo granülleri içermeleridir. Sempatoadrenal dokunun primer görevi katekolamin (dopamin, noradrenalin, adrenalin) sentez ve sekrete etmektir. Katekolaminler nörotransmitter olarak ve santral sinir sistemiyle (SSS) kardiyovasküler sistemde hormon olarak işlev görmektedir.

MIBG brenilyumun benzil grubuyla guanetidinin guanidin grubunun bileşkesinden oluşmuş olup, yapısal olarak noradrenaline (NA) benzemektedir. Nöral krest orijinli doku hücrelerine tıpkı NA gibi aktif transportla alınır. Bu aktif transport mekanizması sadece noradrenalin transporteri (NAT) express eden hücrelerde gerçekleşmekte olup, sodyuma bağımlı, yüksek afiniteli, düşük kapasiteli, ısı ile quabaine hassas olup, tip 1 uptake mekanizması olarak da bilinmektedir. Buna karşın spesifik olmayan pasif diffüzyon enerjiden bağımsız olup tüm hücrelerde gerçekleşebilmektedir. İn vitro ideal durumlarda tip 1 uptake mekanizması, pasif diffüzyondan 50 kez daha etkindir. Sitoplazmada MIBG veziküler monoamin transporter 1-2 ile nörosekretuar granüller içinde depolanır. MIBG postsinaptik adrenarjik reseptörlere bağlanmadığı için güvenle tedavi amaçlı yüksek dozlarda uygulanabilir. İntravenöz enjeksiyon sonrası I-131/I-123 ile işaretli MIBG hızlıca vasküler kompartmandan klire olarak postsinaptik adrenarjik reseptörlere bağlanmaksızın adrenarjik dokuda akümüle olur. Kalpte 2-3 saat, tümörde ise 24-96 saat sonra en yüksek uptake oranına ulaşır. Radyofarmasitiğin büyük kısmı değişmeden ilk 24 saatte %50, 4 günde %90 dolaylarında böbreklerle atılır. Çok az bir oranı feçes, tükürük, ter ve solunum yoluyla atılım göstermektedir (3-5).

Doksanlı yılların ortalarında Avrupa'da, 2008 yılından itibaren Food and Drug Administration

(FDA) onayı nedeniyle gecikmeli olarak Amerika'da I-123 MIBG ile yapılan çalışmalar literatüre girmeye başlamıştır. Günümüzde I-123 MIBG nöral krest kökenli tümör görüntüleme ve kardiyak görüntüleme kullanılmaktadır. I-123 MIBG, I-131 MIBG ile karşılaştırıldığında, primer görüntüleme fotonun daha düşük enerjiye sahip olması (sırasıyla; 159 keV, 364 keV), beta partikül emisyonunun olmayışı, daha kısa yarı ömürlü olması (sırasıyla; 13,2 saat, 8,04 gün) bağlı olarak daha iyi imaj kalitesi ve daha düşük radyasyon dozuna sahip olması nedeniyle tanı amaçlı tercih edilen radyofarmasötiktir. I-123 MIBG daha uygun dozimetrik özelliklerinden dolayı daha yüksek aktivitede verilebildiğinden SPECT görüntülemeye olanak vermektedir. Pahalı oluşu dezavantajdır (6).

İn vivo/vitro farmakolojik çalışmalar ve klinik deneyimler MIBG uptake ve veziküler retansiyonunu etkileyen pek çok ilacın varlığını göstermiştir. Bu ilaçlar değişik mekanizmalarla MIBG tutulum oranını azalttığı için yanlış negatif görüntülemeden kaçınmak amacıyla etki süreleri göz önüne alınarak kesilmesi gerekmektedir. Diğer yünden Nifedipin gibi kalsiyum kanal blokerleri MIBG'nin retansiyonunu uzatabilmektedir. Metabolik aktif tümörü olan hipertansif hastalarda görüntüleme öncesi alfa/beta blokerlerin kesilmesi kararında klinisyenle birlikte karar verilmesi uygun gözükmektedir. MIBG tutulumunu engelleyen ilaçlar, etki mekanizmaları ve kesilme süreleri Tablo 1'de verilmiştir. Vanilin ve katekolamin benzeri bileşik içeren (çikolata, mavi damarlı peynir) nörosekretuar vezikül boşalmasına neden olarak, MIBG uptakeinde azalmaya neden olabilirler (6-8).

MIBG sintigrafi uygulama kılavuzları ülkemizde (2003, 2015) ve Avrupa'da (2010) Nükleer Tıp Dernekleri çalışma grupları tarafından yayınlanmıştır (8-10). MIBG sintigrafisi hamilelerde/hamilelik şüphesi olanlarda klinik yarar/zarar oranı göz önüne alınarak çok gerekli değilse ertelenmelidir. Laktasyon döneminde kullanılan radyofarmasötik I-123 MIBG ise emzirmeye en az 48 saat ara verilmeli, I-131 MIBG ise emzirme kesilmez. Serbest iyot normal tiroid dokusunda tutulum göstereceğinden tiroidi koruma amaçlı MIBG enjeksiyonundan 1 gün önce, 1 damla/kg/gün (maksimum 40 damla-günde 2 kez) Lugol solüsyonu (%1), iyoda alerjisi olan olgularda potasyum perklorat 400 mg/gün başlanmalıdır. Kullanılan

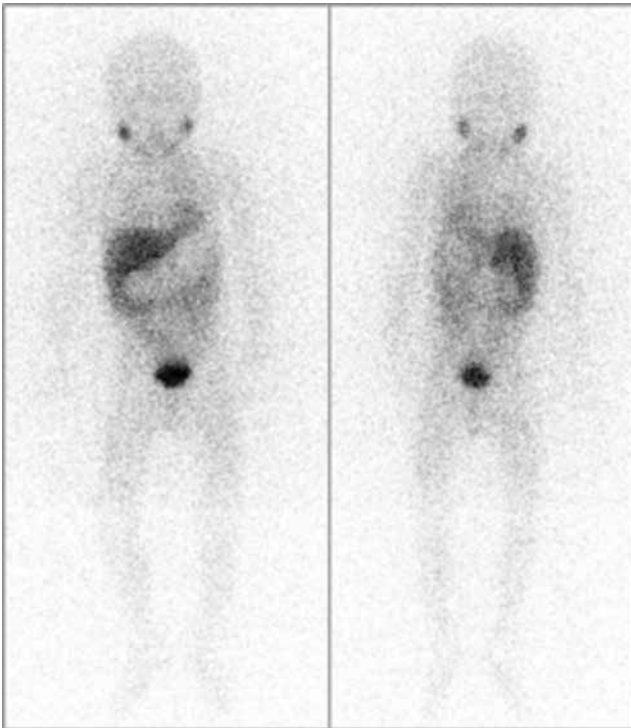
Tablo 1. Meta-iyodobenzilguanidin tutulumunu etkileyen ilaçlar ve kesilme süreleri

Mekanizma	İlaç kategorisi	Aktif madde	Kesilme süresi
Tip 1 uptake inhibisyonu	Alkoloid	Kokain	1 gün
	Trisiklikantidepresanlar	Amitriptilin, amoksapin, klomipramin, dosulepin, doksepin, imipramin, lofepramin, nortriptilin, trimipramin	1-2 gün
	Trisiklik ilişkili antidepresanlar	maprotilin, mianserin, trazodon, venlafaksin, mirtazepin, reboksetin	
	Antipsikotikler	Klorpromazin, benperidol, flupentiksol, flufenazin, haloperidol, levomepromazin, perisiazin, perfenazin, pimozyd, pipotiazin, proklorperazin, promazin, sulpirid, tioridazin, trifluoperazin, züklopentiksol, amisulprid, klozapin, olanzapine, ketiapin, risperidon, sertindol, zotepin, prometazin	2 gün/depo için 1 ay
	SSS stimulanlar	Atomoksetin	5 gün
	Vazokonstriktör sempatomimetikler	Efedrin	1 gün
	Opioid analjezik	Tramadol	1 gün
Nörosekretuar vezikül boşalımı	İnotropik sempatomimetikler	Dobutamin, dopamin, dopeksamin	1 gün
	adrenoreseptör stimulanlar	Metaraminol, norepinefrin, fenilefrin	1 gün
	B2 stimulanlar	Salbutamol, terbutalin, eformoterol, bambuterol, fenoterol, salmeterol	1 gün
	Diğer adrenoreseptör stimulanlar	Orsiprenalin	1 gün
	Sistemik/lokal nazal dekonjenstanlar	Psödoefedrin, fenilefrin, ksilometazolin, oksimetazolin	1-2 gün
	SSS stimulanlar	Amfetaminler, örn: deksamfetamin	2 gün
	Glokom için sempatomimetikler	Brimonidin, dipivefrin	2 gün
Tip 1 uptake inhibisyon + Nörosekretuar vezikül boşalımı	α - β blokerler	Labetalol	10 gün
	ventriküler antiaritmik	Amiodaron	bilinmiyor
Nörosekretuar vezikül boşalımı + aktif vezikül transport inhibisyonu	adrenerjik nöron blokerleri	Bretium, guanetidin, rezepin	2 gün
Kalsiyum ilişkili, bilinmeyen mekanizma	Kalsiyum kanal blokerleri	Amlodipin, diltiazem, felodipin, isradipin, lasidipin, lersanidipin, nikardipin, nifedipin, nimodipin, nisoldipin, verapamil	1-2 gün
Bilinmeyen mekanizma	Alfa blokerler	Fenoksibenzamin (sadece 4 uygulamada)	15 gün
	SSS stimulanlar	Metilfenidat, modafinil, kafein	1-3 gün

radyofarmasötik I-123 MIBG ise 1-2 gün, I-131 MIBG ise 2-3 gün daha blokaja devam edilmelidir.

Görüntülemelerde yetişkinlerde önerilen uygulama dozları I-123 MIBG için 400 MBq (10,8 mCi), I-131 MIBG için 40-80 MBq (1,2-2,2 mCi) şeklindedir. Çocuklarda minimum doz I-123 MIBG için 20 MBq, I-131 MIBG için 35 MBq maksimum doz ise I-123 MIBG için 400 MBq, I-131 MIBG için 80 MBq şeklinde önerilmektedir (10). Alerjik reaksiyonlar veya katekolamin deşarjına bağlı semptomlar (taşikardi, hipertansif kriz) görülebildiğinden MIBG minimum 5 dakikada oldukça yavaş şekilde periferik venden enjekte edilmelidir. Görüntüleme artefaktları ve potansiyel yan etkiler nedeniyle santral venöz kataterden yapılacak enjeksiyondan mümkünse kaçınmak gerekmektedir. Standart görüntüleme zamanı enjeksiyondan sonra I-123 MIBG ise 20-24 saat, I-131 MIBG'de ise 1-2 gündür. I-131 MIBG sintigrafisinde gerekli görülürse 3. gün de görüntüleme yapılabilir. I-123 MIBG tüm vücut görüntülemesine ek olarak yapılan SPECT ve SPECT/Bilgisayarlı tomografi (BT) tanısal etkinliği arttırmaktadır (10).

Radyoaktif işaretli MIBG değişik dokularda



Şekil 1. Normal I-123 MIBG sintigrafisi.

katekolamin ekskresyonu ve/veya adrenarjik innervasyona bağlı tutulum gösterir. MIBG en yüksek oranda karaciğerde uptake gösterirken, dalak, akciğer, tükrük bezleri, uterus, miyokard ve iskelet kaslarında daha düşük oranda tutulumla sahiptir (Şekil 1). MIBG'nin fizyolojik kemik tutulumu mevcut değildir. Blokaj iyi yapılmamışsa serbest iyot yoğun olarak tiroid dokusunda tutulum gösterebilir. Beyinde (serebellum, bazal nükleus, talamusta) sıklıkla tedavi sonrası görüntülemelerde olmak üzere fokal tutulum gözlenebilir. MIBG böbrekler ve gastrointestinal sistem yoluyla atılım gösterdiğinden böbrekler, mesane, safra kesesi, barsaklar aktive tutulumla sahiptir. I-131 MIBG sintigrafisinde normal adrenal glandlar genelde izlenirse de %15'e ulaşan oranda düşük düzeyli tutulum olabilir. I-123 MIBG sintigrafisinde ise normal adrenal glandlar %75'e varan oranda simetrik olarak karaciğerden daha az aktivite tutulumuna sahip olarak izlenebilmektedir. Adrenal hiperplazi, küçük boyutlu feokromositoma tanısı fizyolojik tutulum nedeniyle zor olabilmektedir. Kontralateral adrenal bezin rezeksiyonu sonrasında artmış diffüz fizyolojik uptake dikkatli değerlendirilmelidir. Cecchin ve ark. karaciğer uptake'inden yüksek uptake oranlarını pozitif kabul ettikleri yarı nicel skorlamaya dayanan çalışmalarında adrenal ve ekstraadrenal tümörlerde sensitiviteyi %91,5, spesifiteyi %100 olarak bildirmişlerdir (11). Pozitif ve negatif öngörü değeri sırasıyla %100 ve %83,3 olarak bulmuşlar ve bu skorlama sistemiyle 20 hastadan 18'inde fizyolojik uptake ile feokromositomayı ayırt edebilmişlerdir.

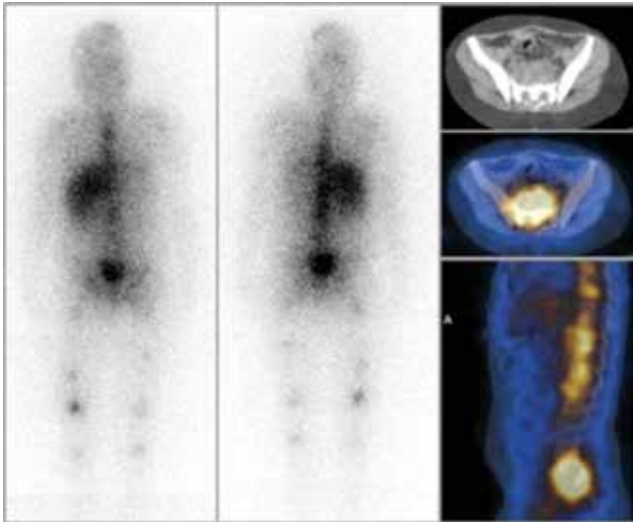
I-123/I-131 MIBG sintigrafisi nöral krest orijinli tümörlerde (Feokromasitoma, Nöroblastom, Ganglionroma, Ganglionöroblastom, Paraganglioma, Karsinoid tümör, Medüller Tiroid Kanseri, Merkel hücreli tümör, Kemodektoma, VIPoma, Swannoma) primer odağın belirlenmesinde, tümörün evrelendirilmesinde, metastazların saptanmasında, tedavi etkinliğinin, tedavi sonrası rezidüel dokunun ve izlemde nüksün araştırılmasında, I-131 MIBG tedavisi düşünülen hastalarda tedavi öncesi değerlendirmesinde kullanılmaktadır.

Tedavide fiziksel yarı ömrü 8,04 gün olan, 0,61 MeV maksimum (ortalama 0,19 MeV) enerjiye sahip, radyonekroz özelliği bulunan beta partiküllerine sahip I-131 MIBG kullanılmaktadır. Tedavi yavaş intravenöz

infüzyonla (45 dakika-4 saat) uygulanmalıdır. Serbest radyoaktif iyodun tiroid bezi tarafından tutulumunu engellemek için stabil iyot solüsyonlarına tedaviden 1-2 gün önce başlanarak, tedaviden sonra 10-15 gün daha devam edilmelidir (12). Tedavi öncesinde MIBG tutulumunu etkileyebilecek ilaçların kesilmesi veya etkileşime girmeyecek olan ilaçlarla değiştirilmesi gerekmektedir.

MIBG tedavisinin hedef listesinde sintigrafik olarak büyük oranda görüntülenebilen feokromasitoma, paraganglioma, nöroblastomun yanı sıra karsinoid tümör ve medüller tiroid karsinomu yer almaktadır. Tedaviye karar verilmesindeki temel faktör, öncesinde yapılan MIBG sintigrafisinde yeterli MIBG tutulumunun gösterilmesidir. Burada bahsedilen yeterli tutulum miktarı için net bir karar birliği bulunmamakta olup görüntü ve klinik duruma göre tedavi açısından son karar verilmektedir.

I-131 MIBG tedavisi gebelik/laktasyonda, böbrek yetmezliği olanlarda ve yaşam beklentisi 3 ayın altında olanlarda (ağrılı kemik metastazı olanlar hariç) kesin kontrendikedir. Ayrıca myelosupresyon (lökosit sayısı <3000/ μ L ve trombosit sayısı <100,000/ μ L), hasta izolasyonunun medikal riskler nedeniyle mümkün olmadığı, böbrek fonksiyonunun hızla kötüleştiği veya glomerüler filtrasyon oranının <30 ml/dk olduğu durumlar rölatif kontraendikasyonları oluşturmaktadır. Düşük lökosit veya trombosit sayısı,



Şekil 2. Nöroblastom nedeniyle I-131 MIBG tedavisi alan hastanın tedavi sonrası sintigrafisi. Multipl kemik/kemik iliği tutulumunun yanı sıra presakral alanda yoğun I-131 MIBG tutan yumuşak doku kitlesi izlenmektedir.

yaygın kemik iliği tutulumu ve/veya böbrek fonksiyon bozukluğunun olması durumunda uygulanacak olan aktivite miktarının azaltılması ve toksisite durumunu öngörebilmek için yakın takip gerekmektedir (12).

Tedaviye uygun olan hastalara tedavi sonrası yapılan sintigrafik görüntüleme, tümörün yaygınlığının saptanmasında ve takipte tedavi yanıtının kıyaslanmasında değerlidir. Bu esnada alınan SPECT/BT görüntüleriyle patolojik tutulum alanlarını fizyolojik tutulum alanlarından ayırt etmek mümkün olmaktadır (Şekil 2).

A. Nöroblastom

Adrenal medulla veya sempatik ganglionlarda yer alan primitif nöral krest hücrelerinden köken alan nöroblastom, çocukluk çağı kanserlerinin %8-10'unu oluşturmakta, lösemi ve SSS tümörlerini takiben 3. sıklıkla görülmektedir (2,13). Nöroblastom evrelemesinde standardizasyonun sağlanması amacıyla Uluslararası evreleme sistemi (INSS) kullanılmaktadır. Nöroblastomların tedavisini belirlemede ise hastalık evresinin yanı sıra prognoza etki eden yaş, histolojik özellikler (mitoz oranları, diferansiyasyon derecesi) ve moleküler/genetik faktörler (MYCN amplifikasyonu, DNA ploidi, vb.) kullanılarak risk sınıflaması yapılmaktadır. MIBG sintigrafisi 20 yılı aşkın bir süredir nöroblastom evreleme ve takibinde önemli bir rol oynamaktadır. Geleneksel olarak tümörün lokal değerlendirilmesi BT, manyetik rezonans (MR) ve ultrasonografiyle yapılırken MIBG sintigrafisi evreleme, özellikle kemik iliği ve/veya kortikal kemik metastazını saptamada, izlem sürecinde nüksün tespitinde kullanılmaktadır.

Tüm hastaların histopatolojik analizinin olduğu 7 çalışma 223 hastanın değerlendirmeye alındığı metaanalizde I-123 MIBG nöroblastom tanısındaki sensitivitesi %97 olarak bildirilmektedir. Bu çalışmada spesifite hesaplamak için toplanan data yeterli bulunmamıştır (14). Yanlış negatif sonuçlar, küçük boyutlu lezyonlarda, düşük NAT ekspresyonunda (~%10 oranında), tümör hücre differansiyonu ve maturasyonunda, geniş nekrotik ve hemarajik özellikli tümörlerde, ayrıca ilaç etkileşimiyle teknik nedenlere (suboptimal acquisition) bağlı bildirilmiştir. Kahverengi yağ dokusu, timus, miyokard (sağ atrium) ve kaslarda izlenen aktivite tutulumu, karaciğerin aktivite tutulumunun non-uniform olması ve barsak ile üriner

aktivite yanlı pozitif sonuçlara yol açabilmektedir. Spesifik olmayan barsak ile üriner aktiviteyi ayırt edebilmek için enjeksiyondan 4-6 saat sonra erken görüntüleme öneren gruplar mevcuttur.

MIBG ideal tümör spesifik ajan olmasına rağmen yine de birkaç limitasyon barındırmaktadır. Hastalığı değerlendirmede SSS metastazlarını saptamada etkin değildir. İlk metastatik hastalıkta nadiren tutulum yeri olmasına rağmen, tümör direnci gelişen relapslı yüksek riskli hastalarda SSS metastazı %5-10 oranında görülmekte olup, bu lezyonların yarısı MIBG sintigrafisinde saptanamamaktadır. Küçük miktarda kemik iliği tutulumu MIBG sintigrafisiyle tespit edilemeyebilir. Tedavi cevabını izlemek için tüm hastalar kemik iliği biopsisiyle de değerlendirilmektedir. Nöroblastom hastalarında evrelemede farklı tutulum oranları nedeniyle MIBG sintigrafisi ve kemik sintigrafisinin beraber yapılması önerilmekte, tedavi sonrası primer tümör ve metastazlarının yanıt değerlendirmesi amacıyla ise sadece MIBG sintigrafisi önerilmektedir (15). Nöroblastomda tanı anında MIBG pozitif olan olgularda izlemde ilk MIBG SPECT/BT görüntülemenin yapılmasını, negatif sonuç alınır ise kontrastlı BT'nin atlanabileceğini bildirmişlerdir. Morfolojik bulguların eşlik etmediği tek pozitif/şüpheli MIBG tutulumlarında histopatolojik doğrulama gerekebilir. Literatürde SPECT görüntülemeye özellikle karaciğerin sol lobunun altta yatan bir patoloji olmaksızın sağ lobuna oranla daha yüksek MIBG tutulumuna sahip olduğunu ve yorumlarken dikkatli olunması gerektiği bildirilmektedir (16).

Gelfand ve Rufini, SPECT görüntülemenin tümörün lokalizasyonu ve yayılımı hakkında ek bilgi verirken, hastalığın evrelemesine etki etmediğini bildirmişlerdir (17,18). Nöroblastomda tedavi yanıtını değerlendirmede MIBG, BT ve MR görüntüleme kullanılmaktadır. BT ve MR yüksek anatomik rezolüsyona ve sensitiviteye sahip olmasına rağmen tedavi ve cerrahi sonrasında skar dokusunu rezidüel aktif hastalıktan ayırt etmede yetersiz kalabilmektedir. Rozovsky ve ark. 8 çocuk hastayı kapsayan I-123 MIBG SPECT/BT ile kontrastlı BT'yi karşılaştırdıkları küçük serilerinde BT bulgularına göre şüpheli olgularda SPECT/BT bulgularının tümöral dokuyu saptamada yüksek spesifiteye sahip olduğunu saptamışlardır. SPECT/BT bulgularının katkısıyla tek başına BT

bulgularına göre olguların %64'ünde tanısal doğruluk yükselmiştir. (19).

MIBG sintigrafisi bulguları prognoz tahmininde ve gelecek tedaviyi planlamakta kullanılmaktadır. İdrar valin mandelik asit ve homovanilik asit pozitif oranı tanıda %92, relapsta %54 iken, pozitif MIBG sintigrafisi oranı tanıda %97 relapsta %94 olarak bildirilmiştir (20). Schmidt ve ark. 4-6 siklus indüksiyon tedavi sonrası rezidüel MIBG metastatik hastalığı olanlarda büyük oranda relaps olasılığının arttığını saptamışlardır (21). Myeloablative tedavi hemen öncesinde pozitif MIBG sintigrafisinin yüksek oranda relaps riski gösterdiğini bildiren çalışmalar mevcuttur. Ayrıca relaps için yüksek risk grubu hastalarda tedavi bitiminde ve izlem sürecinde uygun aralıklarla her 3-6 ayda MIBG sintigrafisi yapılması önerilmektedir (22).

Nöroblastomda I-131 MIBG tedavisinin etkinliği, en uygun uygulama zamanı ve dozu hala çok netleşmemiş olup literatürde farklı uygulamalar mevcuttur. I-131 MIBG tedavisi standart tedaviye dirençli veya relapslı evre 3 ve 4 hastalarda 20 yıldan fazla bir süredir kullanılmaktadır. I-131 MIBG tedavileri genellikle diğer tedavilere yanıt vermeyen/tekrarlayan nöroblastom hastalarında ağrı palyasyonu amacıyla, tek başına tedavi seçeneği olarak veya kök hücre nakli öncesinde ek tedavi olarak kullanılabilir gibi, görece az sayıda olmakla birlikte yeni tanıli hastalarda ilk tedavi seçeneği olarak kullanımıyla ilgili de çalışmalar mevcuttur (23-29).

Yüksek riskli nöroblastomlarda standart tedavi planı kemoterapi, cerrahi ve radyoterapiyi içermektedir. Bununla birlikte son birkaç dekattır, 4-6 kür indüksiyon kemoterapisi, yumuşak doku kitlelerinin cerrahi rezeksiyonu, otolog kök hücre nakli, radyoterapi ve kimerik anti-GD2 antikör infüzyonlarıyla sağkalımda ılımlı iyileşme sağlanmıştır. Ancak yeni tedavi protokollerine rağmen sağkalım süreleri evre 4 hastalarda hala düşük seyretmekte olup 5 yıllık sağkalım oranları %30-45'dir (2,30,31). Türkiye'de yüksek risk grubunda yoğun indüksiyon kemoterapisi, yüksek doz kemoterapi-otolog kök hücre nakli, rutin radyoterapi ve diferansiye edici 13-cis retinoik asit tedavisi kullanılmaktadır (13). Klinik seyirleri farklı olmasına rağmen nöroblastomların %90'dan fazlasının MIBG tutulumu göstermesi nedeniyle I-131 MIBG tedavisi nöroblastomda cezbedici bir tedavi

seçeneğidir (2). Türk pediatrik onkoloji grubunun 2009'da hazırladığı nöroblastom tedavi protokolünde, I-131 MIBG tedavisinin yüksek riskli hastalarda otolog kök hücre nakli öncesinde, sintigrafisinde rezidüel MIBG tutulumu olup olmadığına bakılmaksızın, tanı anında MIBG tutulumu olan ve yapılabilen hastalarda uygulanması önerilmektedir. Bu protokolda, kök hücre naklinden yaklaşık 8 gün önce yüksek doz kemoterapi, 21 gün önce de 12 mCi/kg'den (maksimum 300 mCi), tek doz halinde I-131 MIBG tedavisi, 1-2 saatlik intravenöz infüzyonla yapılması önerilmektedir (23).

Yanik ve ark. indüksiyon kemoterapisi (CEM-carboplatin, etoposide, melphalan) başarısız olan 12 hastaya, 12 mCi/kg dozunda I-131 MIBG tedavisini takiben CEM kemoterapisi ve kök hücre nakli yapılmıştır (24). Metastatik hastalığı olan 8 hastanın 5'inde ve lokal hastalığı olan 4 hastanın 3'ünde yanıt alınmıştır. Bu çalışmadan yola çıkarak Matthay ve ark.'nın yaptığı faz 1 çalışmada 22 hastaya 12 mCi/kg I-131 MIBG uygulanmıştır (25). 6 hastada tam/kısmi yanıt görüldüğü belirtilmiştir. Uygulanan I-131 MIBG tedavisinin kök hücre nakli sonrası hematolojik iyileşmeye etki etmediği bildirilmiştir.

MIBG tedavisi özellikle kemoterapiye dirençli nöroblastom hastalarında, bir tedavi seçeneği olarak tek başına da kullanılabilir. Lashford, I-131 MIBG tedavisi uygulanan 25 hastanın %33'ünde kısmi yanıt alındığını bildirmiştir (26). Kang, I-131 MIBG tedavisiyle hastaların %82'sinin ağrılarının azaldığını belirtmiştir (27). Matthay ve ark.'nın I-131 MIBG dozlarına bağlı hematolojik yan etkileri araştırdığı çalışmada, 12 mCi/kg'nin üstündeki dozlarda hematolojik yan etkilerin sıklığının arttığı, 15-18 mCi/kg dozlarında hastaların yaklaşık yarısının otolog kök hücre nakline ihtiyaç duyduğu raporlanmıştır. Kök hücre nakli gerektirmeyen en yüksek doz 12 mCi/kg olarak belirtilmiştir (32). Bu nedenle >12 mCi/kg dozlarda I-131 MIBG tedavisi planlanan hastalardan tedavi öncesinde kök hücrelerin toplanması ve saklanması gerekliliği bildirilmiştir. Aynı grubun 164 hastalık çalışmasında, tedavi öncesi kök hücresi toplanmış olan hastalara 18 mCi/kg, diğerlerine 12 mCi/kg dozda I-131 MIBG tedavisi verilmiştir. Hastaların %36'sında tam veya kısmi yanıt izlenmiştir. Yanıt oranlarının I-131 MIBG tedavisi öncesinde, 3'den az sayıda tedavi rejimi uygulananlarda daha yüksek olduğu belirtilmiştir (33).

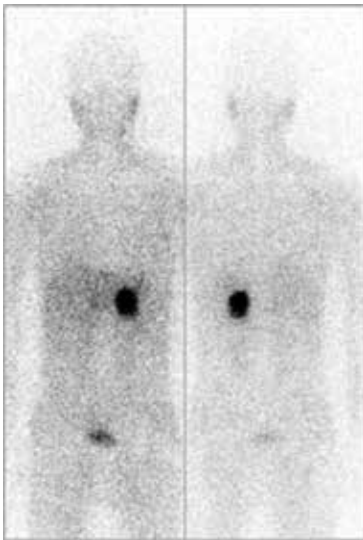
Yeni tanıli hastalarda MIBG tedavisinin etkinliğini araştıran Mastrangelo ve ark., 13 yeni tanıli ileri evre nöroblastom hastasına maksimum 16,6 mCi/kg olmak üzere I-131 MIBG tedavisi uygulamışlardır. Hastalardan 5'ine I-131 MIBG tedavisi öncesinde, 8'ine ise hem öncesinde hem de sonrasında kemoterapi verilmiştir (28). Tedavi sonrası yapılan ilk değerlendirmede, hastalardan 2'sinde tam yanıt, 6'sında çok iyi kısmi yanıt, 4'ünde kısmi yanıt ve 1'inde miks yanıt izlendiği bildirilmiştir. de Kraker ve ark. ise yeni tanıli 41 nöroblastom hastasına 4-6 hafta arayla 200 ve 100 mCi I-131 MIBG tedavisi uygulamışlardır. Hastalara I-131 MIBG tedavisi sonrasında yapılabiliyorsa cerrahi rezeksiyon, yapılamıyorsa neoadjuvan kemoterapi sonrası cerrahi işlem uygulanmıştır. I-131 MIBG tedavilerini takiben 24 hasta cerrahi olabilirken, 17 hastada cerrahi öncesi kemoterapi verilmiştir. On dört hastada 2 doz I-131 MIBG ve cerrahi rezeksiyonu takiben tam yanıt elde edildiği bildirilmiştir (29). Yeni tanıli nöroblastom hastalarına, I-131 MIBG tedavisinin ilk tedavi rejimine eklendiği durumda alınan yanıt oranları, dirençli hastaların tedavisine eklendiği duruma kıyasla daha üstün olduğu bildirilmiştir (28,29).

B. Feokromasitoma ve Paraganglioma

Feokromasitoma (bazen intraadrenal paraganglioma olarak adlandırılır) adrenal medulla yerleşimli nöroektodermal orijinli kromaffin hücrelerinden kaynaklanan, katekolamin üreten nadir bir tümördür. Paragangliomalar ise ekstraadrenal yerleşimli parasempatik ve sempatik paragangliyon hücrelerinden kaynaklanan feokromasitomayla yakın ilişkili tümörlerdir. Sempatik paragangliomalar genelde katekolamin sekrete eder, toraks, abdomen ve pelviste sempatik paravertebral gangliyonlarda yerleşim gösterirler. Buna karşın parasempatik paragangliomalar fonksiyonel olmayıp, baş boyun bölgesinde glossofaringeal ve vagal sinir boyunca lokalize olurlar. Katekolamin düzeylerindeki artış hipertansiyona neden olurken, tüm hipertansif popülasyonun %0,1 gibi küçük bir grubunu feokromasitoma hastaları oluşturmaktadır. Feokromasitoma/paragangliomaların %24'ü herediter sendromlarla birliktedir. Multipl endokrin neoplazi tip 2 (MEN2), Von-hippel lindau hastalığı, Von-

recklinghausen nörofibromatozis tip 1 bilinen sendromlardır. Feokromasitomanın %36'ya varan oranı maligndir (6,34). Feokromasitoma ve paragangliomaların öncelikli tedavisi cerrahidir. Malign feokromasitomalar ve paragangliomalar nadir görülmekle birlikte hormon aktif olmaları ve metastazları nedeniyle yıkıcı seyredabilmektedir.

Jacobson ve ark.'nın yayınladıkları 15 klinik çalışmayı barındıran metaanalizde I-123 MIBG sintigrafisinin feokromasitoma tanısındaki sensitivitesi %94, spesifitesini %92 olarak bildirilmektedir (14). Genelde MIBG'nin tanısal doğruluğunun ailesel paraganglioma sendromlarında, ekstraadrenal ve malign paragangliomada daha düşük olduğu tanımlanmıştır. Farklı genotip/fenotip ilişkiler MIBG tanı performansını etkilemektedir. Yüz kırk hastalık bir çalışmada I-123 MIBG sensitivitesi %84, spesifitesi %73 bulunurken feokromasitomada sensitivitesi %88, spesifitesi %70, paragangliomada sensitivitesi %75, spesifitesi %100, metastatik hastalıktaysa %83 olarak saptanmıştır (35). Genetik çalışmaların hızlanmasıyla ailesel paragangliomayla ilişkili süksinat dehidrogenaz (SDH) gen mutasyonu ile MIBG uptake arasındaki ilişkiyi araştıran çalışmalar literatürde yer almaya başlamıştır. Timmer ve ark. metastatik lezyonlarında SDH tip B ilişkili gen mutasyonu bulunan feokromasitoma ve paragangliomalı hastalarda sensitiviteyi %65 gibi düşük bir oranda bulmuşlardır (36).



Şekil 3. Sol sürrenal bezde yoğun I-123 MIBG tutulumu olan hastanın patolojik incelemesinde feokromasitoma saptanmıştır.

Ailesel olmayan, biyokimyasal olarak net tanı sonuçları olan, tek taraflı BT/MRG'de adrenal kitlesi olan vakalarda MIBG sintigrafisinin gereksiz olduğunu bildiren Muskulin'in çalışması mevcuttur (37). Ancak insidentolamalardan ayırıcı tanısında, MIBG'nin ekstraadrenal ve metastatik hastalığı saptamadaki üstünlüğü göz önüne alındığında, bu çalışmanın sonuçlarını daha dikkatli değerlendirmeye sevk etmektedir.

Feokromasitomalar/paragangliomalar tipik olarak standart kanser tedavilerine dirençlidir. Bununla birlikte MIBG sintigrafisinde yüksek oranda radyofarmasötik tutulumu göstermeleri (Şekil 3) nedeniyle bu tümörlere I-131 MIBG tedavisiyle terapötik düzeyde radyasyon vermek mümkün olabilmektedir. I-131 MIBG tedavileriyle tümör boyutlarında azalmanın yanı sıra hormon salınımında belirgin azalma sağlanabilmektedir. Sisson ve ark. I-131 MIBG tedavisi uygulanan 5 hastanın 2'sinde hormon salınımında azalma ve tümör volümünde %50'nin üzerinde azalmaya bağlı olarak klinik bulgularda düzelleme izlendiğini belirtmişlerdir (38). Lam ve Gedik ise yaptığı çalışmada çoklu I-131 MIBG tedavileriyle belirtilerde azalma sağlanmakla birlikte, hiçbir hastada tam yanıt elde edilemediğinden bahsetmişlerdir (39,40). Bununla birlikte Gonias ve ark. 50 hastaya ortalama 12 mCi/kg dozlarında toplam 492-3190 mCi I-131 MIBG tedavileri uygulamışlardır (41). Tedavi yanıtını değerlendirmede MIBG sintigrafisi, BT ve laboratuvar sonuçları dikkate alındığında hastaların %8'inde tam yanıt, %35'inde parsiyel yanıt, %33'ünde stabil yanıt, %22'sinde progresif hastalık izlendiği belirtilmiştir. Hastaların %80'inden fazlasında hematolojik yan etkiler ve birçoğunda kök hücre nakli ihtiyacı ortaya çıkmıştır. Ayrıca olguların 10'unda akut hipertansiyon ve 2'sinde myelodisplastik sendrom geliştiği raporlanmıştır.

C. Karsinoid Tümör ve Medüller Tiroid Karsinomları

Bu tümörlerde I-131 MIBG tedavisi için temel prensip tedavi öncesinde tümör ve/veya metastazlarının I-123/I-131 MIBG sintigrafisinde tutulumunun saptanmasıdır. Ancak bu durumda I-131 MIBG tedavisi, standart tedavilere ek bir tedavi olarak uygulanabilmektedir.

Safford ve ark. 98 metastatik karsinoid tümör tanılı hastaya 77-1076 mCi (ortalama 400 mCi) I-131 MIBG tedavisini 1-3 doz halinde uygulamışlardır. Uygulanan ilk I-131 MIBG dozu >400 mCi olanların ve I-131 MIBG tedavisi sonrasında semptomatik yanıt izlenen hastaların (%49) ortalama sağkalım sürelerinin daha uzun olduğunu bildirmişlerdir (42). I-131 MIBG tedavisi sonrasında hastaların idrar 5-hidroksiindolasetik asit düzeylerinde anlamlı düzeyde (%50'den fazla) düşüş izlenmekle birlikte azalmanın sağkalım üzerine anlamlı bir etkisi saptanmamıştır. Bu çalışmada hastaların sadece %15'inde tümör boyutlarında küçülme saptandığı belirtilmiştir.

Medüller tiroid karsinomlu hastalarda I-131 MIBG tedavisiyle ilgili literatürde bildirilen çalışma sayısı MIBG tedavisi uygulanan diğer hastalık gruplarına göre oldukça düşüktür. I-131 MIBG tedavisiyle yaklaşık %30 oranında objektif yanıt ve yaklaşık %30 oranında stabil hastalık görülebileceği, ayrıca hastaların en az yarısında hormon-ilişkili belirtilerde azalma sonucunda yaşam kalitesinde artış görüldüğü belirtilmiştir (2,43,44).

Günümüzde Ga-68 ile işaretli peptid PET görüntülemenin devreye girmesi, Lutesyum (Lu-177) ve Yttrium (Y-90) ile işaretli peptidlerin tedavide kullanıma başlanmasıyla birlikte karsinoid tümör ve medüller tiroid karsinomlu hastalarda MIBG teranostik radyofarmasötik olarak ilk sırada tercih edilmemektedir.

MIBG Tedavisinin Yan Etkileri

I-131 MIBG tedavisi sonrası erken dönemde bulantı-kusma hastaların yaklaşık %10'unda görülmektedir. Bu nedenle MIBG infüzyonu öncesinde anti-emetik ilaçların rutin kullanımı ve gereğinde kullanımına devam edilmesi önerilmektedir. Bazı merkezlerde ise ilk 24-48 saat anti-emetik kullanılabilir. Erken dönemde infüzyon esnasında katekolamin deşarjına bağlı hipertansiyon ve taşikardi gibi belirtiler gelişebileceğinden MIBG'nin oldukça yavaş infüzyonla periferik venlerden yapılması ve özellikle feokromasitoma/paragangliomalı hastalarda tansiyon takibinin yapılması gerekmektedir. Gonias ve ark.'nın (41) çalışmasında hastaların %20'sinde akut hipertansiyon geliştiği bildirilmiştir. Tükrük bezlerinde I-131 MIBG tutulumu görülmekte olup, akut parotide neden olarak ağrı, şişlik gibi belirtiler

oluşabilmektedir. Bu durumda ılık kompres ve/veya ağrı kesiciler gibi destek tedavileri önerilmektedir. I-131 MIBG tedavisine bağlı kronik ağız kuruluğu henüz bildirilmemiştir (45).

Karaciğer toksisitesi, I-131 MIBG tedavisi özellikle tek tedavi ajanı olarak verildiği durumlarda oldukça nadir görülen bir yan etkidir. Genelde geçici olarak ve asemptomatik transaminaz yüksekliğiyle seyretmektedir.

En önemli subakut yan etki hematolojik toksisitedir. Hematolojik yan etkiler genellikle I-131 MIBG infüzyonundan yaklaşık 4 hafta sonra oluşmaktadır ve yüksek doz tedavi alan hastalarda (>15 mCi/kg) en sık trombositopeni ile karşılaşılmaktadır. Matthey ve ark.'nın 12 mCi/kg veya 18 mCi/kg I-131 MIBG verdiği çalışmasında, hastaların %88'inde trombosit transfüzyon ihtiyacı olduğu, hastaların %65'indeyse nötropeni geliştiği bildirilmiştir. Trombosit transfüzyon ihtiyaçları açısından hasta grupları arasında anlamlı fark izlenmediği bildirilmiştir (33).

Tiroid bezi tarafından tutulan serbest radyoaktif iyoda bağlı aylar/yıllar içerisinde tiroid fonksiyon bozukluğu gelişebilmektedir. Bu nedenle tedavi öncesi ve sonrasında tiroid blokajına devam edilmesi önem taşımakta ve rutin kullanılmaktadır. Buna rağmen literatürde %7-12 arasında değişen oranlarda I-131 MIBG tedavisi sonrası hipotiroidi bildirilmiştir (46).

Nöroblastom hastalarında uygulanan alkilleyici kemoterapi rejimlerinin doğal bir etkisi olarak akut lösemi ve myelodisplastik sendrom gibi ikincil maligniteler görülebilmektedir. İkincil maligniteler, I-131 MIBG tedavisi uygulanan hastalarda %2-4 oranında görülebilmektedir. Ancak alkilleyici ajanların kullanımı nedeniyle ikincil malignite gelişimine I-131 MIBG tedavisinin katkısını belirlemek oldukça zordur (2).

Sonuç

I-131 MIBG nöral krest kökenli tümörlerin görüntülenmesinde kullanılabilirlikle birlikte günümüzde yerini daha düşük radyasyon dozu, daha iyi imaj kalitesi ve SPECT veya SPECT/BT görüntüleme olanağı sağlaması nedeniyle I-123 MIBG görüntülemeye bırakmış durumdadır. Bununla birlikte I-131 MIBG sahip olduğu beta partikül nedeniyle tedavideki yerini korumaktadır. I-131 MIBG tedavisi teorik olarak I-123/I-131 MIBG ile görüntülenebilen tüm tümörlerin tedavisinde kullanılabilirlikle

birlikte, günümüzde özellikle nöroblastom ve malign/inoperabl feokromasitoma/paragangliomaların tedavisinde tercih edilmektedir. Nöroblastomda I-131 MIBG tedavisi tek başına bir tedavi seçeneği olarak, ağrı palyasyonu amacıyla, kök hücre nakli öncesinde ek tedavi veya yeni tanılı hastalarda ilk tedavi seçeneği olarak kullanılabilir. Ancak genellikle ağrı palyasyonu veya son seçenek tedavisi olarak kullanılmaktadır. Bu durumda MIBG tedavisi öncesinde uygulanmış olan tedaviler nedeniyle kemik iliği rezervi düşük olan hastalarda, kemik iliği toksisitesi riski nedeniyle, uygulanacak olan I-131 MIBG tedavi dozları sınırlandırılmakta ve I-131 MIBG tedavisinin etkinliği azalmaktadır. Bu nedenle özellikle sağkalım oranlarının düşük seyrettiği yüksek riskli nöroblastom hastalarında I-131 MIBG tedavisinin erken tedavi rejimlerine eklendiği çalışmalara ihtiyaç duyulmaktadır. Feokromasitoma / paragangliomaların MIBG tedavisinde uptake oranını ve etkinliğini artıracak gelişmelere ihtiyaç duyulmakta olup, kemoterapi ile kombine olan tedavi protokolleri ile yüksek doza karşın, tekrarlayan küçük dozları araştırılan klinik çalışmaların gerekliliği öngörülmektedir.

Konsept: Aylin Oral, Ayşegül Akgün, **Dizayn:** Aylin Oral, Ayşegül Akgün, **Veri Toplama veya İşleme:** Aylin Oral, Ayşegül Akgün, **Analiz veya Yorumlama:** Aylin Oral, Ayşegül Akgün, **Literatür Arama:** Aylin Oral, Ayşegül Akgün, **Yazanlar:** Aylin Oral, Ayşegül Akgün, **Çıkar Çatışması:** Yazarlar bu makale ile ilgili olarak herhangi bir çıkar çatışması bildirmemiştir, **Finansal Destek:** Çalışmamız için hiçbir kurum ya da kişiden finansal destek alınmamıştır.

Kaynaklar

- Baum RP, Kulkarni HR, Carreras C. Peptides and receptors in image-guided therapy: theranostics for neuroendocrine neoplasms. *Semin Nucl Med* 2012;42:190-207.
- Sisson JC, Yanik GA. Theranostics: Evolution of the Radiopharmaceutical. *Semin Nucl Med* 2012;42:171-184.
- Wieland DM, Wu J, Brown LE, Mangner TJ, Swanson DP, Beierwaltes WH. Radiolabeled adrenergic neuron-blocking agents: adrenomedullary imaging with [131I]iodobenzylguanidine. *J Nucl Med* 1980;21:349-353.
- Vallabhajosula S, Nikolopoulou A. Radioiodinated-metaiodobenzylguanidine (MIBG): radiochemistry, biology, and pharmacology. *Semin Nucl Med* 2011;41:324-333.
- Vaidyanathan G. Meta-iodobenzylguanidine and analogues: chemistry and biology. *Q J Nucl Med Mol Imaging* 2008;52:351-368.
- Rufini V, Treglia G, Perotti G, Giordano A. The evolution in the use of MIBG scintigraphy in pheochromocytomas and paragangliomas. *Hormones (Athens)* 2013;12:58-68.
- Wafelman AR, Hoefnagel CA, Maes RA, Beijnen JH. Radioiodinated metaiodobenzylguanidine: a review of its biodistribution and pharmacokinetics, drug interactions, cytotoxicity and dosimetry. *Eur J Nucl Med* 1994;21:545-559.
- Demir H, Ak İ, Aydın A, et al. 123I / 131I Metaiyodobenzilguanidin (MIBG) sintigrafisi uygulama kılavuzu. *Turk J Nucl Med* 2003;12:181-185.
- Gedik GK, Aksoy T, Aydın F, et al. TNTD, Çocuklarda Radioiyodin MIBG Sintigrafisi Uygulama Kılavuzu 2.0. *Nucl Med Semi* 2015;1:50-56.
- Bombardieri E, Giammarile F, Aktolun C, et al. 131I/123I-metaiodobenzylguanidine (mIBG) scintigraphy: procedure guidelines for tumour imaging. *Eur J Nucl Med Mol Imaging* 2010;37:2436-2446.
- Cecchin D, Lumachi F, Marzola MC, et al. A meta-iodobenzylguanidinescintigraphic scoring system increases accuracy in the diagnostic management of pheochromocytoma. *Endocr Relat Cancer* 2006;13:525-533.
- Giammarile F, Chiti A, Lassmann M, Brans B, Flux G, EANM. EANM procedure guidelines for 131I-meta-iodobenzylguanidine (131I-mIBG) therapy. *Eur J Nucl Med Mol Imaging* 2008;35:1039-1047.
- Aksoylar S. Nöroblastom. *Klinik Gelişim* 2007;20:62-72.
- Jacobson AF, Deng H, Lombard J, Lessig HJ, Black RR. 123I-meta-iodobenzylguanidine scintigraphy for the detection of neuroblastoma and pheochromocytoma: results of a meta-analysis. *J Clin Endocrinol Metab* 2010;95:2596-2606.
- Mueller WP, Coppentrath E, Pfluger T. Nuclear medicine and multimodality imaging of pediatric neuroblastoma. *Pediatr Radiol* 2013;43:418-427.
- Boubaker A, Bischof Delaloye A. MIBG scintigraphy for the diagnosis and follow-up of children with neuroblastoma. *Q J Nucl Med Mol Imaging* 2008;52:388-402.
- Gelfand MJ, Elgazzar AH, Kriss VM, Masters PR, Golsch GJ. Iodine-123-MIBG SPECT versus planar imaging in children with neural crest tumors. *J Nucl Med* 1994;35:1753-1757.
- Rufini V, Fisher GA, Shulkin BL, Sisson JC, Shapiro B. Iodine-123-MIBG imaging of neuroblastoma: utility of SPECT and delayed imaging. *J Nucl Med* 1996;37:1464-1468.
- Rozovsky K, Koplewitz BZ, Krausz Y, et al. Added value of SPECT/CT for correlation of MIBG scintigraphy and diagnostic CT in neuroblastoma and pheochromocytoma. *AJR Am J Roentgenol* 2008;190:1085-1090.
- Simon T, Hero B, Hunneman DH, Berthold F. Tumour markers are poor predictors for relapse or progression in neuroblastoma. *Eur J Cancer* 2003;39:1899-1903.

21. Schmidt M, Simon T, Hero B, Schicha H, Berthold F. The prognostic impact of functional imaging with (123)I-MIBG in patients with stage 4 neuroblastoma >1 year of age on a high-risk treatment protocol: results of the German Neuroblastoma Trial NB97. *Eur J Cancer* 2008;44:1552-1558.
22. Taggart D, Dubois S, Matthay KK. Radiolabeled metaiodobenzylguanidine for imaging and therapy of neuroblastoma. *Q J Nucl Med Mol Imaging* 2008;52:403-418.
23. TPOG-NBL-2009 tedavi protokolü. İzmir 2009.
24. Yanik GA, Levine JE, Matthay KK, et al. Pilot study of iodine-131-metaiodobenzylguanidine in combination with myeloablative chemotherapy and autologous stem-cell support for the treatment of neuroblastoma. *J Clin Oncol* 2002;20:2142-2149.
25. Matthay KK, Tan JC, Villablanca JG, et al. Phase I dose escalation of iodine-131-metaiodobenzylguanidine with myeloablative chemotherapy and autologous stem-cell transplantation in refractory neuroblastoma: A new approaches to neuroblastoma therapy consortium study. *J Clin Oncol* 2006;24:500-506.
26. Lashford LS, Lewis IJ, Fielding SL, et al. Phase I/II study of iodine 131 metaiodobenzylguanidine in chemoresistant neuroblastoma: A United Kingdom children's Cancer Study Group investigation. *J Clin Oncol* 1992;10:1889-1896.
27. Kang TI, Brophy P, Hickeys M, et al. Targeted radiotherapy with submyeloablative doses of 131I-MIBG is effective for disease palliation in highly refractory neuroblastoma. *J Pediatr Hematol Oncol* 2003;25:769-773.
28. Mastrangelo S, Rufini V, Ruggiero A, Di Giannatale A, Riccardi R. Treatment of advanced neuroblastoma in children over 1 year of age: The critical role of 131I-metaiodobenzylguanidine combined with chemotherapy in a rapid induction regimen. *Pediatr Blood Cancer* 2011;56:1032-1040.
29. de Kraker J, Hoefnagel KA, Verschuur AC, van Eck B, van Santen HM, Caron HN. Iodine-131-metaiodobenzylguanidine as initial induction therapy in stage 4 neuroblastoma patients over 1 year of age. *Eur J Cancer* 2008;44:551-556.
30. Matthay KK, Villablanca JG, Seeger RC, et al. Children's Cancer Group: Treatment of high-risk neuroblastoma with intensive chemotherapy, radiotherapy, autologous bone marrow transplantation, and 13-cis-retinoid acid. *N Engl J Med* 1999;341:1165-1173.
31. Ladenstein R, Philip T, Lasset C, et al. Multivariate analysis of risk factors in stage 4 neuroblastoma patients over the age of one year treated with megatherapy and stem-cell transplantation: A report from the European bone marrow transplantation solid tumor registry. *J Clin Oncol* 1998;16:953-965.
32. Matthay KK, DeSantes K, Hasegawa B, et al. Phase I dose escalation of 131I-metaiodobenzylguanidine with autologous bone marrow support in refractory neuroblastoma. *J Clin Oncol* 1998;16:229-236.
33. Matthay KK, Yanik G, Messina J, et al. Phase II study on the effect of disease sites, age, and prior therapy on response to iodine-131-metaiodobenzylguanidine therapy in refractory neuroblastoma. *J Clin Oncol* 2007;25:1054-1060.
34. Lenders JW, Eisenhofer G, Mannelli M, Pacak K. Pheochromocytoma. *Lancet* 2005;366:665-675.
35. Wiseman GA, Pacak K, O'Dorisio MS, et al. Usefulness of 123I-MIBG scintigraphy in the evaluation of patients with known or suspected primary or metastatic pheochromocytoma or paraganglioma: results from a prospective multicenter trial. *J Nucl Med* 2009;50:1448-1454.
36. Timmers HJ, Kozupa A, Chen CC, et al. Superiority of fluorodeoxyglucose positron emission tomography to other functional imaging techniques in the evaluation of metastatic SDHB-associated pheochromocytoma and paraganglioma. *J Clin Oncol* 2007;25:2262-2269.
37. Miskulin J, Shulkin BL, Doherty GM, Sisson JC, Burney RE, Gauger PG. Is preoperative iodine 123 meta-iodobenzylguanidine scintigraphy routinely necessary before initial adrenalectomy for pheochromocytoma? *Surgery* 2003;134:918-923.
38. Sisson JC, Shapiro B, Beierwaltes WH, et al. Radiopharmaceutical treatment of malignant pheochromocytoma. *J Nucl Med* 1984;24:197-206.
39. Lam MG, Lips CJ, Jager PL, et al. Repeated [131I] metaiodobenzylguanidine therapy in two patients with malignant pheochromocytoma. *J Clin Endocrinol Metab* 2005;90:5888-5895.
40. Gedik GK, Hoefnagel CA, Bais E, Olmos RA. 131I-MIBG therapy in metastatic pheochromocytoma and paraganglioma. *Eur J Nucl Med Mol Imaging* 2008;35:725-733.
41. Gonias S, Goldsby R, Matthay KK, et al. Phase II study of high-dose [131I] metaiodobenzylguanidine therapy for patients with metastatic pheochromocytoma and paraganglioma. *J Clin Oncol* 2009;27:4162-4168.
42. Safford SD, Coleman RE, Gockerman JP, et al. Iodine-131 metaiodobenzylguanidine treatment for metastatic carcinoid. Results in 98 patients. *Cancer* 2004;101:1987-1993.
43. Hoefnagel CA. Metaiodobenzylguanidine and somatostatin in oncology: role in the management of neural crest tumours. *Eur J Nucl Med* 1994;21:561-581.
44. Gao Z, Biersack HJ, Ezziddin S, Logvinski T, An R. The role of combined imaging in metastatic medullary thyroid carcinoma: 111In-DTPA-octreotide and 131I/123I-MIBG as predictors for radionuclide therapy. *J Cancer Res Clin Oncol* 2004;130:649-656.
45. Modak S, Pandit-Taskar N, Kushner BH, et al. Transient sialoadenitis: A complication of (131)I-metaiodobenzylguanidine therapy. *Pediatr Blood Cancer* 2008;50:1271-1273.
46. Quach A, Ji L, Mishra V, et al. Thyroid and hepatic function after high-dose 131 I-metaiodobenzylguanidine (131 I-MIBG) therapy for neuroblastoma. *Pediatr Blood Cancer* 2011;56:191-201.