



Murat Bağcı,
Hacer Yeter,
Aydm Fıncıoğlu,
Kerem Erkalp,
Ayşin Alagöl

Santral Venöz Kateterizasyon Komplikasyonu: Gecikmiş Tanılı Venöz Perforasyon ve Hemotoraks

Central Venous Catheterization Complication: Delayed Diagnosis of Venous Perforation and Hemothorax

Geliş Tarihi/Received : 27.04.2015
Kabul Tarihi/Accepted : 17.08.2015

Türk Yoğun Bakım Derneği Dergisi, Galenos Yayınevi tarafından basılmıştır.
Journal of the Turkish Society of Intensive Care, published by Galenos Publishing.
ISSN: 2146-6416

Murat Bağcı, Hacer Yeter, Aydm Fıncıoğlu,
Kerem Erkalp, Ayşin Alagöl,
Bağcılar Eğitim ve Araştırma Hastanesi, Anestezi ve
Reanimasyon Kliniği, İstanbul, Türkiye

Murat Bağcı (✉),
Bağcılar Eğitim ve Araştırma Hastanesi, Anestezi ve
Reanimasyon Kliniği, İstanbul, Türkiye

E-posta: drmurat78@yahoo.com
Tel.: +90 505 240 76 02

ÖZ Santral venöz kateterizasyonun (SVK) mekanik komplikasyonları arasında arter ponksiyonu, damar yaralanmaları, kateter malpozisyonu (KM), pnömotoraks, hemotoraks, hava embolisi, deri altı hematomu ve aritmiler bulunmaktadır. Bu yazıda; SVK sırasında fark edilmeyen venöz perforasyon sonrasında, multi lümen kateter (MLK) malpozisyonuna bağlı hemotoraks gelişen olgu sunuldu. Kesici delici alet ile sağ kolundan yaralanan 21 yaşındaki kadın hastaya acil operasyonda, MLK; sol internal juguler vene (IJV), seldinger yöntemi ile ikinci denemede takıldı. Eritrosit süspansiyonu, sıvı replasmanı, noradrenalin infüzyonuna rağmen; Hct değerinde artış olmaması, hipotansiyon ve taşikardinin devam etmesi üzerine, kateterin kullanımına son verildi. Tüm infüzyonlar periferik damar yollarına taşındı. Postoperatif dönemde akciğer grafisinde sol hemitoraksı kaplayan opasite, Toraks bilgisayarlı tomografide solda belirgin plevral effüzyon ve pnömotoraks görüldü. Sol tüp torakostomi ve sualtı drenajı uygulandığında hemorajik mayi boşaltıldı. Vital bulgularının stabil olması nedeniyle konservatif tedavi uygun görüldü. İJV'den yapılan SVK uygulamasında; komplikasyon oranı düşük, başarı oranı yüksektir. Sağ İJV'den SVK uygulamasında, sola göre malpozisyon olasılığı nadirdir. Sol İJV'den uygulanan SVK'da MLK'nin malpozisyonuna neden olan keskin bir dönüş vardır. Kateterden aspirasyonla kan gelmemesi, kan dışında hava, şilöz mayi vs. gelmesi ve kanın pulsatile olmaması durumlarında KM'den şüphelenilmelidir. Kateter uygulaması sonrası gelişen dispne, taşikardi, takipne, hipotansiyon ve desatürasyon uyarıcı olmalıdır.

Anahtar Kelimeler: Santral venöz kateterizasyon, komplikasyon, venöz perforasyon, hemotoraks

SUMMARY Mechanical complications of central venous catheterization (CVC) include artery puncture, vein injuries, catheter malposition (CM), pneumothorax, hemothorax, air embolism, subcutaneous hematoma and arrhythmia. This report was aimed to present the case developing hemothorax due to multilumen catheter (MLC) malposition following venous perforation which is overlooked during CVC. A 21-year old female patient was planned urgent surgery due to a sharp object injury on the right arm. MLC was inserted to left internal jugular vein (IJV) using the seldinger technique in the second attempt. Despite administration of erythrocyte suspension, fluid and noradrenaline infusion through the MLC, patient's Hct did not increase, hypotension and tachycardia were continued. Catheter was not used and peripheral venous vascular access was used for replacement and infusions. Postoperatively, opacity covering the left hemithorax was detected on the chest radiograph, marked pleural effusion and pneumothorax on the left side was detected on thorax computed tomography. MLC was removed and tube thoracostomy drainage was administered. Hemorrhagic fluid was drained from thorax. Conservative treatment was deemed appropriate since stable vital signs after chest tube application. The complication rate is low and success rate is high in CVC from IJV. Malposition is rare in CVC application from right IJV than in CVC application from left IJV. There is a sharp curve in CVC from the left IJV, which frequently leads to malposition of the MLC. CM should be suspected with no aspiration of blood through catheter or aspiration of another substance such as air, chylous fluid, etc. and non-pulsatile blood flow. If dyspnea, tachycardia, tachypnea, hypotension and desaturation develop after catheter administration we should be alert.

Keywords: Central venous catheterization, complication, venous perforation, hemothorax

Giriş

Santral venöz kateterizasyon (SVK) tanı ve tedavi amacıyla özellikle ameliyathaneler, yoğun bakım üniteleri, diyaliz üniteleri, acil servisler ve diğer servislerde uygulanır. SVK'nın amacı sıvı ve kan kaybı beklenen operatif girişimlerde, hemodinamik monitörizasyon, iritan intravenöz ilaç tedavisi, plazmaferez, hemodiyaliz ve parenteral nütrisyon uygulamalarıdır (1).

SVK için internal juguler ven (IJV), subklaviyan ven (SKV) ve femoral ven (FV) kullanılmaktadır. Kateterizasyon sırasında çeşitli komplikasyonlar gelişebilmektedir. Mekanik komplikasyonlar %5-19 sıklıkta, enfeksiyöz komplikasyonlar %5-26, tromboembolik komplikasyonlar da %2-26 sıklıkta görülür (2). Arter ponksiyonu, damar yaralanmaları, kateter malpozisyonu, pnömotoraks, hemotoraks, hava embolisi, deri altı hematomu ve aritmiler mekanik komplikasyonlar arasında bulunmaktadır (3).

Bu yazıda; SVK sırasında fark edilmeyen venöz perforasyon sonrasında, multi lümen kateter (MLK) malpozisyonuna bağlı hemotoraks gelişen olguyu sunmayı amaçladık.

Olgu Sunumu

Sağ kolunda kesici alet yaralanması nedeniyle, kalp ve damar cerrahisi ile plastik ve rekonstrüktif cerrahi kliniklerince acil operasyonu planlanan 21 yaşında, 50 kg ağırlığında kadın hastanın preoperatif değerlendirmesinde özgeçmişinde özellik yok idi. Genel durumu orta, şuuru uykuya meyilli, arteriyel kan basıncı (AKB): 60/40 mmHg, kalp tepe atımı (KTA): 130 vuru/dk, periferik oksijen satürasyonu (SpO₂): %99, mallampati skoru: I, baş-boyun hareketleri normal, ağız açıklığı yeterliydi. Solunum sistemi muayenesi doğal olarak değerlendirildi. Laboratuvar değerleri incelendiğinde Hb: 4,5 g/dL, Hct: %13, trombosit sayısı: 112,500/mm³, kan şekeri: 87 mg/dL, üre: 13 mg/dL, kreatinin: 0,4 mg/dL, aspartat aminotransferaz (AST): 13 U/L, alanin aminotransferaz (ALT): 7 U/L, Na: 139 mmol/L, K: 4,07 mmol/L idi. Hasta ASA IE olarak değerlendirildi. Hasta ameliyat masasına alınıp monitörize edildikten sonra periferden venlerden 18 gauge (G) ve 20 G kalınlıkta damar yolları açıldı. Dengeli elektrolit solüsyonu ve %6 hidroksietil nişasta solüsyonu ile volüm replasmanı başlandı.

Preoksijenasyon %100 O₂ ile sağlandıktan sonra anestezi indüksiyonu 2 mg/kg ketamin ve 0,5 mg/kg rokuronyum ile sağlandı. Endotrakeal entübasyon 7,0 mm kablı endotrakeal tüp (ETT) ile komplikasyonsuz yapıldı. Anestezi idamesi %50-50 O₂/hava karışımı içinde %1-2 sevofluran ile sağlandı. Sol radyal arter kanülasyonu ile invaziv arter basıncı monitörizasyonu yapıldı. Cerrahi alana yakınlığından dolayı

sağ İJV'e ulaşım zorluğu nedeniyle, sol İJV'e 7 french (F), 20 cm, 3 yollu MLK seldinger yöntemiyle ikinci denemede takıldı. Distal lümeninden kan aspirasyonu yapıldıktan sonra MLK'dan sıvı infüzyonu başlandı. Temin edilebilen 1 ünite (U) eritrosit süspansiyonu (ES), 2000 mL kristaloid, 500 mL kolloidin MLK'dan infüzyonu sonrası, arteriyel kan gazı değerlendirmesinde Hb: 4,2 gr/dL, Hct: %15 idi. Hastanın TA: 50/30 mmHg ve taşikardisinin (145 vuru/dk) devam etmesi üzerine MLK'dan noradrenalin infüzyonunda başlandı. Kateterden uygulanan kan tranfüzyonu, kristaloid ve kolloid replasmanı ile noradrenalin uygulanmasına rağmen Hb değerinde ve AKB'de artış olmayan hastada, MLK'da sorun olduğu düşünülerek, infüzyonlar periferik damar yollarına taşındı. Kateterin lümenlerinin kontrolünde kan aspire edilmediğinden kullanımına son verildi. Periferik venöz damar yolundan 2 U ES replase edildikten sonra hemodinamik bulguları stabil (KTA: 86 vuru/dk, AKB: 95/60 mmHg) olduğunda alınan kontrol kan gazı örneğinde pH: 7,38, PaCO₂: 32,2 mmHg, PaO₂: 207,3 mmHg, HCO₃: 18,6 mmol/L, BE: -5,3, SpO₂: %98,5, Hb: 6,1 gr/dL, Hct: %19,1 idi. Perioperatif 2 U taze tam kan transfüzyonu sonrası, operasyonun 4. saatinde TA: 100/60 mmHg, KTA: 70 vuru/dk, SpO₂: %100 idi. Kalp ve damar cerrahisi ile plastik ve rekonstrüktif cerrahi ekibi tarafından sağ brakiyal arter ve median sinir kesisi onarımı yapıldıktan sonra, entübe olarak kardiyovasküler cerrahi yoğun bakım ünitesine (KVCYBÜ) transfer edildi. Hastanın KVCYBÜ'deki muayenesinde her iki hemitoraksın solunuma eşit katılmadığı görüldü. Oskültasyonda sol hemitoraksta solunum sesleri duyulamadı. ETT içi aspirasyon yapıldı. ETT seviyesi kontrol edildi. Portabl olarak anterior-posterior (AP) akciğer grafisi çekildi. Akciğer grafisinde sol hemitoraksın tamamını kaplayan opasite görülmesi üzerine toraksın bilgisayarlı tomografi (BT) görüntülemesi yapıldı (Resim 1). Toraks BT'de solda belirgin plevral effüzyon ve pnömotoraks, mediastende sağa kayma, sol supraklavikular bölgeden giren kateter, sol paramediastinal bölgede kollabe akciğer parankimi, sol alt lob hizasında 80x40 mm büyüklüğünde, hava dansiteleri içeren opasite (hematom?, kollabe alt lob?) görüldü (Resim 2, 3). Sol İJV'daki MLK çekilerek hastaya sol tüp torakostomi ve sualtı direnaji uygulandı. Kontrollü olarak toplam 2000 mL/6 saat hemorajik mayi boşaltıldı; negatif basınçta direnaja devam edildi. Hemodinamisi stabil olan hasta postoperatif 6. saatte ekstübe edildi. Birinci gün çekilen AP akciğer grafisinde pnömotoraksta azalma, akciğer parankimi havalanmasında düzelme görülen hastada dördüncü gün artan pnömotoraks nedeniyle, sol hemitoraksa MLK yerleştirilerek Gomco® aspirasyon cihazı ile aralıklı aktif aspirasyon uygulandı (Resim 4). Akciğer havalanması normal ve vital bulguları stabil olan hasta postoperatif 5. gün kardiyovasküler cerrahi, (KVC) servisine çıkarıldı (Resim 5).

Postoperatif 7. gün toraks tüpleri çekilen hasta 8. günde taburcu edildi.

Tartışma

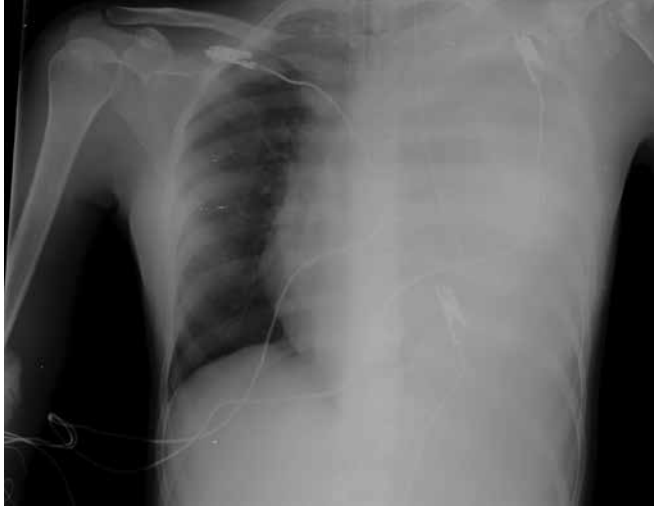Santral venöz kateterler, efektif olarak kullanılabilmesi ve olası komplikasyonlardan kaçınılması için doğru pozisyonda yerleştirilmelidirler. Ancak zaman zaman malpozisyona bağlı hemotoraks, pnömotoraks, kardiyak aritmi, endokardit, tromboemboli, damar perforasyonları, hava embolisi, sinir yaralanmaları gibi bir çok komplikasyon görülebilmektedir. Kateter malpozisyonunda rol oynayan faktörler; SVK işleminin uygulayanın tecrübesizliği, MLK'nın daha önce kateter takılmış olan vene takılması, SVK bölgesine önceden cerrahi

işlem uygulanması, radyoterapi öyküsü, ileri yaş ve obezitedir (4,5).

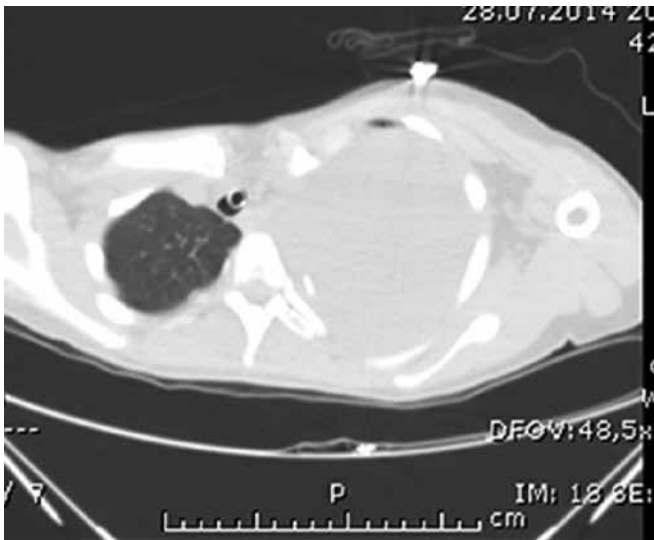
SVK uygulamasında başarı oranını arttırmak ve komplikasyon sıklığını azaltmak için anatomik komşuluklarının iyi bilinmesi gereklidir (6). Büyük toraks venlerine giriş için en uygun venlerden biri olan İJV üzerinden yapılan SVK uygulamasında komplikasyon oranı düşük, başarı oranı yüksektir. Sağ İJV'deki SVK uygulamasında sola göre malpozisyon ve dğümlenme olasılığı nadirdir. Sol İJV'den uygulanan SVK'da MLK'nın daha sık yanlış yerleşimine neden olan sert bir dönüş vardır. Bu dönüş MLK'nın damarı zedelemesine, kateterde gerilme ve geri dönmelere neden olabilir (6). Ayrıca sol taraftaki duktus torasikus, İJV'nin arkasında seyrederek ve soldan yapılan İJV girişimlerinde şilotoraks olma riskini ortaya çıkarır (6).

Mediastinal hematoma ya da hemotoraks, SVK uygulamasının nadir bir komplikasyonudur. Sinsidir; hemen klinik bulgu vermeyebilir. Katetere bağlı damar perforasyonu MLK takıldıktan sonraki 1. ile 60. günler arasında görülebilen %50'si 2. günde ortaya çıkar (6). Sağ SKV ile İJV birleşkesinin subklaviyan arterin hemen üzerinde yer alması ve sağ SKV'nin innominat artere keskin açı ile girmesi SVK sırasında vasküler perforasyona neden olur. Ayrıca genelde uygulayıcının sağ elini kullanmasında etkili olabileceği vurgulanmıştır (7).

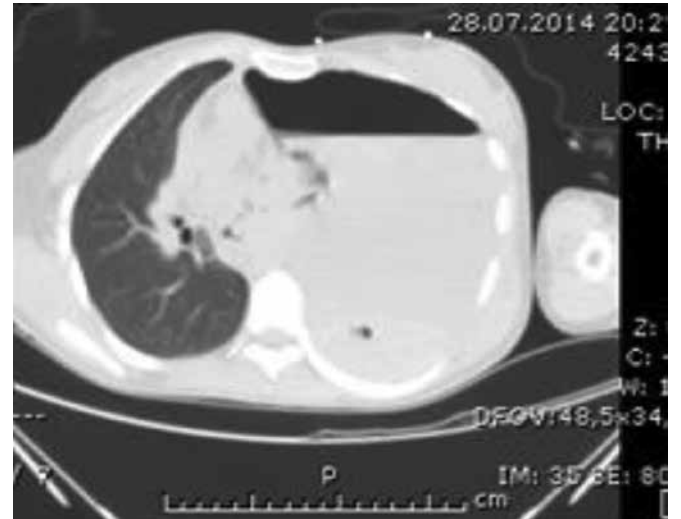Mekanik vasküler komplikasyonlar; genellikle ponksiyon iğnelerinin, kılavuz tellerin ve dilatatörlerin özensiz kullanımına bağlı ortaya çıkabilir. Ponksiyon iğnesinin yanlış yönlendirilmesi, kan aspire edilmeden kılavuz telin yönlendirilmesi, telin bükülmesi, çoklu deneme sayısı, şiddetli dehidratasyon, morbid obesite ve koagülopati risk faktörleridir (8). Iwakura ve ark. (9), ASD/VSD onarımı öncesi hastalarının sağ İJV'ye SVK uygulamışlar, ekstübasyon sonrası solunum sıkıntısı gelişmesi



Resim 1. Anterior-posterior akciğer grafisi görüntüsü

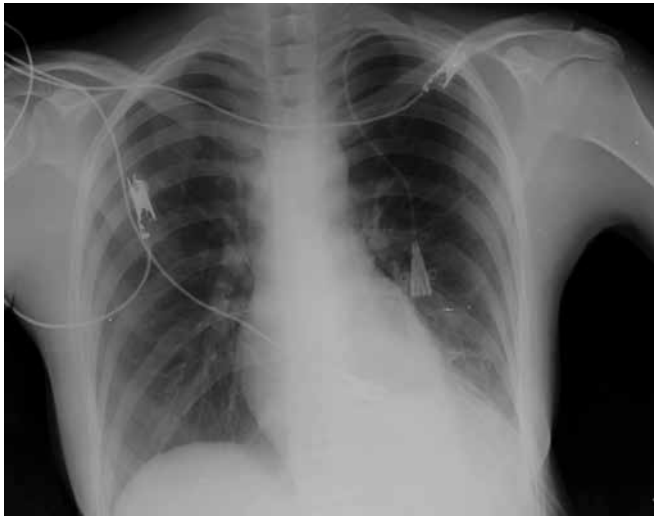


Resim 2. Toraks bilgisayarlı tomografi görüntüsü

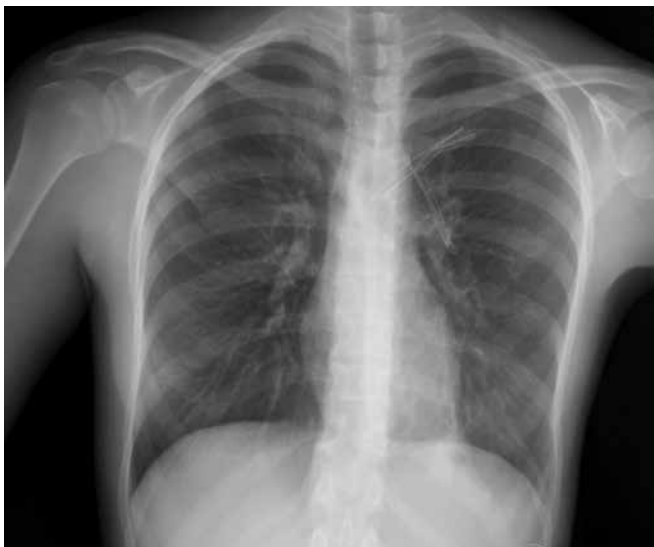

Resim 3. Thoraks bilgisayarlı tomografi görüntüsü

üzerine çekilen akciğer grafisinde intraplevral yerleşimli MLK ve hemotoraks görmüşlerdir (9). Wallenborn ve Kühnert (10) ise, SCV'ye yerleştirilen MLK'yı, yeri doğrulandıktan sonra kullanmışlar, hidromediastinyum gelişmesi üzerine kateterin yer değiştirmiş olduğunu saptamışlardır (10). Morita ve ark. (11), 70 yaşındaki hastalarına sağ İJV'den pulmoner arter (PA) kateterizasyonu uygulamışlar; 10 saat sonra çekilen göğüs grafisinde görülen hemotoraks, toraks tüpü ile sualtı direnaji uygulanarak izlenmiş, ancak 22 saat sonra sağ torakotomi ile superior vena kavada perforasyon tespit edip, cerrahi onarımını yapmışlardır (11). Kateterler; başlangıçta yanlış yerleştirilebildiği gibi, ideal yerine yerleştirildikten sonra da hasta pozisyonu ile de yer değiştirebilirler (12). Aydın ve ark. (13), sol İJV'den



Resim 4. Postoperatif 4. gün anterior-posterior akciğer grafisi görüntüsü



Resim 5. Postoperatif 5. gün anterior-posterior akciğer grafisi görüntüsü

hemodiyaliz kateteri yerleştirdikleri hastalarında, işlem sonrası kateterden kan aspire edememişler; çekilen göğüs grafisinde kateterin sol brakioyosefalik venden sağa doğru ilerlemeyip sol ventrikül önüne doğru indiğini görmüşlerdir. Ardından çekilen BT-anjiyografide, sol juguler bölgeden giriş yapan MLK'nın ön mediastende olduğu görülmüş, ancak kanama ve hematoma saptanmamıştır. Yaşlı hastada venöz sistemdeki yaygın trombozların ve kollaterallerin buna sebep olduğu, aynı zamanda damar duvarının rüptüre olarak kateterin ön mediastene geçtiği sonucuna varmışlardır (13). Ülger ve ark. (14) 2,5 yaşındaki hastalarına, ilk girişimde İJV'den SVK uygulamışlar ve sıvı tedavisine başlamışlardır. Taşikardi, takipne, SpO₂'de düşme, sol hemitoraksda azalan solunum sesleri nedeniyle çekilen göğüs grafisinde hemotoraks tespit edilmiştir. Göğüs tüpü uygulaması ve sualtı direnaji sonrası tekrar sol SCV'ye MLK yerleştirilmiş, kateterden kan gelişti gözlenmiştir. Ancak çekilen grafide MLK ucunun intraplevral yerleşimli olduğu görülmüştür. Kateterden kan gelişiminin, bir önceki SVK sırasında ortaya çıkan hemotoraks nedeniyle olabileceğini bildirmişlerdir (14). Bizim olgumuzda da MLK yerleştirildikten sonra, kan aspirasyonu görülmüştür. Ancak bu kan aspirasyonu; olgumuzda başarısız birinci denemeden sonra venöz perforasyon gelişmiş olabileceğini, sonrasında da MLK'dan intraplevral aralıktaki bulunan kanın aspirasyonunu düşündürmektedir. Böylelikle bu gözlem, SVK sırasında MLK'nın yanlış yerleştirilmiş olduğunu hiç düşünmememize neden olmuştur. Çelik ve ark. (15) tarafından üçüncü denemede başarılı SVK sonrasında, sağ SCV'nin perfor edildiği, MLK'nın intratorasik boşluktan geçtikten sonra vena kava superiora girdiği tespit edilmiş ve MLK çekildikten sonra vena kava superior operasyonla onarılmıştır. Damar ponksiyonu sırasında çoklu denemelerin komplikasyonları artırabileceği tartışılmıştır.

Santral venöz kateter yerleştirmesi sonrasında hemotoraks gelişen ancak semptomu olmayan olgularda konservatif tedavi ile 4 hafta sonra hematoma rezorbe olduğu bildirilmiştir (16). Hipotansiyon, taşikardi ve hematokritin düşmesi nedeni ile santral venöz yol kullanılarak kan ve sıvı transfüzyonu yapıldığında; hematokritte yükselme olmaması, vital bulguların düzelmemesi, hatta saturasyon değerlerinde düşme gözlenmektedir (17). Olgumuzda acil şartlarda MLK takılması sırasında zorluk yaşanması ve kullanımı sırasında bir lümenin kan aspire edilmesi, ES replasmanına rağmen Hct değerinde yükselme olmaması, kristaloid ve koloid replasmanına rağmen hipotansiyon ve taşikardinin devamı nedeniyle malpozisyon şüphelenildi. Postoperatif dönemde yapılan FM'de göğsün bir tarafının daha az havalanması dikkat çekici oldu. A-P akciğer grafisi ve sonrasında çekilen BT tanı koydurucu oldu. Toraks tüpü uygulaması sonrasında vital bulgularının stabil olması,

semptom olmaması nedeniyle konservatif tedavi uygun görüldü. Son yıllarda ultrasonografi (USG) eşliğinde yapılan SVK işleminin, yanlış damar ponksiyonu ve kanülasyonda zorluk riskini azalttığı (18); SVK sırasında 3'den fazla denemenin ise komplikasyon riskini arttırdığı bildirilmiştir (19).

Sonuç

SVK tecrübeli bir el tarafından uygulanmalı, işlem sonunda MLK yerinin doğruluğu anatomik ve radyolojik olarak mutlaka kontrol edilmeli, malpozisyon durumu olması halinde düzeltilmelidir (20). Kateterden yapılan aspirasyonda kan gelmemesi veya kan dışında hava, şilöz mayi vs. gibi herhangi başka bir şey gelmesi, kanın pulsatil olmaması durumlarında kateter malpozisyonundan şüphelenilmelidir (21). Kateter uygulaması sonrası gelişen dispne, taşikardi, takipne, hipotansiyon ve desatürasyon uyarıcı olmalıdır. Bu durumda göğüs grafisi çekilmeli, eğer şüpheli durum varsa BT ve transözefajiyal ekokardiyografi (TÖE) yapılabilir. Olgumuzun acil şartlarda operasyona alınması, USG yardımı olmaması, kateter yerleşimi sırasında özensiz EKG takibi, lümenlerden bir tanesinden kan aspire edilememesi ile lokalizasyonun yanlış olabileceğinden şüphelenmememiz nedeniyle bu şekilde bir komplikasyon gelişmiştir. Amerikan

Anesteziyologlar Derneği'nin SVK uygulama kılavuzunda MLK yerleşimi sırasında USG, basınç manometrisi, santral venöz basınç dalga formu, kan gazı kontrolü, floroskopi, EKG takibi yapılması, TÖE ve göğüs grafisi çekilmesi önerilmektedir (22).

Yazarlık Katkıları

Hasta Onayı: Çalışmamıza dahil edilen tüm hastalardan bilgilendirilmiş onam formu alınmıştır. Konsept: Murat Bağcı, Hacer Yeter, Aydın Fırcioğlu, Kerem Erkalp, Ayşin Alagöl, Dizayn: Murat Bağcı, Hacer Yeter, Aydın Fırcioğlu, Kerem Erkalp, Ayşin Alagöl, Veri Toplama veya İşleme: Murat Bağcı, Hacer Yeter, Aydın Fırcioğlu, Kerem Erkalp, Ayşin Alagöl, Analiz veya Yorumlama: Murat Bağcı, Kerem Erkalp, Ayşin Alagöl, Literatür Arama: Hacer Yeter, Yazan: Murat Bağcı, Hacer Yeter, Hakem Değerlendirmesi: Editörler kurulu ve editörler kurulu dışında olan kişiler tarafından değerlendirilmiştir. Çıkar Çatışması: Yazarlar bu makale ile ilgili olarak herhangi bir çıkar çatışması bildirmemiştir. Finansal Destek: Çalışmamız için hiçbir kurum ya da kişiden finansal destek alınmamıştır.

Kaynaklar

- Ruesch S, Walder B, Tramer MR. Complications of central venous catheters: internal jugular versus subclavian access – A systematic review. *Crit Care Med* 2002;30:454-60.
- Eisen LA, Narasimhan M, Berger JS, Mayo PH, Rosen MJ, Schneider RF. Mechanical complications of central venous catheters. *J Intensive Care Med* 2006;21:40-6.
- Alemohammad M. Central venous catheter insertion problem solving using intravenous catheter: technical communication. *Tehran Univ Med J* 2013;70:724-8.
- Dariushnia SR, Wallace MJ, Siddiqi NH, Towbin RB, Wojak JC, Kundu S, et al. Cardella, Quality improvement guidelines for central venous access. *J Vasc Interv Radiol* 2010;21:976-81.
- McGee DC, Gould MK. Preventing complications of central venous catheterization. *N Engl J Med* 2003;348:1123-33.
- Duntley P, Siever J, Korwes ML, Harpel K, Heffner JE. Vascular erosion by central venous catheters. Clinical features and outcome. *Chest* 1992;101:1633-8.
- Agrawal S, Payal YS, Sharma JP. A retrospective clinical audit of 696 central venous catheterizations at a tertiary care teaching hospital in India. *J Emerg Trauma Shock* 2012;5:304-8.
- Schummer W, Schummer C, Fröber R. Internal jugular vein and anatomic relationship at the root of the neck. *Anesth Analg* 2003;96:1540; author reply 1540-1.
- Iwakura H, Hashimoto K, Nomura T, Morimoto N, Saito Y, Kosaka Y. A malpositioned CVP catheter. *Masui* 1997;46:1374-7.
- Wallenborn J, Kühnert I. Do position control methods for central venous catheters prevent complications? Hydromediastinum caused by an initially correctly placed tri-lumen subclavian catheter by using intra-atrial ECG recording—a case report. *Anaesthesiol Reanim* 2002;27:131-7.
- Morita Y, Sanuki M, Sera A, Kinoshita H. Perforation of the superior vena cava and hemothorax caused by insertion of a pulmonary artery catheter. *Masui* 2001;50:783-5.
- Kunizawa A, Fujioka M, Mink S, Keller E. Central venous catheter-induced delayed hydrothorax via progressive erosion of central venous wall. *Minerva Anestesiol* 2010;76:868-71.
- Aydın Z, Batu A, Gürsu M, Karadağ S, Tatlı E, Tayfur F ve ark. Santral Venöz Kateterizasyona Bağlı Sol Brakiosefalik Ven Perforasyonu. *Türk Nefroloji Diyaliz ve Transplantasyon Dergisi* 2010;19:130-3.
- Ülger F, Sarıhasan B, Şenel A. Repeated Hemothorax Following Ipsilateral Left Internal Jugular and Left Subclavian Venous Catheterization. *O.M.Ü. Tıp Dergisi* 2005;22:131-4.
- Çelik B, Kocamanoğlu S, Büyükkarabacak YB, Sarıhasan E. Complication of Right Subclavian Vein Catheterization: Superior Vena Cava Perforation. *GKDA Derg* 2013;19:103-5.
- Gupta P, Guleria S, Sharma S. Mediastinal Haematoma: A Rare Complication Following Insertion of Central Venous Catheter. *Indian J Chest Dis Allied Sci* 2011;53:225-8.
- Emreca B, Saçkan KG, Önem G, Saçar M. Juguler Venöz Kateter Uygulamasında Toraks Boşluğuna Yönelen Kateter ve Hemotoraks Bulgusu. *Pam Med J* 2009;2:38-40.
- Miller AH, Roth BA, Mills TJ, Woody JR, Longmoor CE, Foster B. Ultrasound guidance versus the landmark technique for the placement of central venous catheters in the emergency department. *Acad Emerg Med* 2002;9:800-5.

19. Calvache JA, Rodríguez MV, Trochez A, Klimek M, Stolker RJ, Lesaffre E. Incidence of Mechanical Complications of Central Venous Catheterization Using Landmark Technique: Do Not Try More Than 3 Times. *J Intensive Care Med* 2014;2.
20. Martínez-Flores F, Marquez-Gonzalez H, Martínez-Flores H, Rodríguez-Reyes ER, Guerrero-Almeida Mde L. The clinical tests used to determine the position of the central venous catheter. *Rev Med Inst Mex Seguro Soc* 2009;47:665-8.
21. Stephen M. Rupp MD. Central Venous Access Guideline Development and Recommendations. IARS 2011 Review Course Lectures. http://www.iars.org/assets/1/7/11_RCL_Rupp.pdf
22. American Society of Anesthesiologists Task Force on Central Venous Access, Rupp SM, Apfelbaum JL, Blitt C, Caplan RA, Connis RT, Domino KB, et al. Practice guidelines for central venous access: a report by the American Society of Anesthesiologists Task Force on Central Venous Access. *Anesthesiology* 2012;116:539-73.