



# Hareket Bozukluklarında Nükleer Tıp Yöntemleri

## Nuclear Medicine Applications in Movement Disorders

Ümit Özgür Akdemir, Lütfiye Özlem Atay

Gazi Üniversitesi Tıp Fakültesi, Nükleer Tıp Anabilim Dalı, Ankara, Türkiye

### Öz

Nükleer tıp görüntüleme yöntemleri, hareket bozukluklarının araştırılmasında ve tanısında yüksek duyarlılık hastalık belirteçleri ve klinik tanıya yardımcı araçlar olarak sıklıkla kullanılır. Hareket bozukluklarında özellikle dopaminerjik sistemin *in vivo* görüntülemesi ve beyinde hastalıklara bağlı işlevsel değişikliklerin nükleer tıp yöntemleri ile değerlendirilmesi hastalıkların erken tanısı ve ayırıcı tanılarının yapılması bakımından öncelikli incelemelerdir. Presinaptik dopaminerjik görüntüleme ile striatal dopamin rezervi değerlendirilebilir ve parkinsonizmin nörodejeneratif ve nörodejeneratif olmayan nedenlerinin ayrımı yapılabilir. Fonksiyonel beyin görüntülemesi ise parkinsonizm nedeni olan nörodejeneratif hastalıklarda özgül tutulum biçimlerinin gösterilmesi ile ayırıcı tanıya katkı yapar. Bu derlemede hareket bozukluklarında rutin olarak uygulanan nükleer tıp yöntemlerinden bahsedilmektedir.

**Anahtar Kelimeler:** Parkinson hastalığı, parkinsonvari bozukluklar, I-123 ioflupan, F-18 fluorodeoksiglukoz, PET, SPECT

### Abstract

Nuclear medicine imaging methods are commonly used as high-sensitivity markers of disease and tools for clinical practice in the evaluation and diagnosis of movement disorders. In patients with movement disorders, nuclear medicine methods with higher priority are *in vivo* imaging of the dopaminergic system and evaluation of functional changes in the brain for early and differential diagnosis of specific diseases. Presynaptic dopaminergic imaging may be useful for the assessment of striatal dopamine reserve and differential diagnosis of neurodegenerative and non-neurodegenerative etiologies of parkinsonism. Functional brain imaging may contribute to differential diagnosis of neurodegenerative diseases that cause parkinsonism by showing disease-specific pathologic findings. In this review, we aimed to summarize nuclear medicine methods that are routinely used for diagnostic evaluation of patients with movement disorders.

**Keywords:** Parkinson disease, parkinsonian disorders, I-123 ioflupane, F-18 fluorodeoxyglucose, PET, SPECT

### Giriş

Nükleer tıp görüntülemenin ilgi alanında beyindeki nörodejeneratif patolojik süreçlere bağlı olarak gelişen hipokinetik hareket bozukluğu hastalıkları yer alır. Parkinson hastalığının (PH) hipokinetik hareket bozukluğunun en sık görülen nedeni olması ve bu grupta bulunan diğer hastalıkların PH ile benzer klinik bulgular göstermesi nedeniyle bu hastalıklarda ortaya çıkan klinik tablo parkinsonizm olarak adlandırılır. Parkinsonizmde temel klinik bulgular tremor, rijidite,

bradikinezi ve postürel dengesizliktir. Bu bulgular PH dışında Parkinson artı (Parkinson plus) sendromları olarak adlandırılan multi-sistem atrofi (MSA), progresif supra-nükleer palsi (PSP), kortikobazal dejenerasyon (KBD) ve Lewy-cisimcikli demansta da (LCD) görülür (1). Özellikle hastalığın erken döneminde nörodejeneratif özellikteki bu Parkinson artı sendromları klinik olarak PH ile karışabilir (2). Bunların dışında dopaminerjik nöron kaybına neden olmayan esansiyel tremor (ET) ve diğer sekonder parkinsonizm nedenlerinin (ilaç kullanımına, serebrovasküler olaya, travmaya veya enfeksiyona

### Yazışma Adresi/Address for Correspondence

Dr. Ümit Özgür Akdemir, Gazi Üniversitesi Tıp Fakültesi, Nükleer Tıp Anabilim Dalı, Ankara, Türkiye

**Tel.:** +90 532 684 36 31 **E-posta:** uoakdemir@gazi.edu.tr

©Telif Hakkı 2016 Türkiye Nükleer Tıp Derneği / Nükleer Tıp Seminerleri, Galenos Yayınevi tarafından yayınlanmıştır.

bağlı) de PH ile klinik ayırıcı tanısının yapılması gerekir (1). Tüm bu hastalıkların prognozları ve tedavileri farklı olduğundan ayırıcı tanının doğru yapılması önemlidir (3).

Parkinsonizmde nükleer tıp yöntemleri ayırıcı tanıda klinik değerlendirmeye yardımcı tanısal araçlar olarak kullanılır. Hem tek foton emisyon tomografisi (SPECT) hem de pozitron emisyon tomografisi (PET) ile beyinde hareket bozukluğu ile ilişkili işlevsel veya moleküler değişiklikler araştırılabilir. İşlevsel çalışmalarda günümüzde yaygın olarak flor-18 florodeoksiglukoz (FDG), moleküler çalışmalarda ise beyinde dopaminerjik sisteme bağlanan özgül radyofarmasötikler tanı amacıyla kullanılmaktadır (4,5,6). Bunlara ek olarak çeşitli klinik araştırmalarda beta-amiloid ve tau gibi patolojik protein birikimlerini ve sempatetik sistemi tutulumunu gösteren nükleer tıp yöntemlerinden yararlanılmıştır (7,8,9,10,11). Özellikle beta-amiloid Alzheimer hastalığı (AH) erken tanısı için popüler bir belirteç olmakla birlikte, beta-amiloid tutulumu gösteren LCD tanısı dışında parkinsonizmde patolojik proteinlerin görüntülenmesine yönelik çalışmalar henüz rutin klinik uygulamada yer almamaktadır (12,13). Özellikle dopaminerjik sistemin görüntülenmesi, PH'inde belirtilerin henüz ortaya çıkmadığı veya belirgin olmadığı erken klinik evrelerde hastalığın patofizyolojisinde yer alan striatal dopaminerjik yolaktaki nörodejeneratif sürecin belirlenmesi bakımından önemlidir (4). Bu görüntülemeler ayrıca tedavi etkinliğinin değerlendirilmesine olanak sağlar (14,15,16). Sonuç olarak hareket bozukluklarında bugüne kadar yapılan SPECT ve PET çalışmalarının hareket bozukluklarında patofizyolojik süreçlerinin anlaşılmasına

ve tedavi uygulamalarının değerlendirilmesine önemli katkıları olmuştur (8).

## Hareket Bozukluklarında Nükleer Tıp Yöntemleri

Hareket bozukluklarında nükleer tıp yöntemleri en çok PH'nin erken tanısı ve ayırıcı tanısı için kullanılır. Dopaminerjik sistemin presinaptik hedeflerine yönelik çeşitli radyofarmasötikler ile striatal dopaminerjik nöron bütünlüğü değerlendirilebilir (Tablo 1). Presinaptik dopaminerjik görüntüleme ile nörodejeneratif parkinsonizm nedenleri (PH, MSA, PSP, KBD ve LCD) ile nörodejeneratif olmayan parkinsonizm nedenlerinin (esansiyel tremor, sekonder parkinsonizm) ayırıcı tanısı yapılabilir (4). Bu amaçla kullanılan iyot-123 (I-123) işaretli radyofarmasötikler için normal veritabanının geliştirilmiş olması rutin klinik uygulamada presinaptik dopaminerjik görüntülemenin nesnel bir tanı aracı olarak kabul edilmesini sağlamıştır (4,17,18). PH ile atipik parkinsonizm sendromları olarak da adlandırılan Parkinson artı sendromlarının ayırıcı tanısı için ek olarak postsinaptik dopaminerjik reseptör görüntülemesinden yararlanılır (5). Ancak bu incelemeler radyofarmasötik teminindeki güçlükler, yüksek maliyet problemi ve yeterli klinik deneyimin bulunmaması nedeniyle yaygın olarak kullanılmamaktadır. Bu nedenle hareket bozukluklarında ayırıcı tanı amacıyla günümüzde en yaygın olarak kullanılan nükleer tıp yöntemi beyin FDG PET görüntülemesidir. Çeşitli çalışmalarda parkinsonizme neden olan nörodejeneratif hastalıklar için özgül beyin

**Tablo 1. Hareket bozukluklarında beyin tek foton emisyon tomografisi ve pozitron emisyon tomografisi görüntülemelerinde kullanılan radyofarmasötikler**

İşlevsel/Moleküler hedefler	SPECT	PET
Presinaptik dopaminerjik nöron	I-123 β-CIT I-123 FP-CIT (ioflupane)	F-18 dopa
Postsinaptik dopaminerjik nöron	I-123 IBZM I-123 epidepride	C-11 raclopride F-18 fallypride
Beta-amiloid birikimi	-	C-11 PiB F-18 florbetaben F-18 florbetapir F-18 flutemetamol
Tau birikimi	-	C-11 PBB3 F-18 THK-5351 F-18 T807

Not: Listede yer alan radyofarmasötikler hareket bozukluklarının tanısında kullanılan çok sayıda radyofarmasötüğün sadece bir kısmını içermektedir.

F-18: Flor-18, I-123: İyot-123, C-11: Karbon-11, FDG: Florodeoksiglukoz, β-CIT: 2β-karbometoksi-3β-(4-iyodofenil) tropane, FP-CIT: N-ω-fluoropropil-2β-karbometoksi-3β-(4-iyodofenil) nortropan, IBZM: (S)-2-hidroksi-3-iyot-6-metoksi-(1-etil-2-pirolidinilmetil)-benzamid, PiB: Pittsburgh bileşeni B, PBB3: Fenil/piridinil-bütadienil-benzotiyazoller/benzotiyazol

metabolizması bulguları tanımlanmış olup (Tablo 2), beyin FDG PET bulgularının parkinsonizm ayırıcı tanısında başarılı sonuçlar verdiği gösterilmiştir (3,19,20,21,22,23,24,25,26,27,28,29,30,31,32,33,34,35,36,37,38,39,40).

### Dopaminerjik Sistemin Görüntülenmesi

PH'de beyinde substansiya nigra da yer alan dopaminerjik nöronların ilerleyici kaybı söz konusudur (1,41). Hücre gövdeleri substansiya nigra da yer alan dopaminerjik nöronların aksonları beyinde bazal gangliada sonlanır. Dolayısıyla presinaptik dopaminerjik terminali görüntülemek için kullanılan radyofarmasötiklerin bazal gangliada tutulumunda azalma olur (1,4,41). Buna karşılık PH'sinde postsinaptik dopaminerjik reseptörlerde benzer bir azalma söz konusu değildir. Tersine PH'sinde postsinaptik D2-dopamin reseptörlerinde sinaptik dopamin düzeyinin azalmasına bağlı bir artış olur (1,41).

Nükleer tıp yöntemlerinin parkinsonizm hastalarında endikasyonu, striatal dopamin eksikliğinin belirlenmesi ile erken dönemde dopamin replasman tedavisinin verilmesini veya dopaminerjik sistem bütünlüğünün gösterilmesi ile gereksiz dopamin replasman tedavisinden kaçınılmasını sağlamaktır (4). Avrupa Nükleer Tıp Derneği tarafından yayınlanan yönergelerde presinaptik dopamin taşıyıcısına (DAT) yönelik SPECT görüntülemenin striatal dopaminerjik işlev bozukluğunun belirlenmesi ve LCD ayırıcı tanısı için kullanılması, striatal postsinaptik

D2 reseptör görüntülemesinin de PH ile MSA ve PSP ayırımının yapılması için kullanılması önerilmektedir (4,5). Nöroloji dernekleri ise yönergelerinde nörodejeneratif parkinsonizm ile esansiyel tremor ayırıcı tanısında DAT SPECT görüntülemenin kullanılmasını, ayrıca PH ile atipik parkinsonizm sendromlarının ayırıcı tanısı amacıyla I-123 metaiyodobenzilguanidin SPECT görüntülemenin kullanılmasını önermektedir (42). Bazal gangliada presinaptik dopaminerjik tutulumda azalma olması LCD için bir tanı kriteri olarak yer almaktadır (43).

### Presinaptik Dopaminerjik Görüntüleme

Presinaptik görüntüleme için kullanılan SPECT ve PET radyofarmasötikleri hedef olarak aromatik amino asit dekarboksilaz enzimine, veziküler monoamin taşıyıcısına veya DAT'a bağlanır (1,4). Bu üç grup radyofarmasötüğün farmakokinetik özellikleri farklı olmakla birlikte tümü için görüntüleme bulguları benzerdir. Tanısal görüntülemede hangisinin tercih edileceği temin edilebilirlik ve sayısal değerlendirmenin yapılabilirliği ile ilişkilidir. Sayısal değerlendirme için otomatikleştirilmiş bir analiz yazılımına ve bu yazılım ile kullanılan, yaş bakımından hasta ile uyumlu sağlıklı gönüllülerden aynı yöntemle elde edilmiş bir normal veritabanına ihtiyaç vardır. Bu bakımdan I-123 ioflupane (DaTScan™) ile yakın zamanda Avrupa'da, merkezimizin de dahil olduğu, çok merkezli bir çalışma yürütülerek sağlıklı bireylere ait bir normal veritabanı oluşturulmuştur

**Tablo 2. Hareket bozukluklarının ayırıcı tanısına yardımcı nükleer tıp beyin görüntülemesi bulguları.**

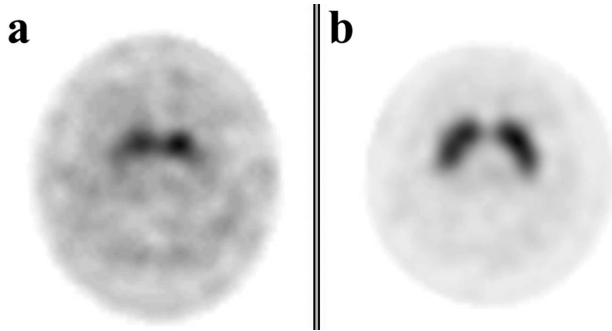
Hastalık	Presinaptik dopaminerjik görüntüleme	Postsinaptik dopaminerjik görüntüleme	Patolojik protein birikimi	Belirleyici FDG PET bulguları
PH	↓	N/↑	α-synuclein	Premotor, suplementer motor ve parietal kortikal bölgelerde hipometabolizma; dorsolateral putamende belirgin olmak üzere bilateral bazal gangliada ve serebellumda hipermetabolizma
MSA	↓	↓	α-synuclein	Bilateral putamende, serebellumda ve beyin sapında hipometabolizma
PSP	↓	↓	Tau	Bilateral medial ve ventrolateral prefrontal kortekste, kaudat çekirdekte, talamik çekirdekte ve beyin sapında hipometabolizma
KBD	↓	N/↓	Tau	En çok etkilenen tarafın karşı tarafındaki kortekste parietal lobda, orta frontal ve singulat girusta hipometabolizma; asimetric kaudat ve talamik çekirdek hipometabolizması
LCD	↓	N/↑	beta-amiloid	Bilateral parietotemporal ve oksipital kortikal bölgelerde hipometabolizma

Not: Parkinson hastalığı ve multi-sistem atrofi için tanımlanan patolojik α-synuclein protein birikimlerini görüntülemek için henüz ideal özellikte bir pozitron emisyon tomografisi radyofarmasötüğü bulunmamaktadır. Bu konuda araştırmalar devam etmektedir (13)

PH: Parkinson hastalığı, PET: Pozitron emisyon tomografisi, FDG: Florodeoksiglukoz, MSA: Multi-sistem atrofi, PSP: Progresif supra-nükleer palsi, KBD: Kortikobazal dejenerasyon, LCD: Lewy-cisimcikli demans, ↓: Radyofarmasötik tutulumu azalmış, N/↑: Radyofarmasötik tutulumu normal veya artmış, N/↓: Radyofarmasötik tutulumu normal veya azalmış

(17,44). Bu radyofarmasötik ülkemizde de lisanslanmış olup, rutin klinik uygulamada Sağlık Bakanlığı izni alınarak kullanılabilir. Merkezimizde 2014 yılından beri DaTScan ile beyin SPECT görüntülemesi yapılmaktadır (Şekil 1). Bu işlem 5 mCi I-123 ioflupane intravenöz enjeksiyonundan 3-6 saat sonra beyin SPECT görüntülemesi biçiminde yapılır. İşlem öncesinde hastanın kullandığı ve görüntülemeyi etkileyebilecek ilaçlarına ara vermesi ve tiroit blokajı için Lugol solüsyonu kullanması gerekir. Kaydedilen görüntüler rekonstrüksiyon sonrasında görsel ve sayısal olarak değerlendirilir. Beyinde striatal DAT ekspresyonunda yaşa bağlı değişiklikler olması nedeniyle bir normal veritabanı kullanılarak yapılan sayısal analiz görsel bulguların desteklenmesi bakımından önemlidir.

Presinaptik dopaminerjik görüntüleme ile striatal dopaminerjik işlev bozukluğunun klinik bulgulardan önce nörodejeneratif hastalığın erken döneminde belirlenmesi olanaklıdır. Genetik risk faktörü taşıyan asemptomatik kişilerde -PH tanılı hastaların ikiz kardeşlerinde ve mutasyon taşıyıcılarında- yürütülen çalışmalar presinaptik dopaminerjik görüntülemeye saptanan anormal bulgularının henüz hastalık belirtilerinin ortaya çıkmadığı erken dönemlerde de var olduğunu işaret etmektedir (41). Klinik belirti ve bulgular ise



**Şekil 1.** Parkinson hastalığı ön tanısı ile presinaptik dopaminerjik bütünlüğü değerlendirmek ve ayırıcı tanı için I-123 ioflupane (DaTScan™) SPECT incelemesi yapılan 53 yaşındaki hastanın bilateral putamen ve kaudat çekirdeklerinde tutulum normale oranla azalmıştır (a). Bu tutulum normal bir gönüllüde yapılan aynı inceleme (b) ile görsel olarak karşılaştırıldığında bazal gangliada aktivite tutulumunun beyinde diğer bölgelere göre azaldığı dikkati çekmektedir. Sayısal olarak değerlendirme yapıldığında (63) hastanın bazal gangliada normalize aktivite tutulumu değerlerinin kendi yaş grubunun ortalama değerlerinden iki standart sapmadan daha fazla azaldığı, putamende sayısal değerlerde belirgin asimetri izlenmezken kaudat çekirdek aktivitesinin %14 asimetri değeri ile sağda daha düşük olduğu saptanmıştır. Bulgular dopaminerjik sistemde ileri derecede nöronal yıkım olduğunu göstermektedir

ancak striatal dopamin düzeyleri yaklaşık %50 oranında azaldığında ortaya çıkar (41). PH'inde presinaptik dopaminerjik kayıp genellikle posterior putamende ve asimetrik olarak başlar, hastalığın ilerlemesi ile bu azalma anterior putamene ve kaudat çekirdeğe uzanır ve bilateral görünüm kazanır (41). Presinaptik dopaminerjik görüntüleme bulgularının derecesi PH'nin klinik evresi ilişkisi gösterir (45).

Presinaptik görüntüleme sayesinde nörodejeneratif parkinsonizm sendromları ile ET ve sekonder parkinsonizm nedenleri arasında ayırıcı tanılar yapılabilir (4). PH tanısında presinaptik dopaminerjik görüntülemenin tanısal doğruluğu yüksektir. Parkinsonizm tanılı 248 hasta içeren bir prospektif çalışmada klinik izlem sonuçlarına göre SPECT ile DAT görüntüleme bulgularının %80 duyarlılık ve %95 özgüllük ile PH ile ET ayırımını yaptığı; PH ile vasküler ve ilaca bağlı parkinsonizm ayırıcı tanısında ise %80 duyarlılık ve %100 özgüllük gösterdiği bildirilmiştir (46). Presinaptik dopaminerjik görüntülemenin kullanıldığı bir diğer alan da LCD ve AH ayırıcı tanısıdır. Post-mortem doğrulamanın da yapıldığı bir çalışmada SPECT ile DAT görüntülemesinin LCD tanısında %88 duyarlılığa ve %100 özgüllüğe sahip olduğu bildirilmiştir (47).

### Postsinaptik Dopaminerjik Görüntüleme

Postsinaptik dopaminerjik görüntülemeye radyofarmasötikler bazal gangliada dopaminerjik sinapta postsinaptik hücrede yer alan D2 reseptörlerine bağlanır. Bu incelemenin en sık kullanıldığı endikasyon PH ile MSA ve PSP ayırımının yapılmasıdır (5). Daha az sıklıkla D2 reseptörlerinin görüntülenmesinden nöroleptiklerin D2 reseptör blokaj derecesinin belirlenmesinde, Huntington hastalığında, Wilson hastalığında ve hipofiz adenomunda tıbbi tedavi yaklaşımının belirlenmesinde yararlanır (5).

Atipik parkinsonizm sendromlarında PH'de olduğu gibi presinaptik dopaminerjik tutulum olması nedeniyle sadece presinaptik görüntüleme kullanılarak ayırıcı tanı yapılamamaktadır. PH'de postsinaptik dopaminerjik görüntülemeye bazal gangliada normal veya artmış radyofarmasötik tutulumu izlenirken, MSA ve PSP gibi diğer parkinsonizm sendromlarında bu tutulum azalmıştır. Dolayısıyla postsinaptik dopaminerjik görüntülemeye sayesinde PH ile diğer parkinsonizm sendromlarının ayırımı yüksek tanısal doğruluk ile yapılabilir (48). Dopaminerjik sistem üzerinde etkili ilaçların doz ile ilişkili olarak reseptörlere bağlanmasının ve amfetaminin endojen sinaptik dopamin

düzeylerine etkisinin postsinaptik görüntüleme ile değerlendirilebilmesi, nörolojik hastalıkların yanında birçok psikiyatrik hastalık için bu yöntemin önemli bir tanı aracı olarak kullanılmasını sağlamıştır (5).

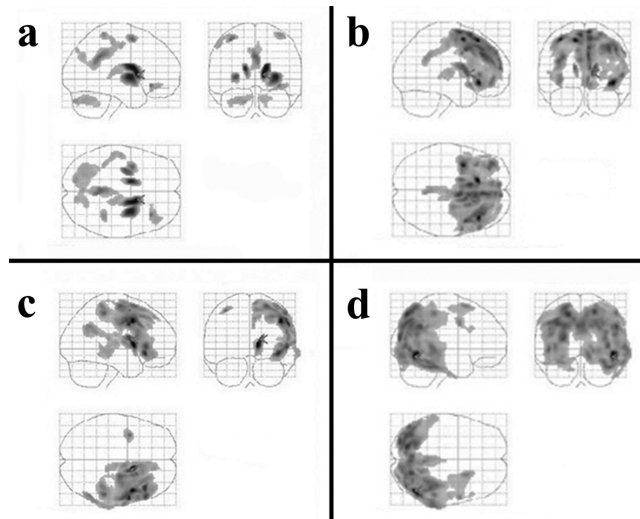
### Beyin Fluorodeoksiglukoz Pozitron Emisyon Tomografisi Bulguları

Beyin FDG PET görüntüleme PH ile Parkinson artı sendromlarının ayırıcı tanısı için kullanılır (6). Bu hastalıklar için farklı metabolik anormallikler (Tablo 2, Şekil 2) tanımlanmış olup kortikal tutulum farklılıkları yanında özellikle subkortikal çekirdeklerde ve serebellumda izlenen bulgular ayırıcı tanıya katkı yapmakta, kortikal tutulum yaygınlığı ve bazal ganglia tutulumu hastalığın klinik derecesi ile ilişki göstermektedir (39). Örnek olarak; PH'de beyin FDG PET görüntülemesinde premotor, suplementer motor ve parietal kortikal bölgelerde metabolizma normale oranla azalmış; pallidotalamik ve pontoserebellar bölgelerde ise artmış olarak izlenir (3,19,33). Buna karşılık, MSA'da bazal gangliada ve serebellumda hipometabolizma izlenir ve bu tutulum farklılığı sayesinde MSA ile PH'nin ayırıcı tanısı yapılabilir (1,21,35,39,41). Beyin FDG PET görüntüleme bulgularına dayanan tanısal sınıflandırma kesin klinik tanı ile %90 oranında örtüşmekte ve nörodejeneratif parkinsonizm nedenleri (PH, MSA, PSP ve LCD) %90 oranında ayırt edilebilmektedir (21,22,35,40). Parkinsonizm sendromlarında beyin FDG PET görüntüleme saptanan anormal bulguların yaygınlığı ve derecesi klinik bulgular ile genellikle korelasyon gösterir (1,3,19,23,24,30,34,35,39,49,50,51,52). PH için klinik belirtiler ile ilişkili özgül metabolik tutulum biçimleri bulunur: Örneğin; tremor ile ilişkili serebellotalamo-kortikal yolların etkilendiği (23,31,53); motor belirtiler ile ilişkili olarak putamen ve premotor korteksi içine alan (19,50,52,53); bilişsel bozukluklar ile ilişkili olarak da frontal ve parietal asosiyasyon alanlarında hipometabolizma ve serebellumda hipermetabolizma ile karakterize özgül metabolik ağ yapıları tanımlanmıştır (53,54).

Parkinsonizme neden olan Parkinson artı sendromlarının başında MSA gelir. MSA kliniğinde parkinsonizm bulgularına ek olarak serebellar ataksi, üriner disfonksiyon ve ortostatik hipotansiyon gibi belirgin otonomik disfonksiyon bulguları vardır (55). MSA hastalarında putamende ve serebellumda metabolizma düşük düzeydedir (3,20,21,25,28,37,39). Ayrıca MSA'da en sık olarak parietal ve temporal bölgelerde olmak üzere yaygın kortikal hipometabolizma bulguları

izlenir (20,26,28,39). Serebellumda hipometabolizma olması parkinsonizm ayırıcı tanısında yer alan diğer nörodejeneratif hastalıklarda gözlenmemesi nedeniyle MSA'nın ayırıcı tanısına yardımcı özgül bir bulgudur (39). Benzer biçimde MSA'da bazal gangliada tutulumun bilateral olması, asimetric bazal ganglia tutulumu gözlenen KBD ile ayırıcı tanı bakımından yardımcı bir özelliktir (39,40).

Diğer bir Parkinson artı sendromu olan PSP beyinde klinik olarak parkinsonizm ve demans bulgularının



**Şekil 2.** Parkinson artı sendromlarında beyin fluorodeoksiglukoz (FDG) pozitron emisyon tomografisi (PET) görüntülemesinde metabolik tutulum biçimleri. Parkinsonizm ayırıcı tanısı ile beyin FDG PET incelemesi yapılan ve klinik olarak takip sonucunda tanısı kesinleştirilen örnek hastalara ait görüntüler izlenmektedir. Üç farklı ortogonal projeksiyonda temsil edilen bu görüntülerde beyin FDG PET verisinin istatistiksel parametrik haritalama ile yapılan sayısal analizi sonucunda anlamlı derecede hipometabolik olan alanlar siyah olarak gösterilmektedir. Her bir grupta sadece bir hastanın verisi normal beyin FDG PET veritabanı ile karşılaştırılmış olsa da elde edilen sonuçlar belirtilen hastalıklar için literatürde tanımlanan metabolik tutulum biçimlerine uymaktadır (Tablo 2). (a) Multi-sistem atrofi (MSA) tanılı hastanın beyin FDG PET görüntüsünde bilateral bazal gangliada ve serebellar hemisferlerde hipometabolizma izlenmektedir. (b) Progresif supra-nükleer palsi tanılı hastada sağda daha belirgin olmak üzere bilateral medial prefrontal ve ventrolateral prefrontal kortekste, kaudat ve talamik çekirdeklerde hipometabolizma bulgusu izlenmektedir. (c) Kortikobazal dejenerasyon tanılı hastanın beyin FDG PET görüntüsünde sağda parietal ve orta frontal kortikal bölgelerde, sağ kaudat ve talamik çekirdeklerde asimetric tarzda hipometabolizma bulgusu izlenmektedir. (d) Lewy-cisimcikli demans tanılı hastanın beyin FDG PET görüntüsünde sağda daha belirgin olarak, oksipital loba uzanan temporoparietal kortikal hipometabolizma bulgusu izlenmektedir



olduğu nörodejeneratif bir hastalıktır (56). Hastalarda göz hareketlerinde bozukluk, psödobulbar palsi ve aksiyal distoni bulguları vardır (56). Patolojik olarak en çok etkilenen bölgeler beyin sapı ve bazal ganglia olmakla birlikte, PSP hastalarında beyin FDG PET görüntüleme medial prefrontal ve ventrolateral prefrontal kortekste, kaudat çekirdekte, talamik çekirdekte ve beyin sapında hipometabolizma gözlenir (3,26,35,36,37,39,56,57). KBD ise tipik olarak asimetrik başlangıçlı, nadir görülen nörodejeneratif bir hastalık olup, hastalarda klinik olarak akineto-rijid sendrom, distoni, miyoklonus, apraksi, kortikal duyu kaybı ve yabancı el sendromu gibi bulgular vardır (56). KBD hastalarında vücudun en çok etkilenen tarafının karşı tarafındaki serebral hemisferde daha belirgin olmak üzere asimetrik bilateral kaudat ve talamik çekirdek tutulumu; parietal lobda, orta frontal ve singulat girusta kortikal hipometabolizma bulguları izlenir (3,21,37,39,40). Ancak her ikisi de beyinde anormal tau (4R-taupati) birikimleri ile karakterize olan PSP ve KBD, metabolik tutulum biçimi bakımından da benzerlik gösterebilir (58). Bu durumda metabolik tutulum bakımından hemisferik asimetrinin sayısal olarak gösterilmesi PSP ve KBD hastalarının ayırıcı tanısını iyileştirmektedir (40,58).

Parkinsonizm ve demans bulgularının birlikte gözleendiği LCD, AH'den sonra demansın ikinci en sık nörodejeneratif nedenidir (56). LCD ile AH'nin ayırıcı tanısında beyin FDG PET görüntüleme bulgularından yararlanılabilir (56,59,60,61,62). LCD'da AH'nda gözlenen temporoparietal hipometabolizmaya ek olarak oksipital de hipometabolizma bulgusu olması (56,59,62) ve posterior singulat korteks metabolizmasının kuneus ile prekuneus metabolizmasına göre daha çok korunmuş olmasından kaynaklanan "singulat adası bulgusu" LCD'nin AH'sinden ayırt edilmesini sağlayan özelliklerdir (62). Beyin FDG PET görüntüleme ile AH ve LCD ayırıcı tanısının %90'nın üzerinde tanısal doğruluk ile yapılabileceği bildirilmiştir (59,62).

## Sonuç

Hareket bozukluğu kliniğinde nükleer tıp yöntemleri hipokinetik özellikteki PH'nin erken tanısında ve parkinsonizm hastalarının ayırıcı tanısında klinik tanıya yardımcı olur. Bu amaçla yaygın olarak kullanılan yöntemler dopaminerjik sistemin ve beyin metabolizmasının görüntülenmesini sağlayan nükleer tıp çalışmalarıdır. Bunlara ek olarak yakın gelecekte beta-amiloid, tau ve  $\alpha$ -synuclein gibi patolojik protein birikimlerinin gösterilmesinin klinik uygulamaya girmesi

beklenebilir. Parkinsonizme neden olan hastalıkların prognoz ve tedavi bakımından farklılıklar göstermesi nedeniyle yüksek duyarlılığa sahip nükleer tıp yöntemlerinin özellikle hastalığın erken dönemlerinde ve atipik bulgular nedeniyle klinik tanı zorluğu olan hastalarda kullanılması önerilir. Tanısal nükleer tıp görüntülemelerinden en iyi tanısal sonucun alınabilmesi için bulguları okuyan hekimin deneyimine ek olarak, beyindeki işlevsel ve moleküler anormallikleri nesnel bir biçimde ortaya koyan sayısal analiz yöntemlerinden yararlanmak gerekir.

**Çıkar Çatışması:** Yazarlar tarafından çıkar çatışması bildirilmemiştir.

**Finansal Destek:** Yazarlar tarafından finansal destek almadıkları bildirilmiştir.

## Kaynaklar

1. Piccini P, Whone A. Functional brain imaging in the differential diagnosis of Parkinson's disease. *Lancet Neurol* 2004;3:284-290.
2. Hughes AJ, Daniel SE, Ben-Shlomo Y, Lees AJ. The accuracy of diagnosis of parkinsonian syndromes in a specialist movement disorder service. *Brain* 2002;125:861-870.
3. Zhao P, Zhang B, Gao S. 18F-FDG PET study on the idiopathic Parkinson's disease from several parkinsonian-plus syndromes. *Parkinsonism Relat Disord* 2012;18 Suppl 1:S60-62.
4. Darcourt J, Booij J, Tatsch K, et al. EANM procedure guidelines for brain neurotransmission SPECT using (123)I-labelled dopamine transporter ligands, version 2. *Eur J Nucl Med Mol Imaging* 2010;37:443-450.
5. Van Laere K, Varrone A, Booij J, et al. EANM procedure guidelines for brain neurotransmission SPECT/PET using dopamine D2 receptor ligands, version 2. *Eur J Nucl Med Mol Imaging* 2010;37:434-442.
6. Varrone A, Asenbaum S, Vander Borght T, et al ; European Association of Nuclear Medicine Neuroimaging Committee. EANM procedure guidelines for PET brain imaging using [18F] FDG, version 2. *Eur J Nucl Med Mol Imaging* 2009;36:2103-2110.
7. Kikuchi A, Okamura N, Hasegawa T, et al. In vivo visualization of tau deposits in corticobasal syndrome by 18F-THK5351 PET. *Neurology* 2016;87:2309-2316.
8. Niccolini F, Politis M. A systematic review of lessons learned from PET molecular imaging research in atypical parkinsonism. *Eur J Nucl Med Mol Imaging* 2016;43:2244-2254.
9. Akhtar RS, Xie SX, Brennan L, et al. Amyloid-Beta Positron Emission Tomography Imaging of Alzheimer's Pathology in Parkinson's Disease Dementia. *Mov Disord Clin Pract* 2016;3:367-375.

10. Orimo S, Suzuki M, Inaba A, Mizusawa H. 123I-MIBG myocardial scintigraphy for differentiating Parkinson's disease from other neurodegenerative parkinsonism: a systematic review and meta-analysis. *Parkinsonism Relat Disord* 2012;18:494-500.
11. Villemagne VL, Fodero-Tavoletti MT, Masters CL, Rowe CC. Tau imaging: early progress and future directions. *Lancet Neurol* 2015;14:114-124.
12. Jovalekic A, Bullich S, Catafau A, de Santi S. Advances in Abeta plaque detection and the value of knowing: overcoming challenges to improving patient outcomes in Alzheimer's disease. *Neurodegener Dis Manag* 2016;6:491-497.
13. Shah M, Seibyl J, Cartier A, Bhatt R, Catafau AM. Molecular imaging insights into neurodegeneration: focus on alpha-synuclein radiotracers. *J Nucl Med*. 2014;55:1397-1400.
14. Parkinson Study G. Dopamine transporter brain imaging to assess the effects of pramipexole vs levodopa on Parkinson disease progression. *JAMA* 2002;287:1653-1661.
15. Cilia R, Marotta G, Landi A, et al. Clinical and cerebral activity changes induced by subthalamic nucleus stimulation in advanced Parkinson's disease: a prospective case-control study. *Clin Neurol Neurosurg* 2009;111:140-146.
16. Akdemir UO, Atay L.O. Sintigrafi-SPECT-SPECT/BT ile Tedaviye yanıtın değerlendirilmesi: Nörodejeneratif Hastalıklar ve Epilepsi. *Türkiye Klinikleri J Nucl Med-Special Topics* 2016;2:7.
17. Varrone A, Dickson JC, Tossici-Bolt L, et al. European multicentre database of healthy controls for [123I]FP-CIT SPECT (ENC-DAT): age-related effects, gender differences and evaluation of different methods of analysis. *Eur J Nucl Med Mol Imaging* 2013;40:213-227.
18. Tolosa E, Borghet TV, Moreno E, Da TCUPSSG. Accuracy of DaTSCAN (123I-IOflupane) SPECT in diagnosis of patients with clinically uncertain parkinsonism: 2-year follow-up of an open-label study. *Mov Disord* 2007;22:2346-2351.
19. Berti V, Polito C, Ramat S, et al. Brain metabolic correlates of dopaminergic degeneration in de novo idiopathic Parkinson's disease. *Eur J Nucl Med Mol Imaging* 2010;37:537-544.
20. Claassen DO, Lowe VJ, Peller PJ, Petersen RC, Josephs KA. Amyloid and glucose imaging in dementia with Lewy bodies and multiple systems atrophy. *Parkinsonism Relat Disord* 2011;17:160-165.
21. Eckert T, Barnes A, Dhawan V, et al. FDG PET in the differential diagnosis of parkinsonian disorders. *Neuroimage* 2005;26:912-921.
22. Eckert T, Tang C, Ma Y, et al. Abnormal metabolic networks in atypical parkinsonism. *Mov Disord* 2008;23:727-733.
23. Eidelberg D. Metabolic brain networks in neurodegenerative disorders: a functional imaging approach. *Trends Neurosci* 2009;32:548-557.
24. Juh R, Kim J, Moon D, Choe B, Suh T. Different metabolic patterns analysis of Parkinsonism on the 18F-FDG PET. *Eur J Radiol* 2004;51:223-233.
25. Juh R, Pae CU, Lee CU, et al. Voxel based comparison of glucose metabolism in the differential diagnosis of the multiple system atrophy using statistical parametric mapping. *Neurosci Res* 2005;52:211-219.
26. Klein RC, de Jong BM, de Vries JJ, Leenders KL. Direct comparison between regional cerebral metabolism in progressive supranuclear palsy and Parkinson's disease. *Mov Disord* 2005;20:1021-1030.
27. Kwon KY, Choi CG, Kim JS, Lee MC, Chung SJ. Comparison of brain MRI and 18F-FDG PET in the differential diagnosis of multiple system atrophy from Parkinson's disease. *Mov Disord* 2007;22:2352-2358.
28. Kwon KY, Choi CG, Kim JS, Lee MC, Chung SJ. Diagnostic value of brain MRI and 18F-FDG PET in the differentiation of Parkinsonian-type multiple system atrophy from Parkinson's disease. *Eur J Neurol* 2008;15:1043-1049.
29. Lee PH, An YS, Yong SW, Yoon SN. Cortical metabolic changes in the cerebellar variant of multiple system atrophy: a voxel-based FDG-PET study in 41 patients. *Neuroimage* 2008;40:796-801.
30. Lyoo CH, Jeong Y, Ryu YH, et al. Effects of disease duration on the clinical features and brain glucose metabolism in patients with mixed type multiple system atrophy. *Brain* 2008;131:438-446.
31. Mure H, Hirano S, Tang CC, et al. Parkinson's disease tremor-related metabolic network: characterization, progression, and treatment effects. *Neuroimage* 2011;54:1244-1253.
32. Poston KL, Tang CC, Eckert T, et al. Network correlates of disease severity in multiple system atrophy. *Neurology* 2012;78:1237-1244.
33. Spetsieris PG, Ma Y, Dhawan V, Eidelberg D. Differential diagnosis of parkinsonian syndromes using PCA-based functional imaging features. *Neuroimage* 2009;45:1241-1252.
34. Tang CC, Poston KL, Dhawan V, Eidelberg D. Abnormalities in metabolic network activity precede the onset of motor symptoms in Parkinson's disease. *J Neurosci* 2010;30:1049-1056.
35. Tang CC, Poston KL, Eckert T, et al. Differential diagnosis of parkinsonism: a metabolic imaging study using pattern analysis. *Lancet Neurol* 2010;9:149-158.
36. Tatsch K. Positron emission tomography in diagnosis and differential diagnosis of Parkinson's disease. *Neurodegener Dis* 2010;7:330-340.
37. Teune LK, Bartels AL, de Jong BM, et al. Typical cerebral metabolic patterns in neurodegenerative brain diseases. *Mov Disord* 2010;25:2395-2404.
38. Teune LK, Renken RJ, Mudali D, et al. Validation of parkinsonian disease-related metabolic brain patterns. *Mov Disord* 2013;28:547-551.
39. Akdemir UO, Tokcaer AB, Karakas A, Kapucu LO. Brain 18F-FDG PET imaging in the differential diagnosis of parkinsonism. *Clin Nucl Med* 2014;39:e220-226.

40. Niethammer M, Tang CC, Feigin A, et al. A disease-specific metabolic brain network associated with corticobasal degeneration. *Brain* 2014;137:3036-3046.
41. Brooks DJ. Imaging approaches to Parkinson disease. *J Nucl Med* 2010;51:596-609.
42. Berardelli A, Wenning GK, Antonini A, et al. EFNS/MDS-ES/ENS [corrected] recommendations for the diagnosis of Parkinson's disease. *Eur J Neurol* 2013;20:16-34.
43. McKeith IG, Dickson DW, Lowe J, et al. Diagnosis and management of dementia with Lewy bodies: third report of the DLB Consortium. *Neurology* 2005;65:1863-1872.
44. Dickson JC, Tossici-Bolt L, Sera T, et al. Proposal for the standardisation of multi-centre trials in nuclear medicine imaging: prerequisites for a European 123I-FP-CIT SPECT database. *Eur J Nucl Med Mol Imaging* 2012;39:188-197.
45. Niethammer M, Tang CC, Ma Y, et al. Parkinson's disease cognitive network correlates with caudate dopamine. *Neuroimage* 2013;78:204-209.
46. Vlaar AM, de Nijs T, Kessels AG, et al. Diagnostic value of 123I-ioflupane and 123I-iodobenzamide SPECT scans in 248 patients with parkinsonian syndromes. *Eur Neurol* 2008;59:258-266.
47. Walker Z, Jaros E, Walker RW, et al. Dementia with Lewy bodies: a comparison of clinical diagnosis, FP-CIT single photon emission computed tomography imaging and autopsy. *J Neurol Neurosurg Psychiatry* 2007;78:1176-1181.
48. Van Laere K, Clerinx K, D'Hondt E, de Groot T, Vandenberghe W. Combined striatal binding and cerebral influx analysis of dynamic 11C-raclopride PET improves early differentiation between multiple-system atrophy and Parkinson disease. *J Nucl Med* 2010;51:588-595.
49. Brooks DJ. Imaging end points for monitoring neuroprotection in Parkinson's disease. *Ann Neurol* 2003;53 Suppl 3:S110-8; discussion S118-9.
50. Nagano-Saito A, Kato T, Arahata Y, et al. Cognitive- and motor-related regions in Parkinson's disease: FDOPA and FDG PET studies. *Neuroimage* 2004;22:553-561.
51. Wu P, Wang J, Peng S, et al. Metabolic brain network in the Chinese patients with Parkinson's disease based on 18F-FDG PET imaging. *Parkinsonism Relat Disord* 2013;19:622-627.
52. Huang C, Ravdin LD, Nirenberg MJ, et al. Neuroimaging markers of motor and nonmotor features of Parkinson's disease: an 18f fluorodeoxyglucose positron emission computed tomography study. *Dement Geriatr Cogn Disord* 2013;35:183-196.
53. Poston KL, Eidelberg D. Functional brain networks and abnormal connectivity in the movement disorders. *Neuroimage* 2012;62:2261-2270.
54. Huang C, Mattis P, Tang C, et al. Metabolic brain networks associated with cognitive function in Parkinson's disease. *Neuroimage* 2007;34:714-723.
55. Stefanova N, Bucke P, Duerr S, Wenning GK. Multiple system atrophy: an update. *Lancet Neurol* 2009;8:1172-1178.
56. Ishii K. PET approaches for diagnosis of dementia. *AJNR Am J Neuroradiol* 2014;35:2030-2038.
57. Antonini A, Kazumata K, Feigin A, et al. Differential diagnosis of parkinsonism with [18F]fluorodeoxyglucose and PET. *Mov Disord* 1998;13:268-274.
58. Zalewski N, Botha H, Whitwell JL, et al. FDG-PET in pathologically confirmed spontaneous 4R-tauopathy variants. *J Neurol* 2014;261:710-716.
59. Mosconi L, Tsui WH, Herholz K, et al. Multicenter standardized 18F-FDG PET diagnosis of mild cognitive impairment, Alzheimer's disease, and other dementias. *J Nucl Med* 2008;49:390-398.
60. Bloudek LM, Spackman DE, Blankenburg M, Sullivan SD. Review and meta-analysis of biomarkers and diagnostic imaging in Alzheimer's disease. *J Alzheimers Dis* 2011;26:627-645.
61. Lim SM, Katsifis A, Villemagne VL, et al. The 18F-FDG PET cingulate island sign and comparison to 123I-beta-CIT SPECT for diagnosis of dementia with Lewy bodies. *J Nucl Med* 2009;50:1638-1645.
62. Graff-Radford J, Murray ME, Lowe VJ, et al. Dementia with Lewy bodies: basis of cingulate island sign. *Neurology* 2014;83:801-809.
63. Calvini P, Rodriguez G, Inguglia F, et al. The basal ganglia matching tools package for striatal uptake semi-quantification: description and validation. *Eur J Nucl Med Mol Imaging* 2007;34:1240-1253.