



Özlem Erçen Diken,  
Mesut Arslan

## Anafilaksi Sırasındaki Kusma Sonrası Gastrik İçeriğin Aspirasyonuna Bağlı Kimyasal Pnömonit

### Chemical Pneumonitis Due to the Aspiration of Gastric Content Following Anaphylaxis-Related Vomiting

Geliş Tarihi/Received : 19.08.2015  
Kabul Tarihi/Accepted : 15.12.2015

©Telif Hakkı 2017 Türk Yoğun Bakım Derneği  
Türk Yoğun Bakım Derneği Dergisi, Galenos Yayınevi  
tarafından basılmıştır.

Özlem Erçen Diken  
Hitit Üniversitesi Tıp Fakültesi, Göğüs Hastalıkları  
Anabilim Dalı, Çorum, Türkiye

Mesut Arslan  
Çorum Bölge Göğüs Hastalıkları Hastanesi, Göğüs  
Hastalıkları Kliniği, Çorum, Türkiye

Özlem Erçen Diken (✉),  
Hitit Üniversitesi Tıp Fakültesi, Göğüs Hastalıkları  
Anabilim Dalı, Çorum, Türkiye

E-posta : oercen@hotmail.com

Tel. : +90 364 223 03 00

ORCID ID: orcid.org/0000-0001-8388-9500

**ÖZ** Anafilaksi sırasında görülebilen kusma sırasında gastrik içeriğin aspirasyonu ile kimyasal pnömonit gelişebilmektedir. Majör bir aspirasyon olduysa solunum yetmezliğine kadar giden bulgular görülür. Kısa zamanda solunum yetmezliği gelişimi ve kısa zamanda klinik ve radyolojik iyileşme gibi, kimyasal pnömoniti aspirasyon pnömonisinden ayıran bazı farklılıklar mevcuttur. Olgumuzu, anafilaksi sırasında kusma sonrası gastrik içerik aspirasyonu ve buna bağlı gelişen kimyasal pnömonit tablosu görülen bir olgu olarak, nadir ve önemli bir durum olması nedeni ile sunuyoruz. Yirmi altı yaşında kadın hastada, sultamisilin ve metamizol tedavisinden sonra anafilaktik reaksiyon gelişmişti. Bu sırada kusma görülen olguda gastrik içerik aspirasyonu gelişmişti. Nefes darlığı ve satürasyon düşüklüğü ile acilimize başvurdu. Olgu acilde görüldüğünde siyanotik, terli, dispneik ve takipneikti. Solunum desteği ihtiyacı olabileceği nedeni ile yoğun bakıma alındı. Akciğer grafisinde sağda belirgin olmak üzere bilateral bazalarda infiltrasyon mevcuttu. Oksijen tedavisi, solunum egzersizi, ekspektoran tedavi, postüral drenaj ile takip edilen olguda, periferik oksijen satürasyonu %90'ın üzerine çıktı. Kısa sürede düzelme nedeniyle ileri invazif işleme (bronkoskopi vb.) gerek duyulmadı. Radyolojik olarak birinci günde iyi yanıt alındı. Anafilaksi sırasında kusma görülebileceği akılda tutulmalı ve bu sırada gastrik içerik aspirasyonundan koruyucu önlemler alınmalıdır. Gastrik içerik aspirasyonunun solunum yetmezliğine kadar gidebilecek ciddi seyirli olabileceği unutulmamalı, olgular yakın takip edilmelidir. Klinik, tedavi ve komplikasyonların kimyasal pnömonitte aspirasyon pnömonisinden farklı olduğu da hatırlanmalıdır.

**Anahtar Kelimeler:** Anafilaksi, aspirasyon, pnömonit

**ABSTRACT** Vomiting associated with anaphylaxis may lead to the aspiration of gastric contents with subsequent development of chemical pneumonitis. In cases with large volumes of aspiration, respiratory failure may develop. There are some differences of chemical pneumonitis from aspiration pneumonia like rapid development of respiratory failure and clinical and radiological recovery within a short time. We present this case because it is a rare and important case of gastric content aspiration during an anaphylactic reaction with subsequent development of chemical pneumonitis. Anaphylactic reaction was developed in a 26-year old female after intravenous injection of sultamicilline and metamizole. The patient vomited during the reaction leading to the aspiration of the gastric contents. She had dyspnea and low oxygen saturation at presentation to our emergency unit. She was cyanotic, sweaty, dyspneic and tachypneic. She was transferred to the intensive care unit on the basis of possible need for ventilation support. Her chest radiography showed bilateral basal infiltrations, more pronounced on the right side. With oxygen therapy, respiratory exercise, agents to ease expectoration, and postural drainage oxygen saturation was obtained to be 90%. No further invasive procedures (bronchoscopy, etc.) were deemed necessary due to rapid clinical improvement. A good radiological response was obtained on the first day. A possibility of vomiting during anaphylaxis should be borne in mind and measures should be taken to prevent gastric aspiration whenever possible. The aspiration of gastric contents may lead to severe clinical course including respiratory failure, therefore close monitoring of the patient is necessary. Also, it should be remembered that clinical presentation, treatment and complications are different in chemical pneumonitis from aspiration pneumonia.

**Keywords:** Anaphylaxis, aspiration, pneumonitis

## Giriş

Anafilaksi sistemik aşırı duyarlılık reaksiyonudur. Bu reaksiyona bazı besinler ve ilaçlar yol açabilmektedir. İlaçlar arasında antibiyotikler ve nonsteroid antiinflamatuvar ilaçlar (NSAEİ) en sık sorumlu tutulan ajanlardır. Bunlardan sultamisilin ve metamizole karşı allerjik reaksiyon sıklıkla klinik olarak karşımıza çıkmaktadır. Anafilaksi sırasında solunum sistemi semptomları %40-60 oranında görülür. Bu semptomlar dispne, wheezing gibi semptomlardır. Baş dönmesi, bayılma, hipotansiyon görülebilir. Bulantı, kusma eşlik edebilir (1). Anafilaksi sırasında görülebilen kusma sırasında gastrik içeriğin aspirasyonu gelişebilmektedir. Gastrik içerik aspirasyonu ile de akciğerde kimyasal pnömonit tablosu karşımıza çıkabilmektedir. Majör bir aspirasyon oluyorsa solunum yetmezliğine kadar giden bulgular görülür. Kusma sonrası kimyasal pnömonit ile ilgili yayınlar olmakla birlikte (2), literatür incelememize göre anafilaktik reaksiyon sonrası görülen kimyasal pnömonit bildirilmemiştir.

Anafilaksi sırasında görülebilen kusma sonrası gastrik içerik aspirasyonu ve kimyasal pnömonit tablosu nadir ve hayatı tehdit eden bir durumdur. Olgumuzu, geniş hacimde gastrik içerik aspirasyon öyküsüyle birlikte hızlı klinik bozulma, solunum yetmezliğine ilerleyen klinik, destek tedavisi ihtiyacı, hızlı düzelme gibi kimyasal pnömonite özgü bulguların aspirasyon pnömonisinden farklı olduğunu vurgulamak için sunuyoruz.

## Olgu Sunumu

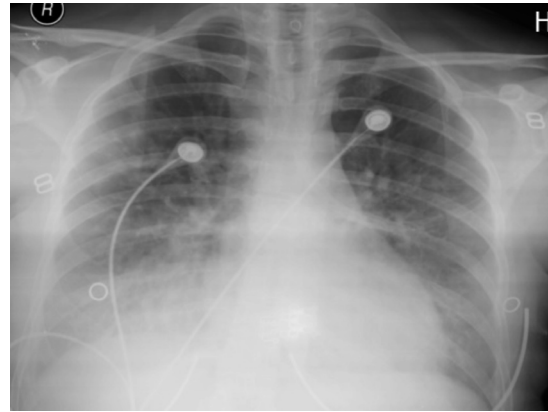
Yirmi altı yaşında kadın olguda, üst solunum yolu enfeksiyonu nedeni ile acil serviste yapılan intravenöz sultamisilin 500 mg ve metamizol 1 g tedavisinden 1-2 dakika kadar sonra anafilaktik reaksiyon gelişmişti. Adrenalin tedavisi dahil gerekli müdahaleler yapılırken kusan olguda, yakınları ve sağlık personeli tarafından gözlenen geniş hacimde gastrik içerik aspirasyonu gerçekleşmişti. Bu nedenle gastrik içerik aspirasyonu olarak kabul edilen olgu acilde görüldüğünde mukozaları siyanotik, derisi terli, solunumu dispneik ve takipneikti. Nefes darlığı ve parmaktan saturasyon probu ile ölçülen periferik oksijen saturasyonu (SpO<sub>2</sub>) düşüklüğü mevcuttu. SpO<sub>2</sub> değeri %70'e kadar düşen olguda fizik muayenede bilateral raller ve ronküs mevcuttu. Solunum desteği ihtiyacı olabileceğinden olgumuz yoğun bakım ünitesine alındı. Postero-anterior akciğer grafisinde, sağda belirgin olmak üzere bilateral bazallerde infiltrasyonlar mevcuttu (Resim 1). Olgumuzda görülen bronkospazm nedeni ile Beta-2 agonist ve teofilin tedavisi başlandı ayrıca oksijen desteği nazal kanül ile 5 L/dak olacak şekilde uygulandı. Beyaz küre sayısı 19.75 10<sup>9</sup>/L (referans aralığı:

4-10), nötrofil değeri %90,3'dü (referans aralığı: %50-70). Tedaviye moksifloksasin 400 mg/gün intravenöz uygulama eklendi. Göğüs bilgisayarlı tomografisinde bilateral bazalarda alveolar tipte pulmoner ödem görünümüne benzer şekilde infiltrasyon mevcuttu (Resim 2). Destek tedavisi (oksijen tedavisi, solunum fizyoterapisi, ekspektoran tedavi, postür drenaj) ile takip edilen hastada SpO<sub>2</sub> değeri %90'ın üzerine çıktı. İlk 24 saat içinde klinik ve radyolojik düzelme görülmesi nedeni ile ileri invazif bir işleme (bronkopskopi vb.) gerek duyulmadı. Başvuru gününde alınmış olan ve 72 saatte sonucu alınan balgam kültüründe üreme olmadı. Öncelikle aspirasyon pnömonisi düşünülmediğinden antibiyotik tedavisi kesildi. Radyolojik olarak ilk 24 saat içinde bazallerde infiltrasyon alanlarında azalma kaydedildi. Olgu ilk gün yoğun olarak öksürükle bir miktar aspire etmiş olduğu mide içeriğini de çıkardı. Olgunun öksürüğü üç gün içinde azalarak kesildi. On günde akciğer grafisinde tam yanıt görüldü (Resim 3). Hastadan bilgilendirilmiş onam alınmıştır.

## Tartışma

Antibiyotikler ve NSAEİ sıklıkla anafilaksiden sorumlu tutulmaktadır (1). Olgumuzda anafilaksi, sorumlu olabilecek antibiyotik (sultamisilin) ve/veya NSAEİ'ye (metamizole) karşı gelişmişti. Öyküde; olgumuzda anafilaksi sırasında derin nefes alma ihtiyacı geliştiği, eş zamanlı kusma olduğu ve gastrik içeriğin akciğere aspire edildiği öğrenildi. Bu nedenle olgumuzun gastrik içerik aspirasyonu tanısı güçlendi. Takipte öksürükle gelen mide içeriği de olgunun mide içeriğini aspire ettiğini destekledi.

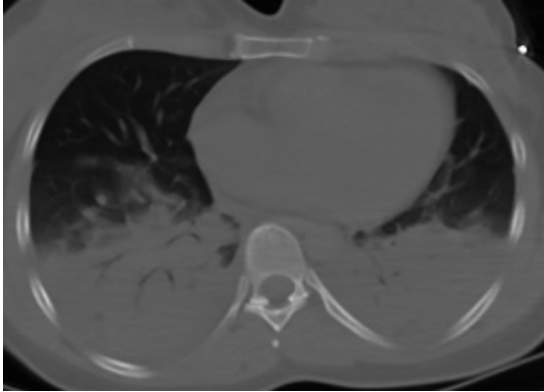
Gastrik içerik aspirasyonu genel anestezinin komplikasyonu olarak, epileptik nöbetler sırasında vb. görülebilir (2,3). Gastrik içerik aspirasyonu ilk olarak kimyasal pnömonite yol açar. Bazen üzerine bakteriyel pnömoni eklenir. Gastrik içerik



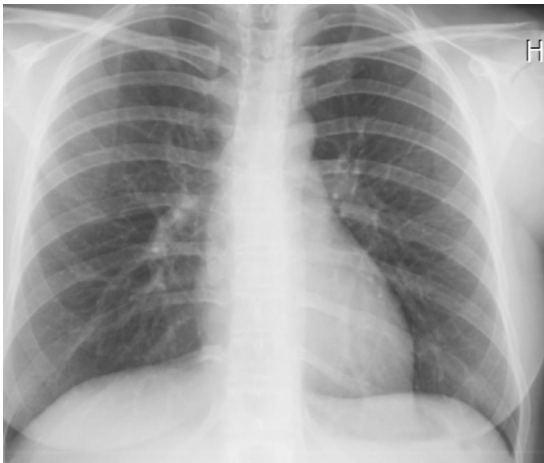**Resim 1.** Posteroanterior akciğer grafisi; başvuruda saptanan bilateral santral ve alt zonlardaki infiltrasyon

aspirasyon pnömonitleri yanlışlıkla bakteriyel pnömoni ile karıştırılabilir ve bu durum yanlış yönetim doğurabilir. Gastrik içerik aspirasyonundan sonra enflamatuvar bir akciğer hasarı oluşur. Bu durum aspirasyon sonrası görülebilecek bakteriyel pnömoniden farklıdır. Aspirasyon pnömonisinde dereceli bir klinik seyir varken, aspirasyon pnömonitinde akut başlangıç belirgindir (4). Aspirasyon pnömonisinde tedavide antibiyotikler ön planda iken aspirasyon pnömonitinde destek tedavisi ön plandadır (5). Literatürde anafilaksi sonrası görülen kimyasal pnömonitle ilgili yayın olmamakla birlikte, aslında sık görülebileceğini ve sıklıkla pnömonitli olguların aspirasyon pnömonisi olarak izlendiğini düşünmekteyiz.

Kimyasal pnömonitin gerçek insidansı bilinmemektedir. Aspirasyon pnömonisi ve aspirasyon pnömoniti ayırmak için çok az çalışma dizayn edilmiştir. İlaç doz aşımı için hastaneye yatırılan hastaların yaklaşık %10'unda aspirasyon pnömoniti görüldüğü belirtilmektedir. Aspirasyon sonrası birkaç dakikadan iki saate kadar görülen akut başlangıç aspirasyon pnömoniti için karakteristiktir. Solunum yetmezliği, nefes darlığı, öksürük ve wheezing görülebilecek semptomlardır.



**Resim 2.** Akciğer bilgisayarlı tomografisi; başvuruda saptanan bilateral alt ve santral bölgelerdeki konsolidasyon alanları



**Resim 3.** Posteroanterior akciğer grafisi; 10. günde tam radyolojik düzelme

Fizik muayenede taşipne, taşikardi, ateş, ral, wheezing ve siyanoz görülebilir. Akut hipoksi kimyasal pnömonit hastalarında sık görülür. Artan lökosit ve nötrofil değerleri aspirasyon pnömonisinde sık görülse de, pnömonitte de görülebilir. Aspirasyon pnömonisinde balgam kültüründe üreme beklesek de, esas patojen anaerob olduğunda üreme olmayacağı unutulmamalıdır (6,7). Literatürde olgumuzda görülen anafilaksi sonrası gelişen kimyasal pnömonit belirtilmemiştir. Olgumuzda da balgam kültüründe üreme olmamıştı. Bu durum tek başına pnömonit tanısını koymaya yeterli değildir. Olgumuz; yukarıda bahsedilen öykü, semptom, fizik muayene bulguları, akut başlangıç, öksürükle gelen mide içeriği gibi bulgularla beraber aspirasyon pnömoniti olarak kabul edildi. En belirgin özellik ise hızlı başlangıç ve hızlı düzelmeydi.

Aspirasyon ilişkili akciğer hasarında tanıda altın standart bir yöntem yoktur. Uygun öykü, hipoksi ve akciğer grafisinde dependan bölgelerde infiltrasyon ile tanı konulabilir (5). Hızlı başlangıcın ayırmada önemli olduğu belirtilmektedir (4). Olgumuzda tanı öykü, hipoksi ve radyolojik olarak konuldu. Hızlı başlangıç ve hızlı düzelmeye tanıyı güçlendiren özelliklerdi.

Radyolojik olarak kimyasal pnömonitte infiltrasyonlar alveolar tiptir. Tek taraflı veya iki taraflı tutulum olabilir. Görünüm, pulmoner ödem görünümünün yaygın simülasyonudur. Aspirasyonla birlikte bronşlarda obstrüksiyon olduğunda radyolojide lobar alanlarda hacim kaybı görülebilir. Obstrüksiyon düşünüldüğünde bronkoskopi önerilmektedir (6,7). Aynı zamanda bronkoskopi ile akciğer alt loblarından lavaj alınabilir. Alınan lavajın bakteriyel kültürde incelenmesi, üreme varsa antibiyotik tedavisi başlanmasına yoksa da kesilmesine karar verilmesi açısından yardımcı olabilmektedir (5). Eğer hastaya mekanik ventilasyon uygulanıyor ise aspirasyon pnömonili olgularda erken bronkoskopinin klinik sonuçları iyileştireceği ile ilgili çalışmalar mevcuttur (8). Aspirasyon pnömonitinde ise böyle bir çalışma yoktur. Olgumuzda radyolojik görünüm alveolar tipti ve pulmoner ödemle benzeşmekteydi. Hacim kaybı mevcut değildi. Bu nedenle de obstrüksiyon düşünülmedi ve hızlı düzelmeye nedeni ile de bronkoskopiye gerek duyulmadı.

Radyolojik anormalliklerin dağılımı büyük oranda aspire edilen materyalin dağılımına bağlıdır. Landay ve ark. (9) gastrik içeriği aspire ettikleri kesin olarak gösterilen 60 olguyu tanımladılar. Altmış olgunun 51'inde (%85) ilk grafide infiltrasyonlar görülmüştü. Olguların 41'inde (%68) infiltrasyonlar bilateral iken, 35 (%58) olguda asimetric tutulum mevcuttu. Santral anormallikler çoğunlukta olup, intermedier ve periferik zon lezyonları infiltrasyonların küçük bir kısmını oluşturuyordu. Ayrıca, alt zon anormallikleri ön planda olup, orta ve üst akciğer zonlarına doğru gidildikçe infiltrasyonlar azalıyordu (9). Olgumuzda da daha önce

tanımlanan radyolojik özelliklerle uyumlu olarak santral ve alt zonlarda infiltrasyonlar mevcuttu. Landay ve ark.'nın (9) olgularında grafilerdeki düzelme, bazı olgularda aspirasyonun ilk günü gibi kısa bir sürede gerçekleşirken, bazı olgularda aspirasyondan sonraki 9. güne kadar uzamıştı. Altmış olgunun 41'inde (%68) komplike olmayan bir izlem sonunda iyileşme görülürken, 16 (%26,7) olguda ölümle sonuçlanan komplikasyonlar izlenmiş, 3 (%5) olguda ise komplikasyonlara rağmen iyileşme olmuştu (9). Olgumuzda da ilk günden itibaren radyolojik yanıt alınmaya başlanmıştı fakat akciğer grafisinde tam düzelme 10. günde görüldü. Olgumuz herhangi bir komplikasyon görülmeden 10. günde tam radyolojik ve klinik yanıtla taburcu edildi.

Aspirasyon pnömoniti erken dönemlerde akut pnömonit ile seyreder, ateş ve lökositoz görülebilir (5,10). Olgumuzda da lökositoz mevcuttu. Fakat ateş ve balgam kültüründe üreme olmadı. Radyolojik iyileşme nedeni ile de bakteriyel süper enfeksiyon düşünülmedi. Bu değişikliklerin aspirasyon pnömonitine bağlı değişiklikler olduğu düşünüldü.

Kimyasal pnömonit, hızla akut solunum sıkıntısı sendromuna [akut respiratuar distres sendromu (ARDS)] ilerleyebilir ya da üzerine bakteriyel pnömoni eklenebilir. Aspirasyon pnömonitlerinin yaklaşık üçte birinin ARDS'ye ilerlediği belirtilmiştir. Aspirasyon ilişkili ARDS'nin %30 mortalite ile ilişkilendirilmiş olduğu da bilinmektedir. Aspirasyon pnömonitinde ilk anlarda yoğun bir öksürük ve bronkospazm görülür. Dört-altı saatte enflamasyon ortaya çıkmaya başlar (5). Aspirasyonun majör ya da minör olmasına göre klinik şiddeti de değişir (10). Olgumuz destek tedavisi ile ARDS'ye ilerlemedi. Olgumuzda da tarif edildiği şekilde boğucu tarzda öksürük ve bronkospazm mevcuttu. Olgumuzda majör bir aspirasyon ve ileri solunum yetmezliği mevcut olması nedeni ile ARDS tablosuna ilerlememesi için destek tedavisi başlandı ve yoğun bakım ünitesinde yakın takip edildi. Bakteriyel süper enfeksiyon görülmedi.

Aspirasyon pnömonitinde yaklaşım destek tedavisi şeklindedir. Aspirasyon pnömonitinde antibiyotik gerekli olmasa da aspirasyon pnömonisinden ayırmak zor olduğundan antibiyotik kullanılmaktadır. İlk 72 saatte antibiyotik başlanıp,

kültür sonuçlarında üreme yoksa antibiyotiğin kesilmesi önerilebilir (5). İlk 48 saatte düzelme yoksa veya obstrüksiyon varsa antibiyotik tedavisi başlanması da bir diğer yaklaşımdır (4). Önerilen antibiyotik rejimi, sefalosporin ve makrolid kombinasyonu ya da florokinolonların tek başına kullanımındır (6). Kimyasal pnömonit tedavisinde antibiyotikler dışında steroidler kullanılsa da randomize kontrollü çalışmalarda yüksek doz steroidin faydası gösterilememiştir (5). Olgumuzda da ilk 72 saatte florokinolon verildi. Destek tedavisi uygulandı. Steroid verilmedi.

Fazla miktarda aspirasyonda, uygulanması gerekebilecek bronkoskopi gibi işlemler için entübasyon ihtiyacı gelişebilir. Bronkospazm için nebulizatörle bronkodilatör verilebilir. Mekanik ventilatörde akciğer koruyucu strateji önerilir (5). Olgumuza da bronkodilatör tedavi verildi. Bronkoskopi ve mekanik ventilatör ihtiyacı olmadı.

Anafilaktik reaksiyon sırasında görülebilecek kusma, ileri solunum yetmezliğine ve mortaliteye neden olabileceğinden iyi yönetimi gereklidir. Aspirasyon pnömonitinin aspirasyon pnömonisiyle ayırımı yapılmalı, akut başlangıç, hızlı düzelme gibi farklılıkları olduğu bilinmelidir. Aspirasyon pnömonitinde antibiyotik tedavisi konusunda yaklaşım net değildir. Gastrik içerik aspirasyonuna bağlı gelişebilecek kimyasal pnömonitte komplikasyonlar, tedavi ve izlem ile ilgili fazla sayıda olgunun incelenerek tanı, tedavi protokolünün belirlenmesi ve insidans çalışmaları önerilir.

#### Etik

**Hasta Onayı:** Hastadan bilgilendirilmiş onam alınmıştır.

**Hakem Değerlendirmesi:** Editörler kurulu tarafından değerlendirilmiştir.

#### Yazarlık Katkıları

Konsept: Ö.E.D., Dizayn: Ö.E.D., M.A., Veri Toplama veya İşleme: Ö.E.D., Analiz veya Yorumlama: Ö.E.D., M.A., Literatür Arama: M.A., Yazan: Ö.E.D., M.A.

**Çıkar Çatışması:** Yazarlar tarafından çıkar çatışması bildirilmemiştir.

**Finansal Destek:** Yazarlar tarafından finansal destek almadıkları bildirilmiştir.

## Kaynaklar

1. Keskin Ö, Tuncer A. Anafilaksi. Hacettepe Tıp Dergisi 2005;36:98-104.
2. Heiberg IL, Nebrich L, Pedersen P. Seizures and respiratory failure following local anaesthesia administered for circumcision. Ugeskr Laeger 2015;29:177.
3. Nason KS. Acute Intraoperative Pulmonary Aspiration. Thorac Surg Clin 2015;25:301-7.
4. Joundi RA, Wong BM, Leis JA. Antibiotics "Just-In-Case" in a Patient With Aspiration Pneumonitis. JAMA Intern Med 2015;175:489-90.
5. Raghavendran K, Nemzek J, Napolitano LM, Knight PR. Aspiration-Induced lung injury. Crit Care Med 2011;39:818-26.
6. Marik PE. Aspiration pneumonia and aspiration pneumonia. N Engl J Med 2001;344:665-71.
7. van Westerloo DJ, Knapp S, van't Veer C, Buurman WA, de Vos AF, Florquin S, et al. Aspiration pneumonia primes the host for an exaggerated inflammatory response during pneumonia. Crit Care Med 2005;33:1770-8.
8. Lee HW, Min J, Park J, Lee YJ, Kim SJ, Park JS, et al. Clinical impact of early bronchoscopy in mechanically ventilated patients with aspiration pneumonia. Respirology 2015;20:1115-22.
9. Landay MJ, Christensen EE, Bynum LJ. Pulmonary manifestations of acute aspiration of gastric contents. Am J Roentgenol 1978;131:587-92.
10. Gökirmak M, Kaya A. Yoğun Bakım Ünitelerinde Akciğer Radyolojisi. Yoğun Bakım Dergisi 2001;1:84-97.