



Malign Melanomda Sentinel Lenf Nodu Biyopsisi

Sentinel Lymph Node Biopsy in Malign Melanoma

Ülkem Yararbaş¹, Murat Argon¹, Tahir Gürler², Mehmet Erdem²

¹Ege Üniversitesi Tıp Fakültesi, Nükleer Tıp Anabilim Dalı, İzmir, Türkiye

²Ege Üniversitesi Tıp Fakültesi, Plastik, Rekonstrüktif ve Estetik Cerrahi Anabilim Dalı, İzmir, Türkiye

Öz

Sentinel lenf nodu biyopsisi (SLNB) malign melanomun evrenlenmesinde kullanılan ve güçlü prognostik bilgiler sağlayan etkin bir yöntemdir. SLNB'de birinci basamak, bir radyofarmasötik aracılığı ile lenfatik akımın görüntülenmesi yani lenfosintigrafidir. Lenfosintigrafinin yorumlanması ve raporlandırılması, intraoperatif gama prob yardımıyla SLN çıkarılması ve histopatolojik değerlendirme aşamaları ile SLNB tamamlanır. Radyofarmasötik seçimi, hazırlığı ve enjeksiyon teknikleri, gelişen görüntüleme tekniklerinin etkili kullanımı, cerrahın tecrübesi, histopatolojik değerlendirme için kullanılan yöntemler ve nükleer tıp, plastik cerrahi ve patoloji uzmanlarının iletişim ve iş birliği yöntemin başarısını belirler.

Anahtar Kelimeler: Malign melanom cerrahisi, sentinel lenf nodu biyopsisi, malign melanoma, lenfosintigrafisi

Abstract

Sentinel lymph node biopsy (SLNB) is an effective method used in the staging of malignant melanoma and provides strong prognostic information. Preoperative lymphoscintigraphy visualizing lymphatic drainage is the first step in SLNB. Lymphoscintigraphy is followed by the surgical excision of SLNs using gamma probe and histopathological evaluation. The success of the method is related to selection, preparation and injection of radiopharmaceutical, effective use of imaging techniques, experience of the surgeon, methods used in histopathological evaluation and communication between nuclear medicine, surgery, and pathology specialists.

Keywords: Malign melanoma surgery, sentinel lymph node biopsy, malignant melanoma, lymphoscintigraphy

Malign Melanomda Sentinel Lenf Nodu Biyopsisine Cerrahi Bakış Açısı

Malign melanom (MM) deri kanserleri içerisinde 3. sıklıkta görülmektedir ve tüm dünyada insidansı giderek artmakta olan, mortalite oranı en yüksek deri kanseridir. MM tüm kanserlerin %2-3'ünü oluşturmaktadır (1,2). Vücutta görülme yerleri cinsiyetlere göre farklılık göstermektedir. MM erkeklerde en sık gövdede görülür ve bunu baş ve boyun bölgesi takip eder, kadınlarda ise alt ekstremitede daha sık görülür (3). Hastalığın prognozu birçok faktöre bağlı olmakla birlikte tanı zamanındaki hastalık evresi büyük ölçüde prognozu belirlemektedir (4). Erken dönemde teşhis konulması prognozu etkileyen bir faktör olsa da, MM'li olgularda

en önemli prognostik faktör lenf nodu tutulumudur (5). Temel tedavisi cerrahi ve bunun üzerine adjuvan tedavilerdir. Cerrahi tedavinin temel prensibi; primer lezyonun temiz cerrahi sınırlarla eksize edilmesi, bölgesel lenf nodu yayılımının değerlendirilmesi ve varsa lenf nodu eksizyonu ile hastaliksız sağkalımı sağlamaktır. Bundan 30-40 yıl öncesine kadar 4-5 cm cerrahi sınırla eksizyon ve rutin olarak ilgili bölgeye lenf nodu diseksiyonu (LND) yapılmakta iken güncel yaklaşım ile 2 cm sınırla daha sınırlı eksizyon yapılmaktadır. Aynı zamanda bazı hastalarda yüzde estetik sebeplerle geniş eksizyon yapılamadığı durumlarda bu sınır 0,5 cm'ye kadar düşmektedir. Sentinel lenf nodu biyopsisi (SLNB) sayesinde hastaların yaklaşık %80-85'inde tanı anında

Yazışma Adresi/Address for Correspondence

Dr. Murat Argon, Ege Üniversitesi Tıp Fakültesi, Nükleer Tıp Anabilim Dalı, İzmir, Türkiye

E-posta: muratargon@gmail.com ORCID ID: orcid.org/0000-0001-8572-9367

©Telif Hakkı 2017 Türkiye Nükleer Tıp Derneği / Nükleer Tıp Seminerleri, Galenos Yayınevi tarafından yayınlanmıştır.

LND gerekmemektedir (6). Erken evre melanomlarda tümörün lenfatik metastaz durumu hem hastaya uygulanacak tedavi yaklaşımını değiştirmekte, hem de prognostik anlam taşımaktadır. SLNB sayesinde bir ya da birkaç lenf nodu örnekleme yapılarak tüm lenfatik yatağın tümör tarafından invaze edilip edilmediği kolay ve doğru bir şekilde anlaşılabilir. SLNB tanı anında klinik olarak lenf noduna gizli metastaz olan hastalarda faydalı olmakta ve aynı zamanda SLNB sonrası patolojik olarak lenf nodu negatif olan hastalarda gereksiz olarak ilgili lenf bölgesinde, brutal ve morbid olan tüm lenf bezlerinin blok diseksiyon şeklinde çıkarılmasını engellemektedir (7,8). Son yıllarda bölgesel lenf bezi diseksiyonu SLNB (+) hastalarda ve SLNB (-) hastalarda takip sırasında nodal rekürrens gelişmesi halinde yapılmaktadır. Yapılan çalışmalarda SLNB'nin yanlış negatifliği yani; biyopsi sonrası bölgesel lenf nodunda metastatik lenf nodunun gözlenme oranı %5,6 ve %21 arasında değişmektedir (7,8,9). Yanlış negatiflik oranlarının takip süresi arttıkça artması, tanı anında saptanamamış mikrometastazın yıllar içinde palpabl hastalığa dönmesiyle açıklanmaktadır.

Endikasyonlar - Kontraendikasyonlar

SLNB klinik veya histolojik olarak melanom tanısı koyulduktan sonra geniş eksizyon yapılırken uygulanmalıdır. Uluslararası kılavuzlarda, Breslow kalınlığı 1-4 mm arası olan klinik olarak lenf nodu negatif hastalarda SLNB kabul görmektedir. SLNB 1 mm altı ve 4 mm üzeri Breslow kalınlığı olan hastalarda ise tartışmalıdır (10,11). Breslow kalınlığı 1 mm'den küçük hastalarda, SLNB, ülserasyon varlığını, mitoz oranının 1/mm² den fazla olduğu vakaları, regrese melanom lezyonu (%50-%75) gözlenen olguları içeren seçilmiş hasta gruplarında önerilmektedir (11,12). Breslow kalınlığının 0,75-1 mm arasında olması halinde bazı merkezlerde rutin olarak da SLNB yapılmaktadır (12). MM'de Breslow'un 4 mm'den büyük olduğu durumlarda hastalık yönetiminde, uzak metastaz oranının, lenf nodundan bağımsız olarak yüksek oluşu nedeniyle sentinel lenf nodu örneklemesinin yeri belirsizdir (13).

Palpabl lenf nodu bulunması ve işlem esnasında kullanılacak olan radyokolloid veya mavi boya maddelerine karşı alerji öyküsü bulunması SLNB'nin kesin kontraendikasyonudur (14). Hastanın cerrahi uygulanmasına engel olacak genel durum bozukluğu, hastalığın sistemik yayılımı olması ve uyumsuz, hasta da SLNB için kontraendikasyon oluşturmaktadır. Tanı

anında satellit lezyon veya intransit metastaz gözlenen hastalarda SLNB yapılması gereksizdir. Çünkü; yapılacak SLNB prognoz veya tedaviyi değiştirmeyecektir (12).

SLNB yapılırken, insizyonlar ileride yapılabilecek olan bölgesel LND, yaşanabilecek yara yeri komplikasyonları düşünülerek planlanmalıdır. Moody ve ark.'nın SLNB komplikasyonlarını inceleyen çalışmalardan derledikleri sonuçlara göre, en yaygın komplikasyonlar, seroma (16 makale, n=386, 6750 hasta), enfeksiyon (17 makale, n=242, 7687 hasta), lenfödem (18 makale, n=135, 7770 hasta) olarak gözlenmiştir (15). Seroma oranı %0-17 enfeksiyon oranı %0,3-19 lenfödem %0-17 arası belirtilmiştir. Diğer gözlenen komplikasyonlar; sinir yaralanması (motor veya sensöriyel disfonksiyon), yara dehissansı, postoperatif ağrı, keloid, sütür granülomu, lenfatik fistül olarak sıralanmış olup, SLNB'ye sekonder ölüm gözlenmemiştir (15). McMasters ve ark. operasyonda sentinel lenf nodu çıkarıldıktan sonra lenf nodunda sayım yapılmasını ve en sıcak olan, yani en çok sayım gözlenen lenf nodu değerinin %10 değerine kadar sinyal veren tüm lenf nodlarının çıkarılmasını önermektedir (16). Manca ve ark. ise kutanöz melanomlu hastalarda yaptıkları uzun dönem takibinde bu değerinin %20 olması gerektiğini göstermişlerdir (17).

Tartışma

MM, biyolojik davranışı önceden tahmin edilemeyen bir tümördür ve primer tedavisi cerrahi olup, bunun da kuralı geniş eksizyondur. Breslow, 1970 yılında lezyonun invazyon yaptığı alan içinde tümör kalınlığını ölçerek 4 dereceli bir sınıflama yapmıştır. Çalışmalarında mikrometre ile tümörün invazyon derinliğini ölçmenin, prognozunu tek ve en kesin indikatörü olduğunu kanıtlamıştır (18). Ancak, yıllar içinde tümör kalınlığına ek olarak lenf nodu tutulumu hastalığın prognozunda temel belirteçlerden biri olmuştur. Yıllar içinde bölgesel LND, SLNB sonrası pozitifliğe göre operasyon kararına bırakılmıştır.

Morton ve ark. SLNB'de mikrometastaz tespit edilip daha sonra tamamlayıcı LND yapılan hastalardaki 5 yıllık sağ kalım oranını, SLNB yapılmayıp klinik olarak takip edilen ve daha sonra palpe edilebilir lenf nodları saptanarak gecikmiş LND yapılan hastalara göre istatistiksel olarak anlamlı ölçüde yüksek bulmuştur (%72,3 vs. %52,4) (8).

SLNB sonrası mikrometastaz tespit edilen olgularda yapılan tamamlayıcı LND'nin sağkalımı artırıp artırmadığı yönünde halen çalışmalar devam etmektedir. Tamamlayıcı LND'nin SLNB'de mikrometastaz tespit

edilen tüm olgulara yapıpı yapılmaması tartışılmaktadır. Bununla ilgili büyük merkezli çalışmalar tamamlanana kadar SLNB'de mikrometastaz tespit edilen olgulara tamamlayıcı LND yapılması önerilmektedir (19).

Malign Melanomda Sentinel Lenf Nodu Biyopsisine Nükleer Tıp Bakış Açısı

Bir tümörün drene olduğu ilk lenf nodunun "SLN" olarak 1977 yılında Cabanas tarafından penis kanserli bir hastada tanımlanmasının ardından Morton ve ark. 1992 yılında yayınladıkları çalışmalarında, erken evre kutanöz melanomlarda nodal metastaz varlığının SLNB yöntemi ile başarılı şekilde araştırılabileceğini ortaya koymuşlardır. Günümüzde SLNB'nin rutin kullanıma girdiği malign hastalıklardan bir tanesi kutanöz MM'lerdir. Pek çok merkez için, meme kanserini takiben en sık SLNB uygulanan 2. malign hastalık grubunu melanomlar oluşturmaktadır (20,21).

Yöntem

Kullanılan Radyofarmasötikler

Lenfatik sistemin görüntülenmesi, bir bölgeye enjekte edilen radyoaktif işaretli bir kollodin lenfatik damarlar yoluyla drene olması ve makrofajlar tarafından fagositozu ile gerçekleşmektedir. Lenfatik görüntüleme değişik boyutlu partiküller kullanılabilir. Kullanılan partikülün boyutunun lenfatik sistemde dağılım kapasitesini etkilediği bilinmektedir (22). Boyut ile drene olma eğilimi ters orantılıdır. Partikül ne kadar büyük ise drenaj o kadar kısa mesafede sınırlı kalır ve geç olarak gerçekleşir. Nispeten küçük partiküller ile ise hızlı şekilde ve daha uzağa drene olacaktır. Bu özelliğin sentinel lenf nodu görüntülemeye etkisine bakıldığında, büyük boyutlu partiküller ile daha az sayıda, küçük boyutlu partiküller ile ise ikinci, üçüncü basamak lenf nodlarını içerebilecek şekilde daha fazla sayıda SLN'nin görüntülediği görülmektedir. Farklı partikül boyutları ile yapılan çalışmalarda alınan klinik sonuçlarda belirgin farklılıklar olmadığı bildirilmekle birlikte saptanan SLN sayısında artış, operasyon sahasının büyümesine sekonder olumsuzluklar oluşturabilirken, yöntemde karşılaşılabilecek yanlış negatiflikleri azaltabilmektedir (12,23).

Radyokolloid seçimi ülkeler, kıtalar arasında uygulama avantaj, dezavantajları dışında ulaşılabilirlik nedeniyle de farklılık göstermektedir. Ülkemizde ve Avrupa'da küçük veya orta boy kolloidler yaygın olarak

kullanılırken (nanokoloid, 5 - 80 nm; renyum sülfür nanokoloid, 50 - 200 nm), Avustralya ve Kanada'da Tc-99m antimon trisülfid ve ABD'de ise Tc-99m sülfür kolloid kullanılmaktadır (24).

SLNB için son yıllarda kullanıma giren nispeten yeni bir radyofarmasötik olan Tc-99m tilmanocept, 7 nm partikül boyutlu bir mannozil dietilen triamin pentaasetat dekstrandır. Küçük partikül boyutuna sahip olmakla birlikte tutulum mekanizması anlamında klasik radyokolloidlerden farklılık göstermektedir ve tutulum partikül boyutundan bağımsızdır. Makrofaj ve dentritik hücrelerin yüzeyinde bulunan mannoz bağlayıcı bir reseptör olan, CD206 reseptörüne bağlanır. Tc-99m tilmanocept'in enjeksiyon yerinden hızlı temizlenme ve ikinci basamak lenf nodlarında düşük tutulum avantajları ile özellikle baş ve boyun yerleşimli MM'li olgularda faydalı olabileceği öne sürülmektedir (25,26).

Radyofarmasötiğin Enjeksiyonu

Radyofarmasötiğin enjeksiyonu için cerrahiden 1 gün önce veya operasyon günü birkaç saat önce olacak şekilde iki temel protokol uygulanmaktadır. Çalışmalarda bu iki protokol arasında SLN saptanması veya yanlış negatiflik oranında anlamlı bir fark bulunmamakla birlikte, çalışılan merkezdeki ameliyathane düzeni ile uyum sağlayacak bir protokolün uygulanması da işleyiş açısından önemlidir. Ayrıca, radyofarmasötik özelliklerinden kaynaklanan lenfatik sistemde yayılım hızı, lenf nodunda kalış süresi gibi faktörleri göz önünde bulunduran bir yaklaşım benimsenmelidir (27,28). Operasyondan bir gün önce yapılan radyokolloid enjeksiyonu ameliyathane programını bozma tehlikesi taşımayan bir yöntem olmakla birlikte tuzaklar bölümünde daha ayrıntılı tartışacağımız sorunlardan, özellikle zayıf şekilde görüntülenmiş SLN'in ertesi gün gama prob ile saptanmasında zorluk, radyokolloidin non-sentinel lenf nodlarına yayılımı gibi olumsuzluklara neden olabilir.

Enjeksiyon steril koşullarda gerçekleştirilmelidir. Hasta uyumu açısından potansiyel bir sorun özellikle duyarlı yerleşimlerde yapılan enjeksiyonlar sırasında oluşacak ağrıdır. Ağrıyı azaltmak için lokal anestezi krem kullanılabilir. Kısıtlı sayıda olgu içeren bazı çalışmalarda lokal anestezi içeren kremlerin kullanımının ağrı kontrolünde anlamlı farklılık oluşturmadığını bildiren yayınlar da bulunmakla birlikte rehber niteliğindeki yayınlarda bu tür anestezi kremlerin kullanımı önerilmektedir (29). Lokal anestezi içeren kremler ile ilgili akla gelebilecek bir konu, bölgesel lenfatik akıma

etkisi olabilir. Çalışmalar bu tür bir ilaç kullanımının SLN'in görüntülenmesi üzerine olumsuz etkisi olmadığını göstermektedir (30).

Enjeksiyon için, enjekte edilecek volüm ve uygulama kolaylığı açısından tüberkülin enjektörü kullanımı tercih edilir. Enjeksiyon öncesinde kolloidin homojen dağılımı sağlamak için birkaç kez çalkalamaksızın sallanması tavsiye edilmektedir. Enjeksiyon, primer lezyon çevresine genellikle 4 kadranda ve 0,5-1 cm uzaklıkta olacak şekilde yapılır. Eğer primer lezyon eksize edilmiş ise bu durumda enjeksiyonlar skar çevresine yapılmalıdır. Kutanöz melanomlarda enjeksiyonun intradermal olarak yapılması drenajın gerçeği yansıtmaması açısından önemlidir. Bu noktada, yöntem meme tümörlerinde yapılan SLN çalışmalarından farklılık göstermektedir. Memedeki lenfatik drenajın görüntülenmesinde intradermal ya da subdermal enjeksiyonlar drenaj paterninin özelliği nedeniyle klinik sonuçta anlamlı farklılık oluşturmazken kutanöz melanomlarda dermiste bir kabarcık oluşturacak bir enjeksiyon yapılması önemlidir. Enjekte edilecek volüm 0,1-0,5 mCi aktivite içeren 0,1-0,2 mL düzeyinde olmalıdır. Volüm bu miktarların üzerinde olacak olursa oluşacak basınç nedeniyle dışarı sızma ya da fıskırma riski artar, ayrıca lenfatik drenaj üzerine de olumsuz etki oluşabilir. Enjeksiyon anında radyoaktif bulaş oluşumuna karşı tedbirler alınmalıdır (27,31,32,33).

Görüntüleme

Olası drenaj bölgelerinin tamamını kapsayacak şekilde görüntüleme yapılması önemlidir. Geniş görüş açılı ve çift dedektörlü gama kameralar bu anlamda çekim sürecini kolaylaştırır.

Her bir SLN'yi birbirinden ayrı ve net görebilmek için yüksek çözünürlüklü kolimatörler önerilir. SLN'nin yerleşimini göstermeyi kolaylaştırmak amacıyla Tc-99m veya Co-57 düzlemsel kaynağı ya da bazı cihazların üzerinde bulunan Gd-153 kaynağı kullanılabilir. Bu olanakların bulunmadığı hallerde nokta kaynak ile de vücut hatları kabaca belirlenebilir (24).

Dinamik Görüntüleme

Radyonüklid yöntem ile lenfatik haritalandırmada geç statik görüntüler standart olarak alınmaktadır. Ekstremiteler yerleşimli kutanöz melanomlar söz konusu olduğunda, drenaj paterninin alternatif içermemesi nedeniyle bu yaklaşım çoklukla yeterlidir. Bununla birlikte ekstremiteler yerleşimli bir melanomda, görüntüleme protokolüne

eklenecek dinamik görüntülerin katkısı, gerçek SLN ile ikinci basamak lenf nodlarının ayırımı yapılabilmesi ve ayrıca lezyon ile bölgesel lenf nodları arasında yerleşim gösteren in-transit lenf nodlarının görüntülenmesi olarak sıralanabilir. İkinci basamak lenf nodlarının SLN olarak algılanması cerrahi girişimin süresini uzatan, zorlaştıran bir faktör olabilir. In-transit metastazlar Amerikan Kanser Ortak Komitesi tarafından primer lezyona 2 cm'den daha yakın mesafede yerleşmiş deri, deri altı metastazları olarak tanımlanmaktadır (34).

In-transit lenf nodlarının saptanabilmesinin hastalığın yönetimine katkısı, bu yerleşimde olası nüksleri azaltmaktır. Lenfatik drenaj paterninin çok çeşitlilik gösterebildiği baş boyun ve gövde yerleşimli lezyonlarda ise çok ciddi bir zaman sorun olmadığı sürece dinamik görüntüleme mutlaka yapılmalıdır.

Dinamik görüntüleme enjeksiyon sonrasındaki ilk 10-20 dakikayı kapsayacak şekilde yapılabilir. Bu süre genelde SLN'nin görüntülenmesi için yeterli olmaktadır. Bu şekilde gerçek sentinel lenf nodu ya da nodları ile ikinci basamak lenf nodlarının ayırımı ve ayrıca in-transit lenf nodlarının görüntülenmesi sağlanabilmektedir.

Erken ve Geç Statik Görüntüleme

Dinamik görüntüler sonrasında ilgili bölgelerde 5'er dakikalık statik görüntüler alınmalıdır. Eğer bu süreçte SLN görüntülenmemiş ise belli aralıklar ile statik görüntüler alınmaya devam edilmelidir. Gövde yerleşimli melanomlarda, boyun ile uyluk arasını kapsayacak tüm vücut görüntüleri ya da aksilla ve inguinal bölgeleri içeren statik görüntüler çalışmaya dahil edilmelidir. Ekstremiteler yerleşimli melanomlar için yaklaşım ise; el ve önkol lezyonlarında; dirsek, aksilla ve servikal bölgenin, kol lezyonlarında; aksilla ve servikal bölgenin, ayak ve bacak lezyonlarında; diz, inguinal bölgenin, uyluk lezyonlarında ise; inguinal bölgenin görüntülemeye dahil edilmesidir (30,31,32).

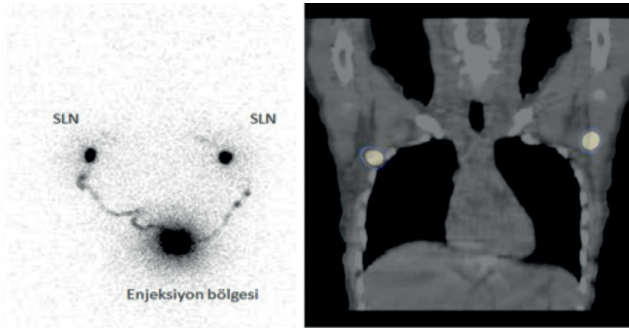
SPECT/BT'nin Görüntülemeye Katkısı

Hassas bir anatomik lokalizasyon şansı veren tek foton emisyon tomografisi/bilgisayarlı tomografi (SPECT/BT) sistemleri giderek yaygınlaşmaktadır. Transaksiyel, koronal ve sagittal kesitlerde ilgi alanının değerlendirilebildiği, planar çalışmalara göre daha iyi kontrast ve çözünürlüğe sahip SPECT/BT görüntülemenin SLN çalışmalarında katkısı, dinamik görüntüler için bahsedilenlere benzer şekilde beklenenden farklı lenfatik akımın gerçekleştirildiği baş-boyun ve gövde

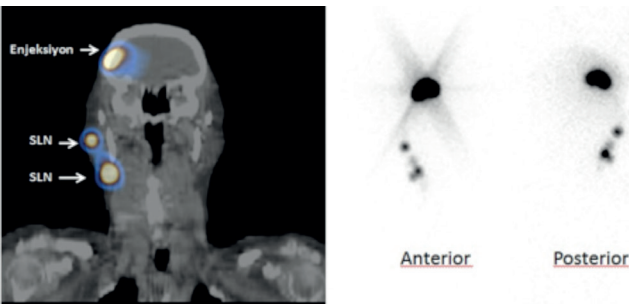
yerleşimli melanomlarda görülmektedir (Şekil 1, 2). Tahmin edilebilir lenfatik drenaj yoluna sahip ekstremitelerde yerleşimli lezyonlarda ise SPECT/BT'nin katkısı daha sınırlı olacaktır (35). SPECT/BT'nin SLN çalışmasına katkıları şu şekilde sıralanabilir;

Yanlış negatifliklerin azalması: Planar görüntüleme saptanmamış SLN'nin daha iyi uzaysal rezolüsyon ve atenüasyon düzeltme ile SPECT/BT ile görüntülenebilmesi mümkün olabilmektedir. Özellikle enjeksiyon sahasına yakın SLN'leri söz konusu olduğunda, enjeksiyon yerinden oluşan saçılım SLN'nin planar görüntülerde saptanmasını engelleyebilir. Bu durumda SPECT/BT katkısı sağlayabilir. Fazla kilolu ve obez olgularda da, SPECT/BT SLN saptanma oranlarını anlamlı şekilde artırmaktadır.

Yanlış pozitifliklerin azalması: Başta deri yüzeyindeki radyofarmasötik bulaşından kaynaklanan sıcak odaklar



Şekil 1. Dorsal bölgeden eksize edilen lezyon ile "malign melanom nodüler tip" tanısı almış olguda tümör kalınlığı 4 mm olarak saptanmıştır. Planar lenfosintigrafide her iki aksillaya lenfatik drenaj ve tek foton emisyon tomografisi/bilgisayarlı tomografi görüntülerinde her iki aksillada sentinel lenf nodları izlenmektedir. Her iki aksilladan çıkarılan (sağ 1/1, sol 1/2) sentinel lenf nodlarında metastatik tutuluş saptanmıştır.



Şekil 2. Sağ frontal bölgeden eksize edilmiş ve malign melanom tanısı almış olguda, tümör kalınlığı 6 mm olarak saptanmıştır. Planar lenfosintigrafi çalışmasında sağ servikal zincirde lenfatik drenaj izlenen olgunun tek foton emisyon tomografisi/bilgisayarlı tomografi görüntülerinde sağ preauriküler ve sağ üst juguler alanda (seviye 2) sentinel lenf nodları izlenmektedir. Çıkarılan lenf nodlarında metastaz saptanmamıştır.

.olmak üzere yanlışlıkla SLN olarak değerlendirilebilecek odakların doğru değerlendirilmesi sağlanabilir. SPECT görüntüleme parametreleri olarak 128x128x128 matris, 20-25 sn/frame, 360 derece dönme açısı ile 140±10 keV enerji penceresi tercih edilir. BT kullanım amacı atenüasyon düzeltme ve anatomik lokalizasyon amaçlı olup kontrast kullanılmadan düşük dozla gerçekleştirilir (28,36).

Görüntülerin Yorumlanması

Bir lenf nodunu SLN olarak bir tanımlamak için en güçlü gösterge, primer tümörden lenf noduna ulaşan, genellikle dinamik görüntülerde izlenebilen bir lenfatik kanalın varlığıdır. İlk görünen lenf nodu SLN olarak kabul edilir. SLN genellikle en sıcak ve enjeksiyon bölgesine en yakın nod olsa da bu durum her zaman geçerli değildir. Daha ileri bir lenf nodu alanında geç görüntülerde beliren nodların, dinamik görüntülerde daha önce saptanmış bir lenf nodundan lenf kanalı aldığı gösterilirse o lenf nodu da SLN kabul edilir (28).

Görüntülerin Değerlendirilmesinde Hata Kaynakları

MM'li olgularda yapılan SLN çalışmalarında hataya neden olabilecek tuzaklar ve bunlara yönelik önlemler şu şekilde sıralanabilir;

Yanlış pozitiflik nedenleri: Enjeksiyon sırasında derinin kontamine olması sık karşılaşılabilecek bir sorundur. Bulgunun normal bir lenf nodundan ayırt edilmesinde, bulaştan kaynaklanan odağın lenf nodunda beklenen aktiviteye göre çok daha sıcak görünümde olması bir ipucu olabilir. Değişik pozisyonlarda alınacak planar görüntüler veya SPECT, SPECT/CT'de odağın deride yüzeysel yerleşiminin fark edilmesi ayırım için genellikle yeterlidir. Böyle bir yanıltıcı görüntünün oluşumunu engellemek için enjeksiyon noktasından enjektörün geri çekilmesi esnasında bir kısım radyofarmasötüğün deri yüzeyine çıktığının gözlenmesi halinde, etrafa dağıtılmadan emici bir materyal ile alandan uzaklaştırılması hataları azaltacaktır (37,38).

Lenfanjiyomalar ve lenfatik kanal üzerindeki göllenmeler focal görünüm oluşturarak SLN'ye benzer görünüm yaratabilirler. Lenfatik akım, özellikle önceden ilgili bölgede geçirilmiş başka bir girişim olan olgularda beklenmedik görünümler oluşturabilmektedir (39).

İkinci basamak nodların yanlışlıkla SLN olarak yorumlanması yanlış pozitifliklerden bir tanesidir. Bu durum erken dinamik/statik ve geç statik görüntülerin alınması ile engellenebilir (40,41).

Yanlış negatiflik nedenleri: Yakın komşuluktaki lenf nodları sayıca doğru değerlendirilemeyebilir. Bu sorun cerrahi sırasında gamma prob ile genellikle çözülebilecek bir durumdur. Enjeksiyon yerine ait sıcak alan, yakın yerleşimli bir lenf nodunun ayrı bir odak olarak görüntülenmesini engelleyebilir. Bu durum en sık baş boyun kanserlerinde oluşmaktadır. SPECT/BT bu sorunun çözümüne yardımcı olabilir (42,43).

Herhangi bir nedenle lenfatik akımın yavaşladığı durumlarda SLN'ye ulaşan aktivitenin çok az miktarda oluşu nedeniyle SLN'nin saptanması mümkün olmayabilir. Olası sebepler; önceden geçirilmiş cerrahiler, yaralanmalar ve özellikle 50 yaş üzerinde görülebilen yaşa bağlı drenaj yavaşlığı olarak sayılabilir. Düşük düzeyli radyoaktif özellikteki lenf nodu enjeksiyon alanının kurşun ile kapatılması ile görünür hale gelebilir. Birden çok projeksiyonda görüntü alınması, SPECT, SPECT/CT gibi tomografik görüntüleme yöntemlerinin kullanılması bir kısım olguda sorunun aşılmasını sağlayabilir. Radyokolloidin ilerleyişi dinamik veya statik görüntülerde izlenmemiş ise, enjeksiyon alanına yapılacak masaj ve sıcak uygulama, geç görüntülerin alınması (24. saate kadar), radyokolloidin tekrar enjeksiyonu drenajı hızlandırabilir. Ekstremiteler yerleşimli melanomlarda yapılacak pasif egzersizler de görüntülenmeyi kolaylaştırabilir (44,45,46).

Deri işaretleme: SLN'nin izdüşümünün deriye işaretlenmesi ameliyathane ilgi alanının bulunmasını hızlandırabildiği için bazı merkezlerde uygulanmaktadır. Bu amaçla Co-57 kaynağı ya da çok küçük miktarda radyoaktivite içeren bir enjektör ucu kullanılabilir. Bu kolaylaştırma amacı dışında kalıcı boya veya tatuaj ile SLN yerleşiminin işaretlenmesinin özellikle bir sebeple eksizyonu gerçekleştirilemeyen lenf nodların takiplerinde önem kazanabileceği bildirilmektedir. İz düşümün işaretlenmesinde derinlik faktörüne yönelik bilgi verilebilmesi anterior ve lateral gibi birden çok projeksiyonda işaretlemenin yapılması ya da SPECT/BT görüntülerinin değerlendirmede kullanılması ile sağlanabilir. İşaretlemede bir diğer önemli nokta da nükleer tıpta yapılan işaretleme ile cerrahi sırasında hastaya aynı pozisyonun verilmesidir. Bir bölgede birden çok sayıda SLN varlığında, bulgu raporda mutlaka belirtilmelidir. Özellikle aberan lenfatik drenaj söz konusu olduğunda cerrah ve nükleer tıp uzmanı lenfosintigrafi üzerinde birlikte değerlendirme yapılmalıdır. Görüntüler ameliyathanede basılı ya da elektronik ortamda ulaşılabilir olmalıdır. Kesin olarak ikinci basamak lenf nodu olduğu düşünülen lenf nodları işaretlenmemeli, böylece

yapılacak eksizyonun gereksiz büyümesi engellenmeli ve morbidite olasılığı artırılmamalıdır (40,47).

Sonuç

Kutanöz melanomlarda SLNB uygulaması güncel yaklaşımda standart hale gelmiştir. SLN'nin saptanmasında kullanılan radyofarmasötikler küçük farklılıklar içermekle birlikte genellikle benzer başarıya sahiptir. Standart statik görüntülere ek olarak, dinamik ve SPECT/BT gibi görüntüleme tekniklerinin gerekli durumlarda kullanımı yanlış pozitif ve negatiflikleri azaltarak yöntemin başarısını artırmaktadır.

Çıkar Çatışması: Yazarlar tarafından çıkar çatışması bildirilmemiştir.

Finansal Destek: Yazarlar tarafından finansal destek almadıkları bildirilmiştir.

Kaynaklar

1. Bodenham DC. A study of 650 observed malignant melanomas in the South-West region. *Ann R Coll Surg Engl* 1968;43:218-239.
2. Barth A, Wanek LA, Morton DL. Prognostic factors in 1,521 melanoma patients with distant metastases. *J Am Coll Surg* 1995;181:193-201.
3. French J, McGahan C, Duncan G, et al. How gender, age, and geography influence the utilization of radiation therapy in the management of malignant melanoma. *Int J Radiat Oncol Biol Phys* 2006;66:1056-1063.
4. Dunki-Jacobs EM, Callender GG, McMasters KM. Current management of melanoma. *Curr Probl Surg* 2013;50:351-382.
5. Gershenwald JE, Thompson W, Mansfield PF, et al. Multi-institutional melanoma lymphatic mapping experience: the prognostic value of sentinel lymph node status in 612 stage I or II melanoma patients. *J Clin Oncol* 1999;17:976-983.
6. Thompson JF, Scolyer RA, Uren RF. Surgical management of primary cutaneous melanoma: excision margins and the role of sentinel lymph node examination. *Surg Oncol Clin N Am* 2006;15:301-318.
7. Morton DL, Thompson JF, Cochran AJ, et al. Sentinel-node biopsy or nodal observation in melanoma. *N Engl J Med* 2006;355:1307-1317.
8. Morton DL, Thompson JF, Cochran AJ, et al. Final trial report of sentinel-node biopsy versus nodal observation in melanoma. *N Engl J Med* 2014;370:599-609.
9. Wong SL, Balch CM, Hurley P, et al. Sentinel lymph node biopsy for melanoma: American Society of Clinical Oncology and Society of Surgical Oncology joint clinical practice guideline. *J Clin Oncol* 2012;30:2912-2918.

10. Coit DG, Andtbacka R, Anker CJ, et al. Melanoma, version 2.2013: featured updates to the NCCN guidelines. *J Natl Compr Canc Netw* 2013;11:395-407.
11. Wong SL, Balch CM, Hurley P, et al. Sentinel lymph node biopsy for melanoma: American Society of Clinical Oncology and Society of Surgical Oncology joint clinical practice guideline. *Ann Surg Oncol* 2012;19:3313-3324.
12. Bluemel C, Herrmann K, Giammarile F, et al. EANM practice guidelines for lymphoscintigraphy and sentinel lymph node biopsy in melanoma. *Eur J Nucl Med Mol Imaging* 2015;42:1750-1766.
13. Gajdos C, Griffith KA, Wong SL, et al. Is there a benefit to sentinel lymph node biopsy in patients with T4 melanoma? *Cancer* 2009;115:5752-5760.
14. Filippakis GM, Zografos G. Contraindications of sentinel lymph node biopsy: are there any really? *World J Surg Oncol* 2007;29:5-10.
15. Moody JA, Ali RF, Carbone AC, Singh S, Hardwicke JT. Complications of sentinel lymph node biopsy for melanoma - A systematic review of the literature. *Eur J Surg Oncol* 2017;43:270-277.
16. McMasters KM, Reintgen DS, Ross MI, et al. Sentinel lymph node biopsy for melanoma: how many radioactive nodes should be removed? *Ann Surg Oncol* 2001;8:192-197.
17. Manca G, Romanini A, Pellegrino D, et al. Optimal detection of sentinel lymph node metastases by intraoperative radioactive threshold and molecular analysis in patients with melanoma. *J Nucl Med* 2008;49:1769-1775.
18. Breslow A. Thickness, cross-sectional areas and depth of invasion in the prognosis of cutaneous melanoma. *Ann Surg* 1970;172:902-908.
19. Dzwierzynski WW. Managing malignant melanoma. *Plast Reconstr Surg* 2013;132:446e-460e.
20. Cabanas RM. An approach for the treatment of penile carcinoma. *Cancer* 1977;39:456-466.
21. Morton DL, Wen DR, Wong JH, et al. Technical details of intraoperative lymphatic mapping for early stage melanoma. *Arch Surg*. 1992;127:392-399.
22. Wilhelm AJ, Mijnhout GS, Franssen EJ. Radiopharmaceuticals in sentinel lymph-node detection - an overview. *Eur J Nucl Med* 1999;26(4 Suppl):S36-S42.
23. Wong SL, Edwards MJ, Chao C, et al. Sentinel lymph node biopsy for breast cancer: impact of the number of sentinel nodes removed on the false-negative rate. *J Am Coll Surg* 2001;192:684-689.
24. Chakera AH, Hesse B, Burak Z, et al. EANM-EORTC general recommendations for sentinel node diagnostics in melanoma. *Eur J Nucl Med Mol Imaging* 2009;36:1713-1742.
25. Vera DR, Wallace AM, Hoh CK. [(99m)Tc]MAG(3)-mannosyl-dextran: a receptor-binding radiopharmaceutical for sentinel node detection. *Nucl Med Biol* 2001;28:493-498.
26. Sondak VK, King DW, Zager JS, et al. Combined analysis of phase III trials evaluating [^{99m}Tc]tilmanocept and vital blue dye for identification of sentinel lymph nodes in clinically node-negative cutaneous melanoma. *Ann Surg Oncol* 2013;20:680-688.
27. Chakera AH, Lock-Andersen J, Hesse U, et al. One-day or two-day procedure for sentinel node biopsy in melanoma? *Eur J Nucl Med Mol Imaging* 2009;36:928-937.
28. Bluemel C, Herrmann K, Giammarile F, et al. EANM practice guidelines for lymphoscintigraphy and sentinel lymph node biopsy in melanoma. *Eur J Nucl Med Mol Imaging* 2015;42:1750-1766.
29. O'Connor JM, Helmer SD, Osland JS, Cusick TE, Tenofsky PL. Do topical anesthetics reduce periareolar injectional pain before sentinel lymph node biopsy? *Am J Surg* 2011;202:707-711.
30. Stojadinovic A, Peoples GE, Jurgens JS, et al. Standard versus pH-adjusted and lidocaine supplemented radiocolloid for patients undergoing sentinel-lymph-node mapping and biopsy for early breast cancer (PASSION-P trial): a double-blind, randomised controlled trial. *Lancet Oncol* 2009;10:849-854.
31. Uren RF, Howman-Giles R, Thompson JF. Patterns of lymphatic drainage from the skin in patients with melanoma. *J Nucl Med* 2003;44:570-582.
32. Bekiş R, Aydın A, Mudun A, et al. Melanom'da bekçi lenf düğümü tespiti ve intraoperatif gama prob uygulama kılavuzu. *Turk J Nucl Med* 2003;12:186-189.
33. Mariani G, Gipponi M, Moresco L, et al. Radioguided sentinel lymph node biopsy in malignant cutaneous melanoma. *J Nucl Med* 2002;43:811-827.
34. Balch CM. Melanoma of the Skin. In: Edge SB, Byrd DR, Compton CC, et al. editors. *AJCC Cancer Staging Manual*. ed 7th. Springer Verlag; New York: 2010. p.325.
35. Wagner T, Buscombe J, Gnanasegaran G, Navalkisoor S. SPECT/CT in sentinel node imaging. *Nucl Med Commun* 2013;34:191-202.
36. Doepker MP, Yamamoto M, Applebaum MA, et al. Comparison of Single-Photon Emission Computed Tomography-Computed Tomography (SPECT/CT) and Conventional Planar Lymphoscintigraphy for Sentinel Node Localization in Patients with Cutaneous Malignancies. *Ann Surg Oncol* 2017;24:355-361.
37. Keidar Z, Israel O, Krausz Y. SPECT/CT in tumor imaging: technical aspects and clinical applications. *Semin Nucl Med* 2003;33:205-218.
38. Bozkurt MF. Sentinel Lenf Nodu Görüntüleme ve Lenfatik Haritalama. *Nucl Med Semin* 2016;2:42-48.
39. Yararbaş U, Argon AM, Yeniay L, Kapkac M. Problematic aspects of sentinel lymph node biopsy and its relation to previous excisional biopsy in breast cancer. *Clin Nucl Med* 2009;34:854-858.

40. Uren RF, Howman-Giles RB, Shaw HM, Thompson JF, McCarthy WH. Lymphoscintigraphy in high-risk melanoma of the trunk: predicting draining node groups, defining lymphatic channels and locating the sentinel node. *J Nucl Med* 1993;34:1435-1440.
41. Jansen L, Nieweg OE, Kapteijn AE, et al. Reliability of lymphoscintigraphy in indicating the number of sentinel nodes in melanoma patients. *Ann Surg Oncol* 2000;7:624-630.
42. Vermeeren L, Valdés Olmos RA, Klop WM, et al. SPECT/CT for sentinel lymph node mapping in head and neck melanoma. *Head Neck* 2011;33:1-6.
43. Doepker MP, Yamamoto M, Applebaum MA, et al. Comparison of Single-Photon Emission Computed Tomography-Computed Tomography (SPECT/CT) and Conventional Planar Lymphoscintigraphy for Sentinel Node Localization in Patients with Cutaneous Malignancies. *Ann Surg Oncol*. 2017;24:355-361.
44. Wagner T, Buscombe J, Gnanasegaran G, Navalkissoor S. SPECT/CT in sentinel node imaging. *Nucl Med Commun* 2013;34:191-202.
45. Conway WC, Faries MB, Nicholl MB, et al. Age-related lymphatic dysfunction in melanoma patients. *Ann Surg Oncol* 2009;16:1548-1552.
46. Bass SS, Cox CE, Salud CJ, et al. The effects of postinjection massage on the sensitivity of lymphatic mapping in breast cancer. *J Am Coll Surg* 2001;192:9-16.
47. Uren RF, Howman-Giles RB, Thompson JF. Demonstration of second-tier lymph nodes during preoperative lymphoscintigraphy for melanoma: incidence varies with primary tumor site. *Ann Surg Oncol* 1998;5:517-521.