



# Miyokardiyal Canlılık ve Moleküler Görüntüleme

## Myocardial Viability and Molecular Imaging

Handan Tokmak

Boğaziçi Klinik Bilimler Akademisi, Nükleer Tıp Kliniği, İstanbul, Türkiye

### Öz

Günümüzde kardiyolojik tanı ve tedavi alanındaki önemli gelişmelere rağmen, kalp yetmezliği, tüm dünyada hala önemli bir mortalite ve morbidite sebebidir. Non-invaziv görüntüleme teknikleri (ekokardiyografi, manyetik rezonans görüntüleme, nükleer görüntüleme vs.), kalp yetmezliğinin altında yatan patofizyolojinin temelini oluşturan kardiyovasküler anatomi ve fonksiyon hakkında bilgi sağlar. Canlı miyokart; hücre metabolik ve kasılma fonksiyonlarının devamlılığı ile tanımlanır. Koroner arter hastalığına bağlı gelişen sol ventrikül sistolik işlev bozukluğunun başlıca iki nedeni vardır. Birincisi; miyokart enfarktüsü sonrası miyositlerin ölmesi ve fibroz doku ile yer değiştirmesidir ve revaskülarizasyon yapılsa bile geriye dönüşü olmayan bir süreçtir. İkincisi; miyokartta kronik bir kasılma bozukluğu olmasına karşın miyositin canlılığı korunmuştur. Miyokardın canlılığının korunduğu ancak kasılma işlevinin bozulduğu duruma hibernasyon (miyokardın kış uykusu) adı verilmektedir. Hibernasyonda miyokardın canlılığı korunduğu için revaskülarizasyon işlemi sonrasında kasılma işlevi geri döner. Koroner revaskülarizasyon, miyokart canlılığı olan hastalarda sol ventrikül fonksiyonunu, kalp yetmezliği semptomlarını ve kardiyovasküler sonuçları iyileştirebilir. Bu nedenle canlı miyokardın saptanması ve revaskülarizasyon sonrası fonksiyonel iyileşmenin öngörülmesi önemlidir. Bu amaçla kardiyak fonksiyonun farklı parametrelerini karakterize eden çoklu görüntüleme modaliteleri kullanılmaktadır. Bu derlemenin amacı miyokart canlılığının fizyolojik temelini yansıtmak, miyokart canlılığını karakterize eden görüntüleme testlerini tartışmak ve bu testlerin klinik uygulamada kullanımı ile ilgili güncel kullanımlarını özetlemektir.

**Anahtar Kelimeler:** Miyokart canlılığı, PET, SPECT, moleküler görüntüleme, hibernasyon, sersemleme, kardiyak manyetik rezonans, PET/BT, SPECT/BT

### Abstract

Despite significant advances in cardiological diagnosis and treatment, heart failure is still an important cause of mortality and morbidity throughout the world. Noninvasive imaging techniques (echocardiography, magnetic resonance imaging, nuclear imaging, etc.) provide information about the cardiovascular anatomy and function underlying the pathophysiology of heart failure. Viable myocardium is defined by the continuity of cellular metabolic and contractile functions. There are two main reasons for left ventricular systolic dysfunction due to coronary artery disease. The first one is the death of myocytes and the replacement of myocardial muscle tissue by fibrosis tissue after myocardial infarction; this is a process that is irreversible even if revascularization is performed. Secondly, despite the chronic contraction disorder in myocardium, the viability of myocytes is maintained. Myocardial hibernation is the condition in which the myocardium survives, but the function of contraction is impaired. As myocardial viability is preserved in hibernation, the contraction function returns after revascularization. Coronary revascularization can improve left ventricular function, heart failure symptoms, and cardiovascular outcomes in patients with myocardial viability. For this reason, it is important to determine the presence of viable myocardium and functional recovery after revascularization. A lot of imaging modalities are used to characterize the different parameters of cardiac function. This review is intended to reflect the physiological basis of the myocardial viability, to discuss imaging tests that characterize myocardial viability, and to summarize current status of use of these tests in clinical practice.

**Keywords:** Myocardial viability, PET, SPECT, molecular imaging, hibernation, stunning, cardiac MRI, PET/CT, SPECT/CT

### Yazışma Adresi/Address for Correspondence

Dr. Handan Tokmak, Boğaziçi Klinik Bilimler Akademisi, Nükleer Tıp Kliniği, İstanbul, Türkiye

Tel.: +90 532 347 29 46 E-posta: handantokmak@hotmail.com ORCID ID: orcid.org/0000-0002-7662-4325

©Telif Hakkı 2018 Türkiye Nükleer Tıp Derneği / Nükleer Tıp Seminerleri, Galenos Yayınevi tarafından yayınlanmıştır.

## Giriş

Miyokardiyal hasar, en sık koroner arter hastalığı (KAH) durumunda çeşitli mekanizmalarla ortaya çıkar.

## Miyokardiyal Hasarın Progresif Etkileri ve Remodeling

Klinik kalp yetmezliği, pompa disfonksiyonuna ve/veya aritmilere sekonder olarak ortaya çıkabilir ve bu da ciddi morbidite ve mortaliteye neden olabilir. Tedavi farmakolojik ve farmakolojik olmayan stratejiler ile paralel revaskülarizasyonu da içeren çok yönlü bir yaklaşımdan oluşur. Medikal tedavi; farmakolojik ajanlarla nörohormonal cevabı değiştirmeye odaklanırken, başta kardiyak re-senkronizasyon tedavisi olmak üzere farmakolojik olmayan yaklaşımlar, elektriksel senkronizasyonu sağlamayı amaçlar. Amaç, kardiyovasküler fonksiyonu optimize etmek, progresif remodelingi önlemek, kalp yetmezliğinin semptomlarını azaltmak ve sağkalımı uzatmaktır. Remodeling, miyokardiyal perfüzyon bozulması sonrası fibrozis, skar, inflamasyondan kaynaklanan, ventrikül kavite çapı, kütleli (hipertrofi / atrofi) ve geometrik (kalp duvarı kalınlığı ve şekli) değişiklikleri tanımlar.

Kardiyovasküler görüntüleme asıl hedef, yetersiz perfüze olan canlı miyokardı değerlendirmek ve koroner revaskülarizasyondan faydalanacak hasta seçimini optimize etmektir. Miyokardın canlılığı hücreli fonksiyonların devamlılığı ile tanımlanır (1). KAH sonucu gelişen sol ventrikül (SV) sistolik işlev bozukluğunun başlıca nedenleri miyokart enfarktüsü sonrası miyositlerin canlılığını kaybetmesi ve miyokart kasının fibroz doku ile yer değiştirmesidir. Bundan sonrası revaskülarizasyon yapılsa bile geriye dönüşü olmayan bir süreçtir. Miyokardın canlılığının korunduğu ancak kasılma işlevinin bozulduğu duruma hibernasyon (miyokardın kış uykusu) adı verilmektedir. Hibernasyonda miyokart canlılığı korunduğu için revaskülarizasyon işlemi sonrasında kasılma işlevi geri döner (2). Koroner revaskülarizasyon, miyokart canlılığı olan hastalarda SV fonksiyonunu, kalp yetmezliği semptomlarını ve kardiyovasküler sonuçları iyileştirebilir (3,4,5). Miyokardiyal canlılık görüntüleme teknikleri, miyositlerin ve hücre içi yaşamsal süreçlerin yapısal ve fonksiyonel bütünlüğünü sorgular (6).

Görüntüleme tercih edilen güncel modaliteler irdelendiğinde; Dobutamin stres ekokardiyografisi (DSE), bölgesel SV kontraktıl rezervini; tek foton emisyon

tomografisi (SPECT) ve pozitron emisyon tomografisi (PET) miyokart perfüzyonunu, sarkolemi, mitokondriyal iç zar bütünlüğünü, hücre içi yağ asidini ve glikoz metabolizmasını inceler (7,8,9,10,11,12).

Gadolinyumun kullanıldığı kardiyak manyetik rezonans (KMR) ile skar gelişmiş miyokardiyal hasarın transmural genişliği değerlendirilebilir (13).

## Hibernasyon

Revaskülarizasyon sonrası disfonksiyonel miyokartta fonksiyonel iyileşmenin tanımlanması, hibernasyon kavramının ortaya çıkmasına yol açmıştır. Hibernasyon tanısı için Rahimtoola ve ark. kronik duvar hareket bozukluğu, kronik hipoperfüzyon ve reperfüzyon sonrası iyileşmenin saptanması şeklinde üç temel kriter tanımlamıştır (14).

Hibernasyon istirahat halinde kronik olarak miyokart kan akımının azaldığı, fonksiyonlarının gerilediği patolojik bir durumdur. Azalmış kronik kan akımına adaptasyon olduğu düşünülmektedir (15,16). Perfüzyonun azalması ile beraber hücrede metabolik aktivite sınırlı olarak devam eder ve nekroz oluşmaz, reperfüzyonu takiben kısmen veya tamamen geri döner.

Hiberne miyokartta, kontraktıl mekanizmanın bozulmasında, kronik hipoperfüzyonun şiddeti, miyokardiyal yapısal değişiklikler ve adrenoseptör yoğunluğundaki bölgesel değişikliklerin anahtar rol oynadığı öne sürülmüştür (17). İnsanlarda hiberne myokardiyum ile ilgili çalışmalarda tümör nekrozis faktör- $\alpha$  ve nitrik oksidin artmasının, fibrozis ve kontraktıl rezerv kaybında rol oynayabileceğini göstermiştir (17,18). Hiberne miyokarttan alınan biyopsilerde, hem hücreli hem de hücre dışı yapıdaki değişiklikler, hücreli dediferansiyasyonun, artmış glikojen depoları ve sarkomer ve miyofibriller kaybı ile karakterize bir embriyonik fenotipin histolojik değişiklikleri, ekstraselüler fibroz ile birlikte gözlenmiştir. Hücre dışı değişikliklerinin şiddeti, hibernasyonun tersine çevrilebilirliğine bağlıdır ve revaskülarizasyon sonrası fonksiyonel iyileşme süresi ile doğrudan ilişkilidir (3,4,5).

Revaskülarizasyon sonrası hiberne miyokart alanlarında normal miyositlerin kontraksiyonlarının düzelmesi günler, haftalar ve hatta aylar alabilir. Fizyopatolojisinde; iskemi sırasında miyokardın yüksek enerjili fosfatlarının korunması, sarkoplazmik retikulum tarafından kalsiyum tutulumunun ve miyofibrillerin kalsiyum hassasiyetinde azalmanın sorumlu olduğu kabul edilmektedir (19). Hibernasyonun birlikte olduğu klinik

sendromlar stabil ve stabil olmayan anjina pektoris, akut miyokart infarktüsü (AMI) ve konjestif kalp yetersizliğidir. Tek tedavisi ise perfüzyonu azalmış dokuya gelen kan akımının düzeltilmesi, yani revaskülarizasyondur.

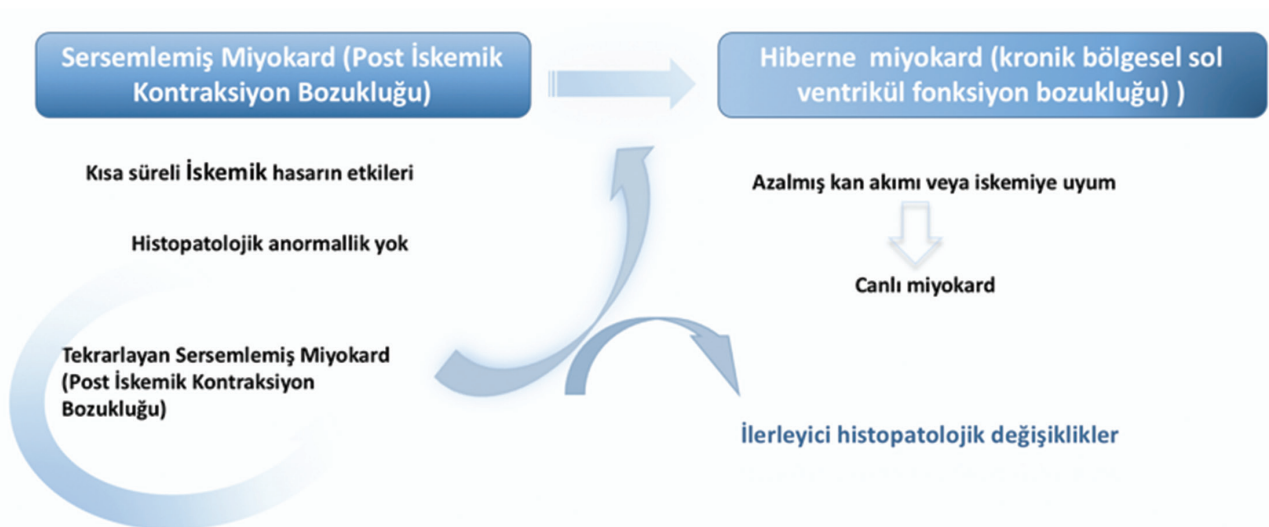
KAH tüm kalp yetmezliği olgularının %50-70'inde etkili faktördür (12).

### Stunning (Sersemleme)

Normal bir kalpte miyokardiyal oksijen ekstraksiyonu maksimale yakındır ve sınırlı sayıda anaerobik rezerv vardır. Bu nedenle miyokardiyal kan akımında küçük bir azalmanın neden olduğu akut iskeminin miyokardın kontraktilesini azalttığı gösterilmiştir (20). Kan akımı normale dönmüş olmasına rağmen, saatler veya günler boyu devam edebilen, kas nekrozu olmaksızın sistolik-diastolik fonksiyon bozukluğu görülmesine **miyokart stunningi** denir (21,22). Ultrastrüktürel hasar işareti yoktur. Bu durum, kalp cerrahisi sonrası miyokart fonksiyonlarını önemli ölçüde deprese edebilir. Kardiyak fonksiyonun gecikmiş iyileşmesi kalbin mikrovasküler reperfüzyonunun tam olmaması ile ilişkilendirilir. Genel olarak stunning yeterli perfüzyon sağlanmadan önceki dönemde bir iskemik durum yaşanması ile ortaya çıkar (21). Bir perfüzyon/kasılma uyumsuzluğu, yani normal perfüzyona rağmen azalmış kontraktilesinin olması durumudur (23). Oksijen türevli serbest radikallerin ve kalsiyum aşırı yüklenmesinin de dahil olduğu çeşitli mekanizmaların sarkoplazmik retikulum disfonksiyonuna bağlı kontraksiyon bozulmasına dolayısı ile miyokardiyal

stunning's neden miyokardiyal stunning'e neden olduğu ileri sürülmüştür (24). Başlangıçta stunning'in oksijen tüketiminin azalmasına katkıda bulunarak nekroza karşı koruma sağladığı iddia edilmiş, ancak çalışmalar bu alanların yüksek oksijen tükettiğini göstermiştir (25). Hem sistolik kontraksiyon, hem de diastolik relaksasyon bozukluğu söz konusudur. Miyokardın kan akımının sağlanması ile doku nekrozu olmamasına rağmen bu kontraksiyon bozukluğu, günler ve bazen haftalarca devam edebilir. Tekrarlayan iskemik epizodlar olmaz ise fonksiyon spontan olarak düzelir ve tamamen normale döner (Şekil 1). Anormal enerji transdüksiyonu veya yüksek enerjili fosfatların tükenmesi de bu durumun nedeni olarak ortaya sunulmuştur, sersemlemiş miyokart inotropik ilaçlara cevap verebilmektedir ve bu da aktif transport üretmek için yeterli ATP varlığının bir işaretidir (21). Tıpkı nekroz gibi stunning de subendokardiyal tabakadan başlayıp dışarı doğru yayılma eğilimindedir (26).

Birçok klinik çalışmadan elde edilen verilere göre trombolitik tedavi uygulanan akut miyokart infarktüsü hastalarda reperfüzyondan bir süre sonra (7-10 gün içerisinde) SV'nin sistolik-diastolik fonksiyonlarında düzelmeye olmaktadır (27). Fonksiyon düzelmesinin gecikmesi perfüzyonun geç düzelmesine, reoklüzyon ve bazen de doku düzeyinde yeterli perfüzyon olmamasına bağlı olabilir. Çalışmalarda tekrarlayan vazospastik anjina ataklarından, perkütan transluminal anjiyoplastiden ve subaraknoidal kanamadan sonra da miyokardiyal stunning bildirilmiştir (27).



Şekil 1. Stunning - hibernasyon döngüsü

Tablo 1. Miyokart canlılığı değerlendirilmesinde kullanılan ajanlar

Radyofarmasötik	Fiziksel yarılanma	Üretim	Teknik	Tutulmuş mekanizması
T-201	72 saat	Siklotron	SPECT	K analogu/Na <sup>+</sup> -K ATPaz pompası
Tc-99m MIBI	6 saat	Jeneratör	SPECT	Pasif difüzyon
Tc-99m tetrofosmin	6 saat	Jeneratör	SPECT	Lipofilik katyon/pasif difüzyon
F-18 FDG	110 dakika	Siklotron	PET	Metabolik tuzaklama
C-11 asetat	20	Siklotron	PET	Oksidatif mekanizma
O-15 H <sub>2</sub> O	2 dakika	Siklotron	PET	Serbest difüzyon
N-13 NH <sub>3</sub>	10 dakika	Siklotron	PET	Metabolik tuzaklama
Rb-82	75 saniye	Jeneratör	PET	Na <sup>+</sup> -K ATPaz pompası
F-18 flurpiridaz	110 dakika	Siklotron	PET	Metabolik tuzaklama

FDG: Florodeoksiglukoz, PET: Pozitron emisyon tomografisi, SPECT: Tek foton emisyon tomografisi

### Kronik İskemik Kardiyomiyopatide Miyokart Canlılığının Değerlendirilmesi

Revaskülarizasyondan önce canlı miyokardiyumun tanımlanması ve ölçümü, revaskülarizasyon sonrası fonksiyonel iyileşmenin öngörülmesi açısından önemlidir. İskemik kardiyomiyopati (İKM) hastaların yönetiminde doğru tedavi seçeneğine karar vermede, fonksiyonel ve anatomik değerlendirmeye olanak sağlayan farklı görüntüleme modaliteleri kullanılmaktadır (28).

Nükleer tıpta, miyokart canlılığının değerlendirilmesinde temel olarak radyoaktif maddenin hücre tarafından alınmasına dayanan, hücre zarının bütünlüğü ve metabolik aktivitesinin değerlendirildiği yüksek duyarlılığa sahip görüntüleme yöntemleri kullanılır.

#### PET Görüntüleme Ajanları

Miyokardiyal canlılığın değerlendirilmesi amacıyla F-18 florodeoksiglukoz (FDG), C-11 asetat, F-18 flurpiridaz gibi metabolik ajanlar ve/veya N-13 amonyak, O-15 H<sub>2</sub>O, Rb-82 (rubidyum) gibi kan akımı ajanları kullanılabilir (Tablo 1).

#### F-18 FDG

Glikoz analogu olan F-18 FDG rutinde de en çok kullanılan PET radyofarmasötikidir. PET görüntülemeye kan akımının azaldığı bölgelerde FDG tutulumunun korunması (uyumsuzluk alanları) miyokart canlılığı gösterir. Miyokart primer olarak yağ asitlerini ve laktatı metabolize ederek gerekli enerjiyi sağlamaktadır. Normalde aerobik olan miyokart metabolizması iskemik koşullarda aerobikten anaerobiğe döner ve glikoz metabolizması öncelik kazanır. Canlı ancak disfonksiyone

iskemik miyokart bölgesinde perfüzyon azalmış iken metabolik olarak F-18 FDG tutulumu (kan akımı-metabolizma uyumsuzluğu) saptanır. Bununla birlikte hem kan akımında hem de F-18 FDG tutulumunda azalma olması skar dokusu olduğunu gösterir. Miyokardiyal F-18 FDG tutulumu serum glikoz, serbest yağ asiti ve insülin düzeyleri gibi bir çok faktörden etkilenir.

Birleştirilmiş analizde, FDG PET çalışmalarının ortalama duyarlılığı ve özgüllüğü %93 ve %58, ortalama pozitif öngörü değeri (PPV) ve negatif öngörü değeri (NPV) %71 ve %86 bulunmuştur (30).

#### Rb-82

Sr-82 (stronsiyum) jeneratörü ürünüdür. Yetmiş altı saniye yarı ömre sahip potasyum analogudur. Tl-201 gibi miyokardiyumda Na<sup>+</sup>-K ATPaz pompası ile aktif transport ile tutulur. Hücresel tutulumu membran bütünlüğünü ve canlılığını gösterir.

#### N-13 NH<sub>3</sub> (Amonyak)

N-13 amonyakın miyokardiyal tutulumu doku canlılığını gösterir. Siklotron ürünü olup, 10 dakika gibi kısa bir yarı ömre sahiptir.

#### C-11 Asetat

TCA siklüsüne giren asetat oksidatif metabolizmayı gösterir. Hücresel canlılığın devamı için oksidatif metabolizmanın korunmuş olması gerektiğinden asetatın klirens oranları hücresel canlılığın belirteci olarak kullanılabilir. Dinamik görüntüleme yapılma gereksinimi ve skarlı dokudan canlı dokuyu ayırt edebilmek için k-mono hesaplamasına ihtiyaç duyulması, siklotron

ürünü olması ve yarılanma ömrünün 20 dakika gibi göreceli olarak kısa olması dezavantajlarıdır.

### O-15 H<sub>2</sub>O (Oksijen)-Su

Siklotron ürünü olup, 2,2 dakika gibi kısa bir yarı ömre sahiptir. Miyokardiyal tutulumu kan akımı ve metabolizmadan etkilenmez. Teoride miyokardiyal kan akımını ölçmede iyi bir ajan olmakla birlikte kan havuzu aktivitesinden çıkarılma gereksinimi ve kısa yarı ömrüne bağlı ölçümlerde oluşan heterojenite önemli dezavantajlarıdır.

### SPECT görüntüleme ajanları

Miyokart perfüzyon SPECT uygulamaları yüksek duyarlılıkları ve kolay ulaşılabilir olmaları nedeniyle PET çalışmalarına göre daha yaygın kullanılmaktadır. Tl-201 ve Tc-99m ile işaretli SPECT ajanlarıyla miyokardiyal canlılığı değerlendirmek mümkündür.

#### Tl-201

Potasyum analogu gibi davranan Tl-201 miyokardiyal kan akımına bağlı olarak ATP bağımlı Na<sup>+</sup>-K kanallarından aktif transport ile hücre içerisine alınır. Tl-201 tutulumu miyokardiyal perfüzyonu ve hücre canlılığı gösterir. Stresle indüklenen iskemi ile beraber canlılık değerlendirmesinde stres-redistribüsyon, stres-redistribüsyon-24. saat geç görüntüleme veya stres-redistribüsyon-reinjeksiyon protokolleri uygulanabilir.

#### Tc-99m Sestamibi ve Tc-99m Tetrafosmin

Tl-201 ile kıyaslandığında Tc-99m'nin gama enerjisi ile görüntü rezolüsyonu daha iyidir. Nitrogliserin verilerek yapılan Tc-99m işaretli ajanlar ile yapılan çalışmalarının canlılık değerlendirilmesinde etkili olabildiği gösterilmiştir.

Miyokart canlılığını değerlendirmede kullanılacak bir diğer metod GATED SPECT çalışmasıdır. Bu yöntem ile duvar hareketlerinin, duvar kalınlaşmalarının saptanabilmesi ve SV ejeksiyon fraksiyonunun değerlendirilmesiyle canlı miyokart dokusunun tayini mümkündür. GATED SPECT canlılık değerlendirmede testin spesifitesini arttırmaktadır.

Canlı miyokart dokusu, düşük doz dobutamin ekokardiyografi (DDDE) ile hiberne miyokardiyal segmentlerin, bazal ekokardiyografide hipokinetik veya akinetik iken düşük doz dobutamin infüzyonu ile kontraktile göstermesi ile saptanır.

Birleştirilmiş bir analizde, DDDE'nin, revaskularizasyon sonrası kasılma fonksiyonunu kestirmede %84'lük ortalama bir duyarlılığa ve %81'lik özgüllüğe sahip olduğu bulunmuştur (28). Miyokart canlılığını değerlendirmek için kullanılan ajanlar hücre membranının bütünlüğünü saptar. Na/K Pompası kullanılarak hücre içine alınan Tl-201 ve Tc-99m-sestamibi ile korunmuş mitokondriyal fonksiyon (29) belirlenebilir, öncelikle bir perfüzyon ajanı olarak kabul edilmesine rağmen, canlı miyokardiyal da değerlendirmek için Tc-99m-sestamibi tutulumunun kantitatif analizi kullanılabilir ve nitrat enjeksiyonunun kullanımı ile birlikte doğruluk oranı artırılabilir (30,31). Tl-201 redistribüsyon analizi, revaskularizasyon sonrası fonksiyonel iyileşmeyi öngörmeye %86 duyarlılık ve %59'luk bir özgüllük göstermiştir (32). Ortalama duyarlılık ve özgüllük, Tc-99m-sestamibi kullanılarak yapılan çalışmaların birleştirilmiş analizinde %81 ve %66'dır.

Çoklu teknikler kullanılarak miyokart canlılığı değerlendirilmesi:

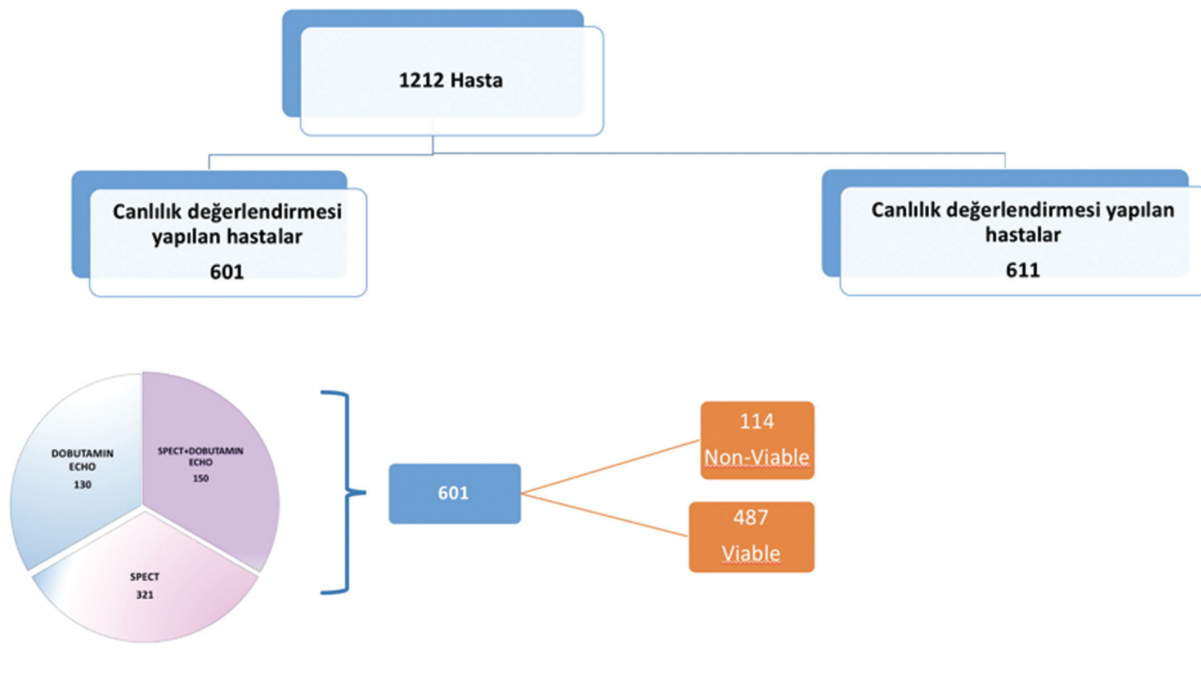
- Diastolik duvar kalınlığının (EDWT) ölçülmesi,
- Düşük doz dopamin infüzyonu kullanılarak miyokardiyal kontraktiletenin değerlendirilmesi ve
- Gadolinium bazlı kontrast ajanları kullanılarak gecikmiş artışın saptanmasıdır.

İKM'de belirgin depresyonlu SV fonksiyonunun, revaskularizasyon ile tersine çevrilebileceği açıktır (2,33). Dahası, iskemik semptomları olan ve en şiddetli SV disfonksiyonu olan hastalar, cerrahi revaskularizasyondan en fazla yarar görmektedir. Bu senaryoda, geç mortalitede bir iyileşmeye karşı yüksek bir periprocedural risk tartışılmalıdır (34).

Bu bulgular yakın zamanda İKM, SV disfonksiyonu (SVEF <%35) ve CAD koroner arter by-pass grefti (KABG) olan hastaların 10 yıllık takibinde doğrulanmıştır. Bu çalışmada, tek başına optimal medikal tedavi (OMT) alanlara göre, OMT'ye ek olarak KABG uygulanan hastalarda, 10 yılın üzerindeki herhangi bir nedenden ölüm oranı %8'lik bir mutlak farklılık ile anlamlı şekilde azalmıştır (35).

### Kontrastlı Kardiyak Manyetik Rezonans Görüntüleme

Gadoliniumun intakt hücre membranları ile dokulara nüfuz etmediği, ancak enfarktlı dokuda biriktiği ve dolayısıyla enfarktlı dokunun parlak görünmesini sağladığı önermesine dayanır. Üstün uzaysal çözünürlüğe bağlı olarak kontrastlı kardiyak manyetik rezonans (KKMR) görüntüleme, skar dokusunun genişliğini ve derinliğini



**Şekil 2.** İskemik kalp yetersizliğinde cerrahi tedavi alt grup çalışması (sol ventrikül disfonksiyonu olan hastalarda koroner arter by-pass cerrahisi çalışması)

saptayabilir. SV duvarında kontrast artışının %50'den az olmasının, tanımlanan SV segmentinin revaskülarizasyon sonrası yeniden fonksiyon gösterebileceği yönünde referans değer olarak kullanılabilirliği bildirilmiştir (36).

Kardiyak manyetik rezonans (KMR) görüntüleme kullanan 11 çalışmanın 2012 yılında yayınlanan meta-analizinde, revaskülarizasyon sonrası kontraktilitenin fonksiyonel iyileşmesini tahmin etmede ortalama duyarlılığı ve özgüllüğü sırasıyla %95 ve %51, PPV ise %69 ve NPV'nin %90 olarak rapor edilmiştir (13).

Aynı meta-analizde, dobutamin infüzyonu kullanılarak dobutamin stres KMR'si ile yapılan dokuz çalışmada, duyarlılık ve özgüllük sırasıyla %81 ve %91 iken, PPV ve NPV sırasıyla %93 ve %75 idi. KMR üzerinde <5,5-6 mm EDWT, muhtemelen skar bölgelerini temsil eden revaskülarizasyondan yararlanmayacak miyokart alanlarını tanımlamak için kullanılabilir. EDWT kullanan dört çalışmanın bir meta-analizinde, ortalama ağırlıklı duyarlılık ve özgüllük %96 ve %38 iken, PPV ve NPV sırasıyla %71 ve %85 olarak rapor edildi (13). 2003 ve 2006'da Wagner ve ark., subendokardiyal infarktleri saptamak için hem KMR hem SPECT uyguladıkları bilinen veya şüphelenilen KAH olan 92 hastanın analizini

yayınladılar. Transmural miyokart infarktüsü (Mİ) her iki modalitede %100 gösterilirken subendokardiyal 1 cm altındaki Mİ olgularında SPECT'in hastalarda uzaysal rezolüsyonundaki kısıtlılığından dolayı duyarlılığının KMR'ye göre oldukça düşük olduğunu rapor ettiler (37). Rischpler ve ark. AMİ sonrasında miyokart canlılığının değerlendirilmesi amacıyla, 20 hastayı AMİ'den 5-7 gün sonra ve 6. ayda FDG PET ve KKMR ile değerlendirdiler (38). Fonksiyon ve canlılık açısından değerlendirilen hastalarda daha önce fonksiyon bozukluğu bulunan alanlarda duvar hareket skorunda en az 1 puanlık düzelleme progress olarak değerlendirildi. Fonksiyonel iyileşme canlı segmentlerde çok daha yüksekti. KMR üzerindeki canlı segmentlerin %65'i ve PET ile canlı olduğu bildirilen segmentlerin %78'i fonksiyonel iyileşmeyi gösterdi.

İKM'de revaskülarizasyonun canlı doku ile ilişkisini değerlendiren pek çok gözlemsel çalışmada canlı dokunun saptandığı hastalarda revaskülarizasyon sonrası daha iyi sonuçlar alındığı gösterilmiştir. Miyokart canlılığının değerlendirildiği 1999 öncesi 24 çalışmanın meta-analizinde miyokardiyal canlılık varlığında revaskülarizasyonun, salt medikal tedaviye oranla mortalitede %79,6 azalma (%3,2'ye karşı %16) ile ilişkili olduğunu gösterilmiştir (39).

1998 ve 2006 yılları arasında yayımlanan 14 randomize olmayan çalışmanın meta-analizi, canlı miyokardı olan iskemik SV disfonksiyonlu hastalarda revaskülarizasyonun medikal tedaviye kıyasla (sırasıyla %3,64, %10,64) yıllık mortalitede anlamlı azalma sağladığını göstermiştir (40). Bu meta-analiz, ayrıca belirgin miyokardiyal canlılığın yokluğunda revaskülarizasyonun herhangi bir faydasının olmadığını göstermiştir. Miyokardiyal canlılığın gösterildiği ve revaskülarizasyon yapılmayıp medikal tedavi uygulanan hastalarda daha yüksek mortalite rapor etmiştir. Daha önce yayınlanan 32 çalışmanın 2015 yılında yayınlanan yakın tarihli bir meta-analizi, miyokart canlılığı olan hastaların, medikal tedaviye kıyasla revaskülarizasyonla mortalitede anlamlı bir azalmaya sahip olduğunu göstermiştir [ortalamaya göre sırasıyla %7,3,4'e karşılık %27,4, risk oranı (RR): 0,31, %95 güven aralığı (CI): 0,25-0,39]. Yirmi sekiz ayın sonunda (41) aynı çalışmada, canlılığı olmayan hastalarda revaskülarizasyon medikal tedaviye kıyasla mortalitede anlamlı bir iyileşme göstermemiştir (RR: 0,92, %95 CI: 0,78-1,09). Bununla birlikte, randomize olmayan ve hasta seçimi ile ilgili soru işaretlerinin olduğu bu çalışmaların revaskülarizasyon öncesi gerekli medikal tedavi uygulamaları ile ilgili de birçok eksiklik vardı.

İskemik kalp yetersizliğinde cerrahi tedavi (STICH) çalışmasının miyokardiyal canlılık alt çalışması olan, iskemik SV disfonksiyonunda miyokart canlılığı ve sağkalım çalışması, 22 ülkeden 99 kliniğin katıldığı,

bugüne kadar yapılan en iyi randomize çalışma olup, SV işlev bozukluğu olan hastalarda medikal tedavi + cerrahi revaskülarizasyonun etkinliğini, medikal tedavi ile karşılaştırmaktadır. (42,43).

KAH olan ve SV ejeksiyon fraksiyonu (SVEF) <%35 olan iskemik kalp yetmezliğinde 1212 hasta çalışmaya dahil edildi (Şekil 2). İki grup arasında tüm nedenlere bağlı ölümlerin primer sonlanım noktasında anlamlı bir fark yoktu. STICH çalışmasına alınan 1212 hastanın 601'inde canlılık araştırılmıştır. Canlılık araştırmasında SPECT ve DSE kullanılmıştır. Canlılık araştırması yapılan hastaların 298'ine medikal tedavinin yanı sıra cerrahi revaskülarizasyon yapılmış, diğer 303 hastaya ise yalnızca medikal tedavi verilmiştir. Beş yıllık izlem sonunda canlı miyokart varlığı gösterilen hastaların %37'si ve canlı miyokart varlığı gösterilemeyen hastaların %51'i ölmüştür. Ancak hastaların bazal özellikleri dikkate alındığında bu sonucun istatistiksel anlamlılık taşımadığı değerlendirilmiştir. İlk prospektif randomize çalışma olan STICH çalışmasının sonuçları, KABG'nin iskemik SV disfonksiyonunda agresif medikal tedaviye belirgin üstünlüğünün olmadığını gösterilmesi ile daha önceki gözlemsel çalışmalardan farklı sonuçlar ortaya koymuştur. Çalışmanın prospektif randomize doğası, retrospektif gözlem çalışmalarında muhtemelen mevcut olan seçim yanlılığını ortadan kaldırmıştır ancak; SPECT ve DSE arasındaki canlılığın tanımlanmasında kullanılan farklı eşikler, canlılık ve tedavi kolları arasında anlamlılığın değerlendirilmesini sınırlamıştır. Dahası, STICH canlılık

**Tablo 2. Miyokart fonksiyonlarının değerlendirilmesinde görüntüleme yöntemleri**

Görüntüleme	Hasta sayısı	Sensitivite	Spesitivite	Pozitif prediktif değer	Negatif prediktif değer	Ventrikül fonksiyonun değerlendirilmesi
DSE	1421	80	78	75	83	Sol ve sağ ventrikül fonksiyonlarının kalitatif/kantitatif değerlendirilmesine olanak sağlar. Düşük doz dobutamin ile kontraktıl rezerv değerlendirilir
Tc-99m ile	721	83	65	74	76	Sol ventrikül fonksiyonlarının yüksek doğrulukta kantitatif değerlendirilmesini sağlar
TI-201	119	87	54	67	79	
FDG-PET	598	93	58	85	77	
KMR						Sağ ve sol ventrikülün volümetrik değerlendirilmesinde referans yöntemdir Düşük doz dobutamin ile kontraktıl rezervi değerlendirilir
EDWT	100	95	41	56	92	
DSKMR	272	81	91	93	75	
LGE-MR	178	84	63	72	78	
KBT	316	88	80	82	86	Ventriküler volümün kantitatif değerlendirilmesi

FDG: Florodeoksiglikoz, PET: Pozitron emisyon tomografisi, MR: Manyetik rezonans, KMR: Kardiyak manyetik rezonans, DSE: Dobutamin stres ekokardiyografisi, DSKMR: Dobutamin stres kardiyak manyetik rezonans

çalışmasında canlılık testlerinin kullanımı randomize edilmemiştir (45).

2011 yılında yayınlanan bir alt grup incelemesinde, canlılık araştırılmasının revaskülarizasyondan yararlanacak hastaları saptamadaki etkinliği değerlendirilmiştir. Cerrahi revaskülarizasyon yapılacak hastalarda tek başına canlılığın, karar verdirici olmaması gerektiği vurgulanmıştır.

Başka bir prospektif randomize çalışmada, (HEART) SV EF <%35 olan 800 KY hastasının değerlendirilmesi hedeflendi. Sadece 138'inin değerlendirilmesinden sonra mali nedenler ve hasta sayısı yetersizliği sonucu çalışma erken sonlandırıldı (46). Hastaların %13'ü düşük SVEF'li olup bir kol tek başına medikal tedavi diğer kol invaziv strateji olacak şekilde, görüntüleme olarak DSE kullanılarak randomize edilmiştir. Ortalama 59 aylık takipten sonra, konservatif strateji uygulananlarda 25 (%37), invaziv stratejiye atanarlarda ise 26 (%38) ölüm bildirildi. Her ne kadar HEART iki grup arasında mortalitede bir farklılık göstermese de, HEART'nin erken sonlandırılması nedeni ile belirlenen hasta sayısına ulaşamamış olması ve invaziv stratejinin randomize edilen 69 hastanın 45'ine uygulanmış olması (hastaların yaklaşık %30'u) gibi önemli sınırlılıkları vardır.

PARR-2 (The PET and Recovery Following Revascularization-2) kalp yetersizliği olan ve cerrahi revaskülarizasyon planlanan EF'si >%35 olan 428 kalp yetmezliği hastası çalışmaya alındı. F-18 FDG PET kullanılarak ağır SV disfonksiyonu ve şüpheli koroner hastalığı olan hastaların tedavisi için PET rehberli strateji değerlendirildi (47). Hastalar FDG PET veya standart yöntemler ile değerlendirilerek belirlenen tedaviye randomize edildi.

Ölüm, Mİ ve 1 yıllık kardiyolojik nedenle hastaneye yatış ile ilgili bileşik sonuçlar, PET kolunda standart kolla karşılaştırıldığında önemli ölçüde farklı değildi (%36'ya karşılık %36). Hastaların tamamı değerlendirildiğinde, 1 yıllık izlem sonunda PET ile canlı doku bakılmasının istatistiksel olarak anlamlı bir iyileşme yapmadığı görülse de, çalışma sırasında hastaların yaklaşık %25'inde PET bulgularının çalışmacılar tarafından dikkate alınmadığı görülmüştür. Bu hastaların dışlandığı yeni bir inceleme yapıldığında PET ile canlı miyokart araştırılmasının ve revaskülarizasyon kararının bu sonuca göre alınmasının, istatistiksel olarak saptanabilen belirgin yarar sağladığı saptanmıştır. Bu çalışmada elde edilen bir başka bulgu ise revaskülarizasyondan elde edilen faydanın ancak SV'de %7'den daha fazla canlılık varsa gerçekleşebildiğidir (48).

Akut miyokardiyal enfarktüsü sonrası enfarktüs alanında kanıtlanmış canlılığı olan hastalarda anjiyoplasti

kararının bu sonuç rehberliğinde alındığında uzun dönem takip sonuçlarının değerlendirildiği (VIAMI) çalışmada enfarktla ilişkili koroner artere erken dönemde yapılan anjiyoplastisinin uzun vadede yararı gösterilmiştir (49).

İskemik kalp yetmezliğinde kardiyak görüntüleme (AIMI-HF), şu anda SVEF <%45 ve şüpheli veya bilinen KAH olan hastaları kayıt eden prospektif randomize bir çalışmadır (50,51). Hastalar, iskemi ve/veya canlılık değerlendirmesinde standart SPECT (tek foton emisyonlu bilgisayarlı tomografi), veya pozitron emisyon tomografi (PET)/kardiyak magnetik rezonans görüntüleme (KMR) gibi ileri görüntüleme yöntemlerinden birine randomize edildi. Ayrıca randomize edilememiş, ancak görüntüleme yöntemlerinden birinin (standart ve/veya ileri) uygulandığı çalışma protokolüne uygun hastalara ait veriler değerlendirildi. Bu çalışmanın temel amacı, standart ve/veya ileri görüntüleme stratejilerinin kardiyak ölüm, Mİ, resüsitasyonlu kardiyak arrest ve kardiyak rehospitalizasyon gibi klinik sonuçlar üzerindeki etkisini değerlendirmektir.

Son olarak, Cardiac FDG PET Registry (CADRE), PET kayıt sistemi, FDG PET miyokart canlılığı değerlendirmesinin şiddetli SV sistolik disfonksiyonu (SVEF <%35) olan hastaların yönetiminde etkisini araştıran büyük, çok merkezli bir çalışmadır (52). Prospektif randomize çalışmalar, canlı miyokardiyum varlığı ile revaskülarizasyon sonrası klinik sonuçlar arasındaki anlamlı etkileşimi ortaya koymamıştır. Devam eden klinik çalışmalardan elde edilen verilere erişilinceye kadar, İKM'li hastaların yönetiminde karar vermek için diğer klinik faktörlerle birlikte canlı miyokardiyumun varlığı veya yokluğu göz önünde bulundurulmalıdır.

2014 Avrupa Kardiyoloji Derneği ve Avrupa Kardiyovasküler Cerrahi Derneği miyokardiyal revaskülarizasyonla ilgili kılavuzunda çoklu damar hastalığı olan ya da revaskülarizasyon düşünülen hastalarda, iskemi ve doku canlılığı değerlendirmesi için stres testi veya görüntülemesi (örneğin; stres miyokart perfüzyon sintigrafisi, stres ekokardiyografi, PET veya MRG) gerekliliği sınıf 1 ve kanıt düzeyi A olarak belirtilmiştir (53).

İnvaziv olmayan görüntüleme yöntemleri, miyokardiyal dokunun değerlendirilmesinde iskemi ile enfarkt arasında geniş bir spektrumda değişen miyokardın hasar durumuna, fonksiyonel iyileşme potansiyeline derin bir bakış açısı sağlayabilir. Duyarlılık, özgüllük, maliyet ve ulaşılabilirlik açısından farklılıklar gösteren (Tablo 2) miyokardiyal canlılık testleri prognostik



bir belirteç olarak hizmet edebilir ve revaskülarizasyon yanıtını öngörmeye yardımcı olabilir.

**Finansal Destek:** Yazar tarafından finansal destek alınmadığı bildirilmiştir.

### Kaynaklar

1. Anavekar NS, Chareonthaitawee P, Narula J, Gersh BJ. Revascularization in patients with severe left ventricular dysfunction: is the assessment of viability still viable? *J Am Coll Cardiol* 2016;67:2874-2887.
2. Rahimtoola SH. The hibernating myocardium. *Am Heart J* 1989;117:211-221.
3. Lim SP, Mc Ardle BA, Beanlands RS, Hessian RC. Myocardial viability: it is still alive. *Semin Nucl Med* 2014;44:358-374.
4. Frangogiannis NG. The pathological basis of myocardial hibernation. *Histol Histopathol* 2003;18:647-655.
5. Bax JJ, Visser FC, Poldermans D, et al. Time course of functional recovery of stunned and hibernating segments after surgical revascularization. *Circulation* 2001;104(12 Suppl):314-318.
6. Dilsizian V, Bacharach SL, Beanlands RS, et al. ASNC imaging guidelines/SNMMI procedure standard for positron emission tomography (PET) nuclear cardiology procedures. *J Nucl Cardiol* 2016;23:1187-1226.
7. Abraham A, Nichol G, Williams KA, et al. 18F-FDG PET imaging of myocardial viability in an experienced center with access to 18F-FDG and integration with clinical management teams: the Ottawa-FIVE substudy of the PARR 2 trial. *J Nucl Med* 2010;51:567-574.
8. Dilsizian V. 18F-FDG uptake as a surrogate marker for antecedent ischemia. *J Nucl Med* 2008;49:1909-1911.
9. Schelbert HR. PET contributions to understanding normal and abnormal cardiac perfusion and metabolism. *Ann Biomed Eng* 2000;28:922-929.
10. Tillisch J, Brunken R, Marshall R, et al. Reversibility of cardiac wall-motion abnormalities predicted by positron tomography. *N Engl J Med* 1986;314:884-888.
11. Taegtmeier H, Young ME, Lopaschuk GD, et al. Assessing cardiac metabolism: a scientific statement from the American Heart Association. *Circ Res* 2016;118:1659-1701.
12. Roger VL. Epidemiology of heart failure. *Circ Res* 2013;113:646-659.
13. Romero J, Xue X, Gonzalez W, Garcia MJ. CMR imaging assessing viability in patients with chronic ventricular dysfunction due to coronary artery disease: a meta-analysis of prospective trials. *JACC Cardiovasc Imaging* 2012;5:494-508.
14. Rahimtoola SH, Griffith GC. The hibernating myocardium *Am Heart J* 1989;117:211-221.
15. Chareonthaitawee P, Gersh BJ, Panza JA. Is viability imaging still relevant in 2012? *JACC Cardiovasc Imaging* 2012;5:550-558.
16. Dispersyn GD, Borgers M, Flameng W. Apoptosis in chronic hibernating myocardium: sleeping to death? *Cardiovasc Res* 2000;45:696-703.
17. Kalra DK, Zhu X, Ramchandani MK, et al. Increased myocardial gene expression of tumor necrosis factor-alpha and nitric oxide synthase-2: a potential mechanism for depressed myocardial function in hibernating myocardium in humans. *Circulation* 2002;105:1537-1540.
18. Elsässer A, Decker E, Kostin S, et al. A self-perpetuating vicious cycle of tissue damage in human hibernating myocardium. *Mol Cell Biochem* 2000;213:17-28.
19. Avkiran M, Marber MS. Na(+)/H(+) exchange inhibitors for cardioprotective therapy: Progress, problems and prospects. *J Am Coll Cardiol* 2002;39:747-753
20. Vatner SF. Correlation between acute reductions in myocardial blood flow and function in conscious dogs. *Circ Res* 1980;47:201-207.
21. Ellis SG, Henschke CI, Sandor T, Wynne J, Braunwald E, Kloner RA. Time course of functional and biochemical recovery of myocardium salvaged by reperfusion. *J Am Coll Cardiol* 1983;1:1047-1055.
22. Braunwald E. The stunned myocardium: newer insights into mechanisms and clinical implications. *J Thorac Cardiovasc Surg* 1990;100:310-311.
23. Heusch G. The regional myocardial flow-function relationship: a framework for an understanding of acute ischemia, hibernation, stunning and coronary microembolization. 1980. *Circ Res* 2013;1980;112:1535-1537.
24. Bolli R. Mechanism of myocardial stunning. *Circulation* 1990;82:723-738.
25. Bavaria JE, Furukawa S, Kreiner G, et al. Myocardial oxygen utilization after reversible global ischemia. *J Thorac Cardiovasc Surg* 1990;100:210-220
26. Bolli R, Patel BS, Hartley CJ, Thornby JI, Jeroudi MO, Roberts R. Nonuniform transmural recovery of contractile function in stunned myocardium. *Am J Physiol* 1989;257:375-385.
27. 27 B. Birnbaum Y, Kloner RA. Clinical aspects of myocardial stunning: *Coron Artery Dis* 1995;6:606-12.
28. Bax JJ, Poldermans D, Elhendy A, Boersma E, Rahimtoola SH. Sensitivity, specificity, and predictive accuracies of various noninvasive techniques for detecting hibernating myocardium. *Curr Probl Cardiol* 2001;26:147-186.
29. Allman KC. Noninvasive assessment myocardial viability: current status and future directions. *J Nucl Cardiol* 2013;20:618-637.
30. Udelson JE, Coleman PS, Metherall J, et al. Predicting recovery of severe regional ventricular dysfunction. Comparison of resting scintigraphy with 201Tl and 99mTc-sestamibi. *Circulation* 1994;89:2552-2561.
31. Sciagra R, Bisi G, Santoro GM, et al. Comparison of baseline nitrate technetium-99m sestamibi with rest-redistribution thallium-201 tomography in detecting viable hibernating

- myocardium and predicting postrevascularization recovery. *J Am Coll Cardiol* 1997;30:384-391.
32. Bax JJ, Wijns W, Cornel JH, Visser FC, Boersma E, Fioretti PM. Accuracy of currently available techniques for prediction of functional recovery after revascularization in patients with left ventricular dysfunction due to chronic coronary artery disease: comparison of pooled data. *J Am Coll Cardiol* 1997;30:1451-1460.
  33. Chatterjee K, Swan HJ, Parmley WW, Sustaita H, Marcus H, Matloff J. Depression of left ventricular function due to acute myocardial ischemia and its reversal after aortocoronary saphenous-vein bypass. *N Engl J Med* 1972;286:1117-1122.
  34. Alderman EL, Fisher LD, Litwin P, et al. Results of coronary artery surgery in patients with poor left ventricular function (CASS). *Circulation* 1983;68:785-795.
  35. Velazquez EJ, Lee KL, Deja MA, et al. Coronary-artery bypass surgery in patients with left ventricular dysfunction. *N Engl J Med* 2011;364:1607-1616.
  36. Kim RJ, Wu E, Rafael A, et al. The use of contrast-enhanced magnetic resonance imaging to identify reversible myocardial dysfunction. *N Engl J Med* 2000;343:1445-1453.
  37. Wagner A, Mahrholdt H, Holly TA, et al. Contrast-enhanced MRI and routine single photon emission computed tomography (SPECT) perfusion imaging for detection of subendocardial myocardial infarcts: an imaging study. *Lancet* 2003;361:374-379.
  38. Rischpler C, Langwieser N, Souvatzoglou M, et al. PET/MRI early after myocardial infarction: evaluation of viability with late gadolinium enhancement transmural vs. 18F-FDG uptake. *Eur Heart J Cardiovasc Imaging* 2015;16:661-669.
  39. Allman KC, Shaw LJ, Hachamovitch R, Udelson JE. Myocardial viability testing and impact of revascularization on prognosis in patients with coronary artery disease and left ventricular dysfunction: a meta-analysis. *J Am Coll Cardiol* 2002;39:1151-1158.
  40. Camici PG, Prasad SK, Rimoldi OE. Stunning, hibernation, and assessment of myocardial viability. *Circulation* 2008;117:103-114.
  41. Orlandini A, Castellana N, Pascual A, et al. Myocardial viability for decision-making concerning revascularization in patients with left ventricular dysfunction and coronary artery disease: a meta-analysis of non-randomized and randomized studies. *Int J Cardiol* 2015;182:494-499.
  42. Bonow RO, Maurer G, Lee KL, et al. Myocardial viability and survival in ischemic left ventricular dysfunction. *N Engl J Med* 2011;364:1617-1625.
  43. Velazquez EJ, Lee KL, Deja MA, et al. Coronary-artery bypass surgery in patients with left ventricular dysfunction. *N Engl J Med* 2011;364:1607-1616.
  44. Bonow RO, Castelveccchio S, Panza JA, et al. Severity of Remodeling, Myocardial Viability, and Survival in Ischemic LV Dysfunction After Surgical Revascularization. *JACC Cardiovasc Imaging* 2015;8:1121-1129.
  45. 45 25. Chareonthaitawee P, Gersh BJ, Panza JA. Is viability imaging still relevant in 2012? *JACC Cardiovasc Imaging* 2012;5:550-558.
  46. Cleland JG, Calvert M, Freemantle N, et al. The Heart Failure Revascularisation Trial (HEART). *Eur J Heart Fail* 2011;13:227-233.
  47. Beanlands RS, Nichol G, Huszti E, et al. F-18-fluorodeoxyglucose positron emission tomography imaging-assisted management of patients with severe left ventricular dysfunction and suspected coronary disease: a randomized, controlled trial (PARR-2). *J Am Coll Cardiol* 2007;50:2002-2012.
  48. Shukla T, Ardle BAM, Nichol G, et al. Long term follow up of outcomes with f-18- fluorodeoxyglucose positron emission tomography imaging-assisted management of patients with severe left ventricular dysfunction secondary to coronary disease: 5-year follow-up of the PARR-2 randomized controlled trial. *Can J Cardiol* 2014;30(Suppl):266.
  49. van Loon RB, Veen G, Baur LH, Twisk JW, van Rossum AC. Long-term follow-up of the viability guided angioplasty after acute myocardial infarction (VIAMI) trial. *Int J Cardiol* 2015;186:111-116.
  50. Perera D. Study of Efficacy and Safety of Percutaneous Coronary Intervention to Improve Survival in Heart Failure (REVIVEDBICIS2). 2013.
  51. O'Meara E, Mielniczuk LM, Wells GA, et al. Alternative Imaging Modalities in Ischemic Heart Failure (AIMI-HF) IMAGE HF Project I-A: study protocol for a randomized controlled trial. *Trials* 2013;14:218.
  52. Rob Beanlands RSB. Cardiac FDG PET Viability Registry (CADRE). 2008.
  53. Authors/Task Force members, Windecker S, Kolh P, et al. 2014 ESC/EACTS guidelines on myocardial revascularization: the Task Force on Myocardial Revascularization of the European Society of Cardiology (ESC) and the European Association for Cardio-Thoracic Surgery (EACTS) developed with the special contribution of the European Association of Percutaneous Cardiovascular Interventions (EAPCI) *Eur Heart J*. 2014;35:2541-2619.