



Ayak Ağrısının Nadir Bir Nedeni: Plantar Fibromatozis

A Rare Cause of Ankle Pain: Plantar Fibromatosis

© Fatih Bağcıer, © Osman Onaç*, © Duygu Geler Külcü

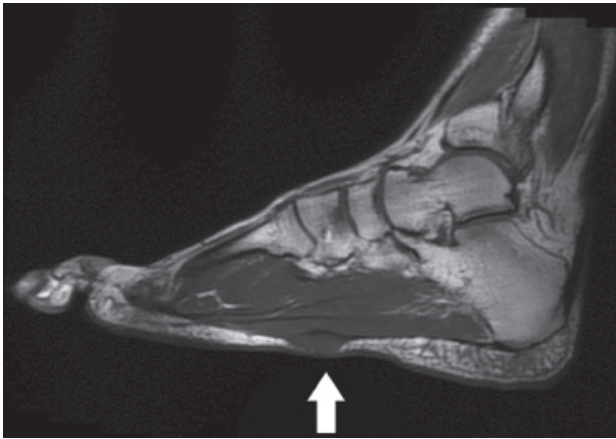
Sağlık Bilimleri Üniversitesi, Haydarpaşa Numune Eğitim Araştırma Hastanesi, Fiziksel Tıp ve Rehabilitasyon Kliniği, İstanbul, Türkiye
*İstanbul Metin Sabancı Baltalimanı Kemik Hastalıkları Eğitim ve Araştırma Hastanesi, Ortopedi ve Travmatoloji Eğitim Kliniği, İstanbul, Türkiye

Sayın Editör;

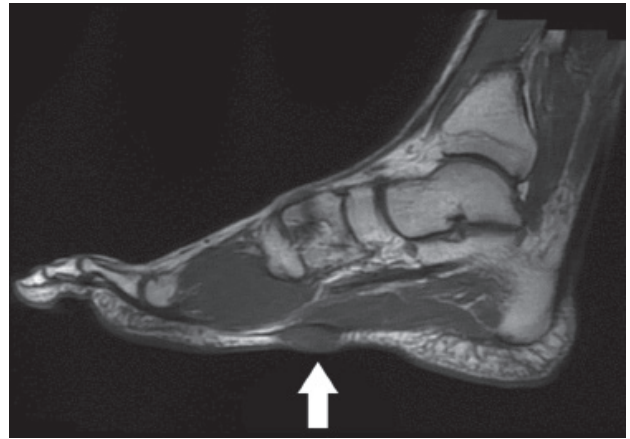
Elli dört yaşındaki erkek hasta her iki ayağının taban kısmına lokalize ağırlı şişlik nedeniyle polikliniğimize başvurdu. Şişliğin son zamanlarda belirginleştiği ve ağrının eşlik etmeye başladığını ifade eden hastanın bilinen kaza, travma ve sistemik hastalık öyküsü yoktu. Ağrısı mekanik karakterde olup gün içinde aynı düzeyde seyir göstermekteydi. Daha önce herhangi bir merkeze bu şikayetiyle başvuruda bulunmamış. Fizik muayenesinde her iki taraf ayak tabanında 1. metatarsofalangeal eklem hizasında sol tarafta yaklaşık 3x2,5 cm boyutlarında, sağ tarafta ise 2,5x2 cm boyutlarında subkütan yerleşimli, ağırlı, hareketsiz, nodüler lezyon tespit edildi (Resim 1). Yüzeysel doku ultrasonografisinde soliter özellikte bir lezyon oldukları görüldü. Her iki ayak bileği kontrastlı manyetik rezonans görüntülemesinde sol taraf ayak tabanında metatarsofalangeal eklemler hizasında plantar fasiyanın altında oturan, ön arka hatta uzanımı yaklaşık 24 mm'yi bulan, koronal planda ise yaklaşık 22x8 mm'ye ulaşan kontrast tutulumu oluşturan ve plantar fasyaya yaslanan kitlesel lezyon görülmüştür. Sağ

taraf ayak tabanında tarsometatarsal hizada plantar fasiyanın hemen altında oturan, ön arka hatta uzanımı yaklaşık 28 mm'yi bulan, koronal planda çapı 23x9 mm olarak ölçülen fuziform karakterde yumuşak doku yoğunluğunda kitlesel lezyon tespit edilmiştir (Resim 1, 2). Hasta bilateral plantar fibromatozis ön tanısı ile plastik ve rekonstrüktif cerrahi kliniğine opere edilmek üzere yönlendirildi. Kitleler lokal anestezi altında eksize edildi. Eksize edilen materyaller makroskopik olarak kirlili beyaz renkte, lastik kıvamında nodül şeklindekiydi. Histopatolojik inceleme sonucunda plantar fibromatozis tanısı koyuldu. Postoperatif komplikasyonsuz iyileşen hasta kliniğimizde kontrol altındadır ve iki yıllık takibinde nüks gözlenmemiştir.

Plantar fibromatozis veya Ledderhose hastalığı, plantar aponevrozun nedeni bilinmeyen, nadir, hiperproliferatif, benign lezyondur. Mikroskobik olarak Dupuytren hastalığına benzemesi sebebiyle plantar fasiyanın Dupuytren hastalığı da denilmektedir (1). Plantar fibromatozisin sık görüldüğü özel bir yaş aralığı yoktur. Etiyolojisi tam olarak bilinmemekle birlikte kronik alkol kullanımı, diyabet ve epilepsi ile ilişkilendirilmiştir.



Resim 1. Ayak tabanında tarsometatarsal hizada plantar fasiyanın hemen altında oturan fuziform karakterde yumuşak doku yoğunluğunda kitlesel lezyon



Resim 2. Metatarsofalangeal eklemler hizasında plantar fasiyanın altında oturan lezyon

Yazışma Adresi/Address for Correspondence: Dr. Fatih Bağcıer, Sağlık Bilimleri Üniversitesi, Haydarpaşa Numune Eğitim Araştırma Hastanesi, Fiziksel Tıp ve Rehabilitasyon Kliniği, İstanbul, Türkiye

Tel.: +90 544 242 90 42 **E-posta:** bagcier_42@hotmail.com **ORCID ID:** orcid.org/0000-0002-6103-7873

Geliş Tarihi/Received: 26.08.2016 **Kabul Tarihi/Accepted:** 15.04.2018

©Telif Hakkı 2018 Türkiye Osteoporoz Derneği

Türk Osteoporoz Dergisi, Galenos Yayınevi tarafından yayınlanmıştır.

Hastamızda sigara, alkol kullanımı, diyabet ve epilepsi öyküsü yoktu. Literatürde hastalıkla ilgili olgu sunumları incelendiğinde büyük çoğunluğun unilateral olduğu görülmektedir. Olgumuzda ise bilateral görülmüştür. Başlangıçta lezyonlar asemptomatiktir, ancak zamanla ağrılı hale gelebilirler. Olgumuzda da başlangıçta ağrı yoktu ancak kitle belirgin hale geldiğinde ağrı ortaya çıkmıştı. Dupuytren hastalığında görüldüğü gibi çevredeki önemli anatomik yapılarda retraksiyon görülmesi nadirdir. Bunun nedeni plantar fasyanın distal falankslara kadar uzanımının olmamasıdır (2). Ayırıcı tanısında özellikle plantar fasiit ve plantar fasyanın kronik rüptürü ile birlikte ganglion kisti, inklüzyon kisti, sinir kılıfı tümörleri ve sarkomlar da akla gelmelidir (3). Hastalığın tedavisinde konservatif yaklaşımlar başarılıdır. Bunlar şok absorban ayakkabı modifikasyonu, non-steroid antiinflamatuar ilaçlar, intralezyoner enjeksiyonlar, fizik tedavi modaliteleri (analjezik akımlar) şeklindedir. Cerrahi olarak lokal eksizyon ilk seçenektir. Ancak bazı olgularda geniş cerrahi rezeksiyona rağmen rekürrens tesbit edilmiştir. Bu nedenle tedavide cerrahi rezeksiyona ek olarak kemoterapi (methotrexate) ve radyoterapi de önerilmiştir (4). Sonuç olarak bu olguyu sunma amacımız klinik pratiğimizde ayak tabanı ağrılarının ayırıcı tanısında farkındalık oluşturmaktır. Olgumuzun her iki ayak tabanında lezyon görülmesi ve eşlik eden sistemik hastalığının olmaması sunmamıza neden olmuştur.

Anahtar kelimeler: Plantar fibromatozis, bilateral, eksizyon
Keywords: Plantar fibromatosis, bilateral, excision

Etik

Hasta Onayı: Hasta onamı alındı.

Hakem Değerlendirmesi: Editörler kurulu tarafından değerlendirilmiştir.

Yazarlık Katkıları

Konsept: F.B., O.O., D.G.K., Dizayn: F.B., O.O., D.G.K., Veri Toplama veya İşleme: F.B., O.O., D.G.K., Analiz veya Yorumlama: F.B., O.O., D.G.K., Literatür Arama: F.B., O.O., D.G.K., Yazan: F.B.

Çıkar Çatışması: Yazarlar arasında çıkar çatışması bulunmamaktadır

Finansal Destek: Çalışmamız için hiçbir kurum ya da kişiden finansal destek alınmamıştır.

Kaynaklar

1. Zgonis T, Jolly GP, Polyzois V, Kanuck DM, Stamatis ED. Plantar fibromatosis. Clin Podiatr Med Surg 2005;22:11-8.
2. Landers PA, Yu GV, White JM, Farrer AK. Recurrent plantar fibromatosis. J Foot Ankle Surg 1993;32:85-93.
3. Wu KK. Plantar fibromatosis of the foot. J Foot Ankle Surg 1994;33:98-101.
4. Sammarco GJ, Mangone PG. Classification and treatment of plantar fibromatosis. Foot Ankle Int 2000;21:563-9.