



Uyku ile İlişkili Şiddet ve NREM Parasomnisi Arasındaki İlişki: Bir Olgu Sunumu

Relationship Between Sleep-related Violence and NREM Parasomnia: A Case Report

© Melih Tütüncü, © Gülçin Benbir Şenel, © Burcu Zeydan, © Derya Karadeniz, © Hülya Apaydın

Istanbul Üniversitesi Cerrahpaşa Tıp Fakültesi, Nöroloji Anabilim Dalı, İstanbul, Türkiye

Öz

Uyku ile ilişkili şiddet tablosuna yol açabilecek durumlar arasında parasomniler önemli bir grubu oluşturmaktadır. Parasomni atakları esnasında farklı derecelerde kompleks motor davranışlar görülmekte, eşlik eden şiddet davranışları hasta ve çevresindekiler üzerinde nadir de olsa hayati tehlike arz eden sonuçlar doğurabilmekte ve hatta ölümcül olabilmektedir. Burada, uykuda parasomni atağı esnasında oluşan kafa travması sonucu sağ temporo-pariyetal kemik kırığı, pnömosefali ve sağ kulakta hemotimpanum ortaya çıkan bir hasta sunulmaktadır. Tanı, diğer tüm tetkiklerinin yapılmasını takiben anamnezin derinleştirilmesi sonucu ve polisomnografi tetkiki ile birlikte konulabilmektedir. Bu olgu sunumu ile uyku ile ilişkili şiddet olgularında, frontal lob epilepsisi başta olmak üzere noktümal epilepsilerin yanı sıra parasomni ataklarının da ayırıcı tanıda akla gelmesi gerektiği vurgulanmak istenmiştir.

Anahtar Kelimeler: Uykuda şiddet içeren davranışlar, uyku bozuklukları, parasomni, epilepsi, polisomnografi

Abstract

Parasomnia constitutes an important group among the situations that can lead to sleep-related violence scene. Parasomnia attacks are characterized by complex motor behaviors of various degrees, violent behaviors may result in life-threatening and rarely lethal conditions for patients and their relatives. Here is presented a patient with right temporoparietal bone fracture, pneumocephalus and hemotympanum in right ear due to head trauma during a parasomnia attack. The diagnosis could be made by a detailed history taking and polysomnography only after many other investigations. In this context, we aimed to emphasize that not only nocturnal epilepsies, especially frontal lobe epilepsies, but also parasomnia attacks should be kept in mind in differential diagnosis of sleep-related violence.

Keywords: Sleep-related violence, sleep disorders, parasomnia, epilepsy, polysomnography

Giriş

Uyku ile ilişkili şiddet, son yıllarda literatürde giderek daha fazla yer almaktadır. Uyku süresince kişi kendisine ya da çevresindeki kişilere zarar verici davranışlarda bulunabilmekte, hatta bazen bu davranışları ciddi, ölümcül sonuçlar doğurabilmektedir (1). Bu tabloya yol açabilecek durumlar arasında parasomniler, uyku ile ilişkili epilepsi ve uyku ile ilişkili disosiyatif bozukluk yer alır. Parasomniler, ortaya çıktıkları uyku evresine göre gruplandırılırlar. Hızlı göz hareketlerinin eşlik etmediği non-hızlı göz hareketi (NREM) uyku evresinden uyanma bozuklukları ile şekillenen parasomniler; şuur ve farkındalığın etkilendiği, retrograd ve anterograd amnezinin eşlik ettiği verbal ve/veya motor aktiviteler ile şekillenir (2). REM parasomnilerinde ise uyku esnasında şiddet içerikli verbal ve/veya motor aktivite görülmekle birlikte, hastalar atak sonrasında ani olarak uyanırlar ve ataklarını hatırlarlar. Gerek NREM gerekse REM parasomnilerinde uyku

enasında ortaya çıkan motor davranışlar farklı derecelerde kompleks hareketleri içerir ve eşlik eden şiddet davranışları hasta ve başta yatak partneri olmak üzere çevresindekiler üzerinde nadir de olsa hayati tehlike arz eden sonuçlar doğurabilmekte ve hatta ölümcül olabilmektedir. Bu yazıda, bir NREM parasomni atağı sırasında kafa travması yaşayan, şuurunu kapalı halde bulunan ve acile getirilen hasta sunulmaktadır.

Olgu Sunumu

Yirmi yedi yaşındaki erkek hasta, 11 ay önce uykuda düşme ve bayılma nedeniyle başka bir merkezin acil servisine başvurmuştur. Yaklaşık yarım saat süren şuur kaybı sonrasında kendine gelen hastanın nörolojik muayenesinde özellik saptanmamıştır. Sağ kulakta işitme kaybı ve ağrı tarif eden hastada yapılan incelemelerde sağ kulakta hemotimpanum görülmüştür. Ek olarak hasta, koku duyusunda da kayıp geliştiğini belirtmiştir. Beynin bilgisayarlı tomografisinde (BT) sağ temporo-pariyetal

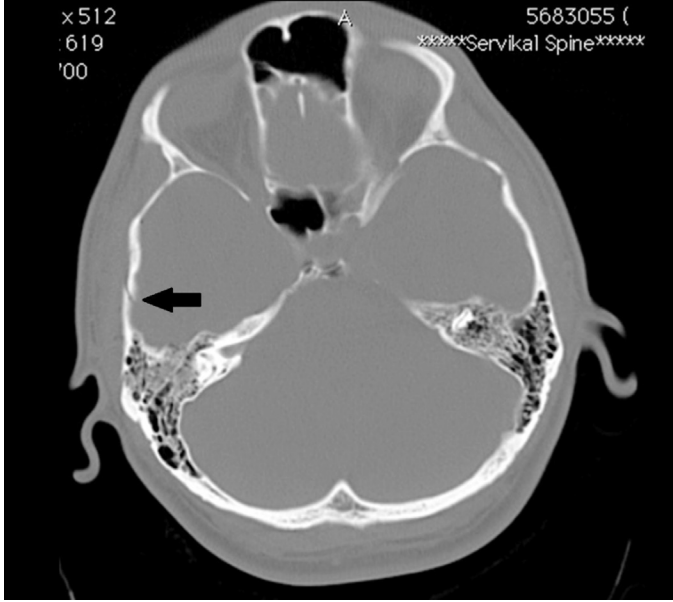
Yazışma Adresi/Address for Correspondence: Dr. Gülçin Benbir Şenel, İstanbul Üniversitesi Cerrahpaşa Tıp Fakültesi, Nöroloji Anabilim Dalı, İstanbul, Türkiye

Tel.: +90 533 226 37 97 E-posta: drgulcinbenbir@yahoo.com ORCID-ID: orcid.org/0000-0003-4585-2840

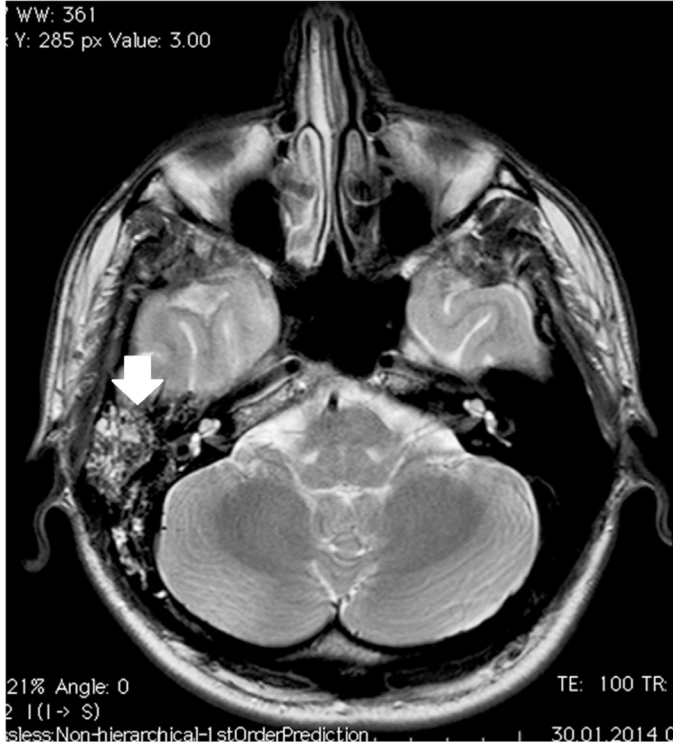
Geliş Tarihi/Received: 10.12.2017 Kabul Tarihi/Accepted: 23.07.2018

©Telif Hakkı 2017 Türk Uyku Tıbbi Derneği / Türk Uyku Tıbbi Dergisi, Galenos Yayınevi tarafından basılmıştır.

kemik fraktürü ve pnömosefali izlenmiştir (Şekil 1). Beynin manyetik rezonans görüntülemesinde, BT bulgularına ek olarak sağ mastoid hücrelerde havalanma kaybı ve frontobazal bölgede girus rektusta sinyal artışı saptanmıştır (Şekil 2). Detaylı biyokimya testleri, elektrokardiyografi ve elektroansefalografi tetkikleri normal sınırlarda bulunmuştur. Kafa travmasına yol



Şekil 1. Bilgisayarlı beyin tomografisinde sağ temporo-pariyetal kemik fraktürü (siyah ok)



Şekil 2. Beyin manyetik rezonans görüntülemesinde sağ mastoid hücrelerde havalanma kaybı (beyaz ok)

açan bayılma ve düşmenin nedenleri dış merkezde detaylı bir şekilde araştırılan; hipotansiyon, hipoglisemi, elektrolit imbalansı benzeri metabolik bozukluklar, senkop, epilepsi ya da ilaç kullanımı gibi farklı etiyojileri sorgulanan; ancak kesin bir neden saptanamayan hasta, İstanbul Üniversitesi Cerrahpaşa Tıp Fakültesi, Nöroloji Anabilim Dalı, Hareket Bozuklukları Merkezi'ne başvurmuştur. Burada hastanın öyküsü detaylı sorgulandığında, 11 ay önceki atağı gerçekleştirdiğinde hastanın uyumak üzere yatağına yatmış olduğunu hatırladığı, ancak yatak odasından çıkıştaki koridorda yerde, başında ağrı hissi ile kendine geldiği ve başındaki kanamadan başını çarpmış olduğunu anladığı ve yukarıda bahsedilen şikayetler üzerine hastaneye başvurduğu öğrenilmiştir. Uyku ile ilişkili şiddet ayırıcı tanısında yer alması gereken parasomni bulguları sorgulandığında, hastanın en az yedi yıldır seyrek olarak (yaklaşık ayda 1-3 kez) uykuda konuşma, bağırma ve uyandığında kendini yatağından başka yerde bulma şeklinde uykuda yürüme ataklarının olduğu öğrenilmiş, böylelikle travmanın senkop benzeri bir bayılma ya da epilepsi nöbeti sonucu değil, gece uykusunda muhtemel bir parasomni atağı esnasında gerçekleşmiş olabileceği fikri doğmuştur. Bunun üzerine uyku ve bozuklukları birimine yönlendirilen ve ayrıntılı uyku anamnezi sorgulanan hastada, uyku apnesi ya da diğer uyku bozukluklarına özgü klinik semptomlar saptanmamıştır. Hastaya 16-kanal elektroansefalografi ile birlikte tüm gece video-polisomnografi (PSG) tetkiki yapılmıştır. Uyku öncesi ve sabah uzun süreli uyanıklık elektroensefalografi kayıtlarında, temel biyoelektrik aktivite normal olarak değerlendirilmiştir. Uykunun sürekli olarak siklik alternan patern ile devam ettiği görülmüştür. Derin NREM uyku evresinde, hipersenkron yüksek amplitüdümlü delta aktivitesi içeren delta-alfa paroksizmleri ile uykuda yüzelleşmeler ve bunu takip eden biyoelektriksel, davranışsal ve otonom uyanıklık reaksiyonları ile şekillenen ve NREM parasomnisi varlığını destekleyen PSG bulguları izlenmiştir. REM uyku evresine ait tonik ve fazik elemanlar normal olarak bulunmuştur. Hastamız genel olarak stresli bir dönemden geçtiğini ifade etmiş, ancak herhangi bir psikiyatrik tanı almamış, sinir sistemini etkileyecek ilaçlar dahil herhangi bir ilaç ya da madde kötüye kullanımının olmadığını belirtmiştir. Bu bulgular ışığında, hastaya NREM parasomnisi tanısı konulmuş ve imipramin (25 mg/gün) tedavisi başlanmıştır. Yaklaşık iki hafta sonraki takiplerinde, uykuda yürüme atağının olmadığı belirtilmiştir, ancak konfüzyonel uyanma atağının olması üzerine ilaç dozu 50 mg/gün şeklinde yükseltilmiştir. Hastamız bir yıldır takibimizde olup, halen yeni bir NREM parasomni atağı görülmemiştir.

Tartışma

Uyku ile ilişkili şiddet prevalansı, kesin olarak bilinmemekle birlikte genel nüfusta yaklaşık %2 düzeyinde bildirilmektedir (3). Uyku kliniklerine başvuran ve parasomni tanısı ile takip edilen hastalarda ise uykuda zarar verici davranışların görülme sıklığı %65 gibi oldukça yüksek bir oranda izlenmektedir (4,5). NREM uyku evresinden uyanma bozuklukları, yavaş dalga uyku yükü ile kişinin uyanmasına neden olan faktörler arasındaki dengeye bağlı olarak ortaya çıkmaktadır (6). Ataklar; uyku deprivasyonu, fragmente uyku yapısı, stres, uyku apnesi başta olmak üzere diğer uyku bozuklukları, ilaç, alkol veya madde kullanımı gibi çevresel ve endojen uyarılar ile tetiklenmektedir (7,8). Ataklar

esnasında şuur ve farkındalığın etkilenmesi ve gerek retrograd gerekse anterograd amnezi olması, atak ile ilgili detaylı bilgi edinilmesinde zorluk oluşturur; ancak hastanın özgeçmişinin parasomni atakları açısından sorgulanması ve özellikle hasta yakınlarından da anamnez alınması, hastamızda olduğu gibi, klinisyeni tanıya götürecek yararlı bilgilerin elde edilmesini sağlayabilir. NREM parasomnilerinin ortaya çıkma yaşı sıklıkla ergenlik öncesidir ve çocuklarda %20 oranında, erişkinlere kıyasla daha sık görülmektedir; erişkinlerde ise görülme oranı %4 olmak üzere çok daha nadirdir, ancak uyku ile ilişkili şiddet erişkin yaş grubunda daha siktir (9). NREM uyku evresinden uyanma bozukluklarının ilk kez erişkin yaş grubunda başlaması ise çok daha nadirdir (yaklaşık %0,6), bu durumda uyku apnesi gibi altta yatabilecek diğer uyku bozukluklarının ve tetikleyicilerin sorgulanması önemlidir. Şiddet içeriği olmayan uyanma bozuklukları; her iki cinsiyette eşit oranda görülürken, uyku ile ilişkili şiddet ortalama 1,6-2,8 kat daha fazla olmak üzere erkek parasomniyaklarda çok daha yüksek oranda görülmektedir (10,11). Genel olarak kafa travmalarının da erkek cinsiyette kadınlardan üç kat daha fazla oranda görüldüğü bildirilmiştir (12). Sunulan erkek hastamızda, parasomni atakları erişkin döneminde başlamıştır, ancak PSG tetkikinde altta yatan bir diğer uyku bozukluğu saptanmamış ve özgeçmişinde ilaç kullanımı gibi tetikleyici unsurlara rastlanmamıştır.

Yaş ve yaralanma şiddeti, travmalarda mortaliteyi belirleyen önemli faktörlerdir (13,14). Genç yaş grubunda kazalara bağlı kafa travmaları daha ön planda iken, ileri yaş grubunda düşmeler belirgin bir etken olarak dikkati çekmektedir (14). Küçük yaş grubundaki çocuk ve bebeklerde çocuk istismarına bağlı kafa travmaları da akılda tutulmalıdır (15,16). Travmanın uyku ile ilişkisi hekim tarafından akla getirilmeli ve sorgulanmalıdır; nitelik uyurgezerlik ve benzeri parasomni tabloları genellikle selim seyirli ve ailesel özellik taşımaları nedeniyle, hasta ve yakınları tarafından belirtilmeyen durumlardır. Oysa farklı derecelerdeki motor davranışlar kompleks hareketleri içerir ve eşlik eden şiddet davranışları, hasta ve çevresindekiler üzerinde nadir de olsa hayati tehlike arz eden sonuçlar doğurabilmektedir. Psikiyatrik komorbiditeler açısından özellikle erişkinlerde, uyurgezerlik ve uyku terörünü; anksiyete, depresyon, obsesif kompulsif bozukluk ve mental stres gibi durumlara eşlik ettiği bilinmektedir (17). Hastamızda subjektif olarak bildirilen stres faktörünün dışında eşlik edebilecek diğer psikopatolojilere rastlanmamıştır. NREM parasomnileri ile ilişkili şiddet davranışı için predispozan faktörler arasında erkek cinsiyet, genetik, psikofizyolojik disfonksiyon, kişilik tipi ve yapısal beyin anormallikleri bulunmaktadır (1). Konfüzyonel uyanmada şiddet davranışı genellikle kişi uyandırılmaya çalışıldığı zaman gözlenmekte, ancak bunun tersine uyurgezerlikte şiddet davranışı atak sırasında izlenmektedir (6). Uyku teröründe ise şiddet davranışı korkutucu bir görüntüye karşı reaksiyon olarak görülmektedir. Sunulan hastaya, klinik olarak NREM parasomnilerin alt grubunda yer alan konfüzyonel uyanma ve uykuda yürüme tanıları konulmuştur (2). Kafa travmasına neden olan düşmenin ise, yatak dışında ortaya çıkmasından ötürü, bir uyurgezerlik atağı esnasında olduğu düşünülmüştür. Bu hastaların PSG tetkiklerinde bahsedilen artmış uyanıklık reaksiyonları ve yavaş dalga uykusu sırasında oluşan, 10-20 sn süreli, bilateral, ritmik, hipersenkron delta aktivitesi (18,19)

bizim hastamızda da görülmüştür. Ayrıca uyanma bozuklukları için ipucu oluşturan artmış sıklık alternan paterni hastamızda da izlenmiştir. Bu olgu sunumu ile özellikle gece ortaya çıkan uyku ile ilişkili şiddet olgularında, parasomnilerin de ayırıcı tanıda akılda tutulması gerekliliğinin vurgulanması amaçlanmıştır. Erişkin yaş grubunda başlayan ya da devamlılık gösteren NREM parasomnileri olgularında, özellikle hastalığın uyku ile ilişkili şiddete neden olduğu durumlarda, tanının klinik olarak konulmasına ek olarak PSG tetkiki ile altta yatabilecek diğer uyku bozukluklarının araştırılması ve tedavi edilmesi gerekmektedir. Diğer yandan, şiddet içerikli ataklar bazen suç içerikli de olabilir. Atakların altında yatan neden her zaman parasomni ile ilişkili olmayabilir ve temaruz ayırıcı tanısında hekimlere oldukça büyük ve önemli bir görev düşmektedir (20). Tüm bu nedenlerle, genel olarak selim seyirli olan ve farmakolojik tedavi gerektirmeyen idiyopatik NREM parasomnilerinde, olgumuzda olduğu gibi uyku ile ilişkili şiddet varlığında farmakolojik tedavi başlanması önerilmektedir.

Etik

Hasta Onayı: Sunulan olgudan detaylı bilgilendirilmiş olur formu alınmış, hastanın kişilik ve özerklik haklarını asla bozmayacak şekilde sadece tıbbi verilerinin isimsiz olarak bildirileceği konusunda gerekli bilgiler ve güven verilmiştir.

Hakem Değerlendirmesi: Editörler kurulu ve editörler kurulu dışında olan kişiler tarafından değerlendirilmiştir.

Yazarlık Katkıları

Cerrahi ve Medikal Uygulama: H.A., M.T., Konsept: H.A., Dizayn: M.T., G.B.Ş., Veri Toplama veya İşleme: H.A., M.T., B.Z., M.T., G.B.Ş., Analiz veya Yorumlama: M.T., G.B.Ş., Literatür Arama: G.B.Ş., B.Z., Yazan: M.T., G.B.Ş., D.K., H.A.

Çıkar Çatışması: Yazarlar tarafından çıkar çatışması bildirilmemiştir.

Finansal Destek: Yazarlar tarafından finansal destek almadıkları bildirilmiştir.

Kaynaklar

1. Morrison I, Rumbold JM, Riha RL. Medicolegal aspects of complex behaviours arising from the sleep period: a review and guide for the practising sleep physician. *Sleep Med Rev* 2014;18:249-60.
2. American Academy of Sleep Medicine. International classification of sleep disorders, 3rd ed. Darien, IL: American Academy of Sleep Medicine, 2014.
3. Ohayon MM, Guilleminault C, Paiva T, Priest RG, Rapoport DM, Sagales T, Smirne S, Zully J. An international study on sleep disorders in the general population: methodological aspects of the use of the Sleep-EVAL system. *Sleep* 1997;20:1086-92.
4. Moldofsky H, Gilbert R, Lue FA, MacLean AW. Sleep-related violence. *Sleep* 1995;18:731-9.
5. Guilleminault C, Moscovitch A, Leger D. Forensic sleep medicine: nocturnal wandering and violence. *Sleep* 1995;18:740-8.
6. Siclari F, Khatami R, Urbaniok F, Nobili L, Mahowald MW, Schenck CH, Cramer Bornemann MA, Bassetti CL. Violence in sleep. *Brain* 2010;133:3494-509.
7. Broughton RJ, Shimizu T. Sleep-related violence: a medical and forensic challenge. *Sleep* 1995;18:727-30.
8. Pressman MR. Factors that predispose, prime and precipitate NREM parasomnias in adults: clinical and forensic implications. *Sleep Med Rev* 2007;11:5-30.

9. Ohayon MM, Caulet M, Priest RG. Violent behavior during sleep. *J Clin Psychiatry* 1997;58:369-76.
10. Schenck CH, Milner DM, Hurwitz TD, Bundlie SR, Mahowald MW. A polysomnographic and clinical report on sleep-related injury in 100 adult patients. *Am J Psychiatry* 1989;146:1166-73.
11. Guilleminault C, Leger D, Philip P, Ohayon MM. Nocturnal wandering and violence: review of a sleep clinic population. *J Forensic Sci* 1998;43:158-63.
12. Okten Aİ, Ergün R, Akdemir G, Okay Ö, Duyar M, Anasız H, Ergüngör F, Taşkın Y. The epidemiology of head trauma: Data of 1450 cases. *Ulus Travma Acil Cerrahi Derg* 1997;4:291-7.
13. Byun CS, Park IH, Oh JH, Bae KS, Lee KH, Lee E. Epidemiology of trauma patients and analysis of 268 mortality cases: trends of a single center in Korea. *Yonsei Med J* 2015;56:220-6.
14. Akköse Aydın S, Bulut M, Fedakar R, Özgürer A, Özdemir F. Trauma in the elderly patients in Bursa. *Ulus Travma Acil Cerrahi Derg* 2006;12:230-4.
15. Demirli Çaylan N, Yılmaz G, Oral R, Karacan CD, Zorlu P. Abusive head trauma: report of 3 cases. *Ulus Travma Acil Cerrahi Derg* 2013;19:261-6.
16. Hymel KP, Armijo-Garcia V, Foster R, Frazier TN, Stoiko M, Christie LM, Harper NS, Weeks K, Carroll CL, Hyden P, Sirotnak A, Truemper E, Ornstein AE, Wang M; Pediatric Brain Injury Research Network (PediBIRN) Investigators. Validation of a clinical prediction rule for pediatric abusive head trauma. *Pediatrics* 2014;134:e1537-44.
17. Selby KE, Morrison I, Riha RL. Psychiatric comorbidity in arousal disorders: chicken or egg? *J Neuropsychiatry Clin Neurosci* 2012;24:E36.
18. Guilleminault C, Poyares D, Aftab FA, Palombini L. Sleep and wakefulness in somnambulism: a spectral analysis study. *J Psychosom Res* 2001;51:411-6.
19. Pressman MR. Hypersynchronous delta sleep EEG activity and sudden arousals from slow-wave sleep in adults without a history of parasomnias: clinical and forensic implications. *Sleep* 2004;27:706-10.
20. Popat S, Winslade W. While You Were Sleepwalking: Science and Neurobiology of Sleep Disorders & the Enigma of Legal Responsibility of Violence During Parasomnia. *Neuroethics* 2015;8:203-14.