

© Dursun Alizoroğlu,  
© Ahmet Emin Erbaycu,  
© Pınar Çimen,  
© Özlem Ediboğlu,  
© Cenk Kıraklı

## Masif Pulmoner Embolide Trombolitik Kullanımı: Hayata Dönen İki Hasta

### Thrombolytic Use in Massive Pulmonary Embolism: Revival of Two Patients

Geliş Tarihi/Received : 25.02.2018  
Kabul Tarihi/Accepted : 26.06.2018

©Telif Hakkı 2018 Türk Yoğun Bakım Derneği  
Türk Yoğun Bakım Derneği Dergisi, Galenos Yayınevi  
tarafından basılmıştır.

Dursun Alizoroğlu, Ahmet Emin Erbaycu  
Sağlık Bilimleri Üniversitesi, Suam, İzmir Dr. Suat Seren  
Göğüs Hastalıkları Ve Cerrahisi Eğitim Ve  
Araştırma Hastanesi, Göğüs Hastalıkları Kliniği, İzmir,  
Türkiye

Pınar Çimen, Özlem Ediboğlu, Cenk Kıraklı  
Sağlık Bilimleri Üniversitesi, İzmir Dr. Suat Seren  
Göğüs Hastalıkları Ve Cerrahisi Eğitim Ve  
Araştırma Hastanesi, Yoğun Bakım Kliniği, İzmir,  
Türkiye

Ahmet Emin Erbaycu (✉),  
Sağlık Bilimleri Üniversitesi Suam, İzmir Dr. Suat Seren  
Göğüs Hastalıkları Ve Cerrahisi Eğitim Ve Araştırma  
Hastanesi, Göğüs Hastalıkları Kliniği, İzmir, Türkiye

E-posta : afumetsu67@gmail.com  
Tel. : +90 505 581 56 31

**Poster Sunumu:** Türk Toraks Derneği 13. Yıllık  
Kongresi, 05-08 Mayıs 2010, İstanbul

**ÖZ** Pulmoner emboli teşhisi halen zordur, çünkü farklı semptom ve bulgular ile seyredebilmektedir. Bu olgular acil servislere şok, senkop veya kardiyopulmoner arrest ile gelebilmektedir. Kardiyopulmoner arrestlerin %70'inden fazlası akut myokard infarktüsü veya masif pulmoner emboli nedeniyle ortaya çıkmaktadır ve prognoz kötüdür.

Bu yazıda kardiyopulmoner resusitasyon gerektiren ve trombolitik ajan uygulanan masif pulmoner embolili iki hasta sunulmuştur. Hastalara 10 mg bolus şeklinde rekombinant doku tip plazminojen aktivatörü (alteplaz) uygulanmış ve ardından iki saat boyunca 90 mg intravenöz infüzyona devam edilmiştir. Trombolitik verilmesi sonrasında hızlı klinik ve hemodinamik iyileşme tespit edilmiş ve hastalar düzelmeye sonrasında hastaneden taburcu edilmiştir. Kardiyopulmoner arrest gelişen hastalarda eğer altta yatan hastalığın masif pulmoner emboli olduğundan şüpheleniliyorsa, kardiyopulmoner resusitasyon ile birlikte trombolitik ajanlar da uygulanmalıdır. Bu prosedür, arrestin neden olduğu durumu tedavi edecek ve erken mikrodolaşım, serebral perfüzyonu iyi yönde etkileyecek ve nörolojik sekel oluşumunu engelleyecektir.

**Anahtar Kelimeler:** Pulmoner emboli, kardiyopulmoner arrest, resusitasyon, alteplaz.

**ABSTRACT** The diagnosis of pulmonary embolism is still difficult because it may occur with different symptoms and signs. These cases can apply to the emergency department with shock, syncope or cardiopulmonary arrest. More than 70 percent of cardiopulmonary arrest cases are caused by acute myocardial infarction or massive pulmonary embolism and its' prognosis is poor. We present two cases of massive pulmonary embolism requiring cardiopulmonary resuscitation and administered thrombolytic agents. Two patients received 10 mg bolus of recombinant tissue-type plasminogen activator (alteplase) and followed by 90 mg intravenous infusion for two hours. Rapid clinical and hemodynamic improvement is occurred after thrombolytic injection and the patients discharged from the hospital. In the suspicion of massive pulmonary embolism in cardiopulmonary arrest cases, thrombolytic agents should be administered with cardiopulmonary resuscitation. This procedure will treat the condition caused by arrest and also shown to have beneficial effects on the early microcirculatory cerebral reperfusion and prevent neurological sequelae.

**Keywords:** Pulmonary embolism, cardiopulmonary arrest, resuscitation, alteplase.

## Giriş

Pulmoner emboli farklı semptom ve bulgularla ortaya çıkabilen tanı konması zor bir hastalıktır. Bu hastalar asemptomatik olabildikleri gibi, şok, senkop veya kardiyak arrest ile acil servislere başvurabilirler. Özellikle fulminant pulmoner emboli sıklıkla kardiyak arreste neden olmakta ve kardiyopulmoner resusitasyon (CPR) uygulanmasına rağmen yüksek mortalite ile sonuçlanmaktadır. Avrupa Resusitasyon Konseyi Kılavuzu (2015)'e göre akut pulmoner emboli kardiyak arrestin bilinen ya da şüphelenilen nedeni ise fibrinolitik (trombolitik) tedavi önerilmektedir. Bu durumda mortalite de azalmaktadır (1,2,3). Devam eden CPR trombolitik uygulama açısından bir kontrendikasyon teşkil etmemektedir. Ciddi kanama riski fazla olsa da, fibrinoliz etkili bir tedavi olabilir. Uygulama yapıldığında, en az 60-90 dk daha CPR'ye devam edilmesi tavsiye edilmektedir (3).

Hemodinamik olarak instabil pulmoner embolili hastalar intravenöz trombolitik veya mekanik tromboektomi için adaydırlar. Trombolitikler plazminojeni plazmine çevirmekte, tromboembolinin fibrinini hidrolize etmektedir. Böylece pıhtı erimektedir. Streptokinaz, ürokinaz, reteplaz, tenecteplaz ve alteplaz bu amaçla kullanılan ajanlardır. Trombolitikler pulmoner arter basıncı, oksijenizasyon ve pulmoner perfüzyonu iyileştirmekte, ekokardiyografideki anormal bulguları düzeltmektedir. Böylece semptomlar gerilemekte, tekrarlayan emboliler engellenmekte ve mortalite azalmaktadır (4,5).

Alteplaz, reteplaz ve tenecteplazın farkı fibrin spesifik olmalarıdır. Yarı ömürleri daha uzundur ve bolus uygulama için uygundur. Ayrıca ilk jenerasyon trombolitiklere göre alerjik reaksiyon riski daha hafiftir. Alteplaz, intermediate-yüksek riskli hastalarda pulmoner emboli tedavisinde endike olan fibrinolitik bir ajandır. Kullanım öncesi, hastanın klinik durumu, ilaçtan elde edeceği muhtemel fayda ve diğer yandan ilacın oluşturduğu kanama riski iyi değerlendirilmelidir (4,6,7).

Bu yazıda; ani kardiyopulmoner arrest sonrası hastanede müdahale edilen, CPR sırasında trombolitik (alteplaz) uygulanan ve hayata döndürülen iki masif pulmoner emboli hastası sunulmuştur.

## Olgu Sunumları

### Olgu 1

Hastanemizde güvenlik görevlisi olarak çalışan 23 yaşında erkek hasta, görevi başında iken ani bilinç kaybı ve senkop

geçirmiştir. Bulunduğu yerde, yere düşerek kafasını çarpmıştır. Hasta Acil Servis'e alındığında solunumu ve kalp atımı yoktu. Entübe edilerek kardiyopulmoner resusitasyon (CPR) uygulandı. Yaklaşık 10 dakika CPR sonrasında solunumu ve kardiyak ritmi dönen hasta nörolojik yönden değerlendirildi. Anti-ödem tedavi başlandı ve kafa travmasına sekonder intrakraniyal kanama ön tanısı ile kontrastsız bilgisayarlı beyin tomografisi (BT) çekildi. Beyin BT normal idi. Derin ven trombozu (DVT) öyküsü bulunan hasta pulmoner tromboemboli ön tanısı ile Yoğun Bakım Kliniği'ne yatırıldı.

Özgeçmişinde; altı yıldır DVT tanısı ile oral antikoagülan (varfarin) 5 mg/gün kullandığı, en son üç ay önce yapılan alt ekstremite doppler ultrasonografi (USG)'de trombüs bulgusu saptanmadığı öğrenildi. Soygeçmişinde bir özellik yok idi.

Fizik muayenede; ateş 38.5°C, nabız 92/dk, tansiyon arteriyel 110/60 mmHg, bilinç kapalı ve dispneik idi. Gözde ışık refleksi bilateral pozitif, solunum sesleri bilateral hafif alınıyordu. Yardımcı solunum kaslarını kullanarak soluyordu. Kalp sesleri ritmik, ek ses üfürüm yok, batin serbest, organomegali yok idi. Sağ alt ekstremitede diğerine göre şişlik mevcuttu.

Laboratuvarında; hemogramda lökosit 14.800 /mm<sup>3</sup>, hemoglobin 14.5 gr/dl, hematokrit 45.1, biyokimyasal testlerde glikoz 294 mg/dl, AST 38 U/L, ALT 41 U/L, diğer biyokimyasal değerler normal sınırlardaydı. D-Dimer 311 ng/ml (üç ay önce 60 ng/ml ölçülmüştü), aPTT 22 sn, protrombin zamanı 14 sn, INR 1.1, CK-MB 4.20 ng/ml, troponin 0.27 µg/L idi.

Acil Servis'de uygulanan CPR esnasında alınan arteriyel kan gazında pH: 7.14, pCO<sub>2</sub>: 47 mmHg, pO<sub>2</sub>: 111.4 mmHg, HCO<sub>3</sub>: 16 mmol/L, SaO<sub>2</sub>: %96.7 ölçüldü.

Posterior anterior (PA) akciğer radyogramı olağan idi. Toraks anjio BT'de sağ akciğer üst lob düzeyi pulmoner arterlerde kısmi dolum defekti izlendi (Resim 1 ve 2).

Alt ekstremitte venöz doppler USG'de; sağda süperfişyal femoral vende yer yer segmental inkomplet zayıf rekanalizasyon gösteren popliteal ven ve krural venlerde komplet karakter alan subakut venöz tromboz izlendi.

Hastaya Yoğun Bakım Kliniği'nde (CPR başladıktan 25 dk sonra) 100 mg alteplaz (rt-PA) uygulandı. Yan etki gözlenmedi. Trombolitik tedavi sonrası unfraksiyone heparin ve bir gün sonra da oral varfarin tedavisi başlandı. Hasta üçüncü günde weaning uygulanarak ekstübe edildi. Beşinci günde heparin kesildi. Bir başka merkezde DVT nedeniyle izlemi yapılan hastada herediter risk faktörü saptanmamıştı. Sağ alt ekstremitte mevcut trombozlar nedeniyle vena kava

filtresi uygulaması için değerlendirildi. İnfrarenal düzeyde vena kava darlığı saptandı. Girişimsel Radyoloji Birimi'nde darlıkla sağ renal ven arasına vena kava filtresi yerleştirildi. 10. günde göğüs hastalıkları kliniğine nakledilen hasta, 18. günde hastaneden taburcu edildi.

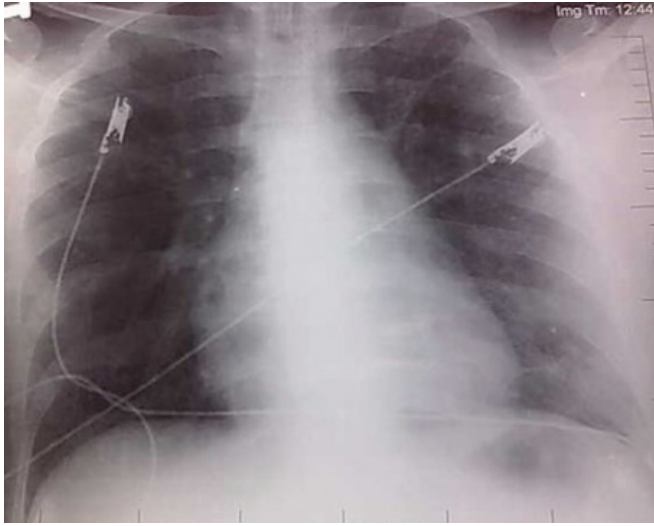
## Olgu 2

35 yaşında kadın hasta, ev hanımı. Hastanemizde lokal anestezi ile sol bacak varisi nedeniyle operasyona alınan hastada, operasyon esnasında kardiyopulmoner arrest gelişti. Hasta entübe edildi, monitörizasyon sağlandı ve CPR başlandı. Nabız alınamıyordu, elektrokardiyografide nabızsız elektriksel aktivite izlendi. CPR'a yanıt alındı ve yakın takip için Post-op Yoğun Bakım Kliniği'ne transfer edildi. Ekokardiyografide sağ

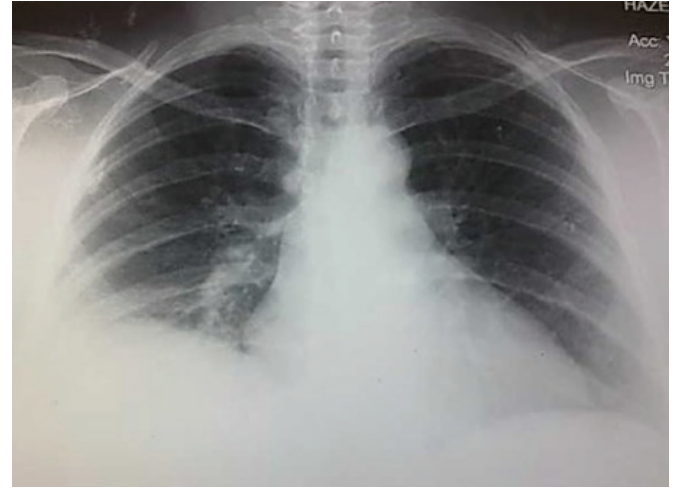
yapılarda yüklenme ve tipik D görünümü ile masif pulmoner emboli lehine bulgular saptandı. CPR başladıktan 30 dk sonra Alteplaz 100 mg ile trombolitik uygulaması yapıldı. Daha sonra unfraksiyone heparin ve oral antikoagülan (varfarin) tedavisi başlandı.

Yoğun Bakım Kliniği'nde CPR uygulanırken alınan arteriyel kan gazında; pH: 7.04, pCO<sub>2</sub>: 53.2 mmHg, pO<sub>2</sub>: 115 mmHg, HCO<sub>3</sub>: 14.1, SaO<sub>2</sub>: %99 ölçüldü.

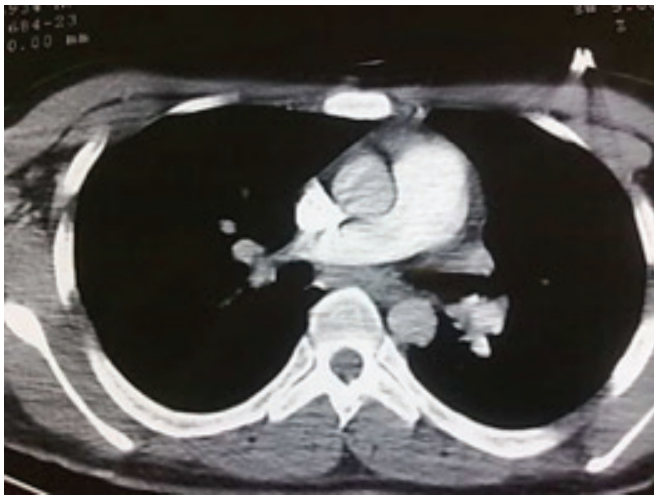
Akciğer radyografisinde sağ diafragma yüksek görünümdeydi. Toraks anjio BT (YBÜ 6. günde) "pulmoner emboli lehine dolma defekti görülmedi, tedavi nedeniyle rekanalize olmuş veya çözülmüş emboliler dışlanamaz, her iki hemitoraks bazalinde plevral tabanlı konsolide alanlar ve eşlik eden minimal sıvı görünümü pulmoner emboli yönünden



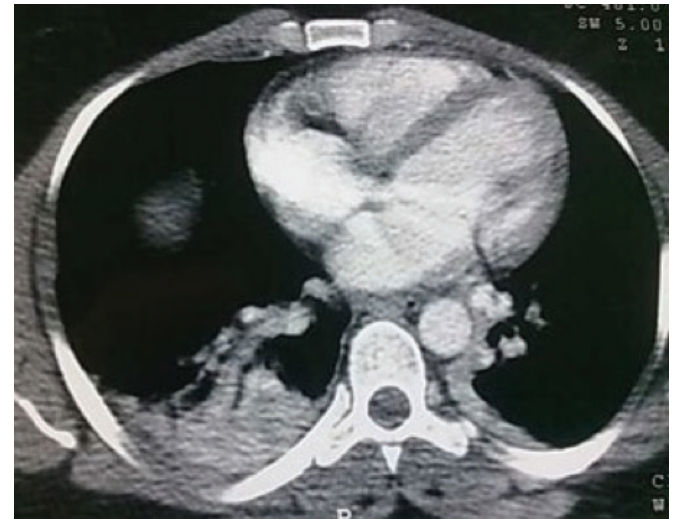
Resim 1. Birinci hastaya ait akciğer radyografisi



Resim 3. İkinci hastaya ait akciğer radyografisi



Resim 2. Birinci hastaya ait toraks anjio BT kesiti: pulmoner arter sağ üst dalında kısmi dolum defekti



Resim 4. İkinci hastaya ait toraks anjio BT kesiti: her iki hemitoraks bazalinde plevral tabanlı konsolide alanlar ve eşlik eden minimal sıvı görünümü

şüphelidir" şeklinde raporlandı (Resim 3 ve 4).

Hasta üçüncü günde ekstübe edildi ve beşinci günde heparin kesildi. 10. günde göğüs hastalıkları kliniğine nakil verildi. 16. günde hastaneden taburcu edildi.

## Tartışma

Trombolitik tedavi, hemodinamik instabilite / şok eşlik eden pulmoner embolili hastalarda önerilmektedir. Alteplazın submasif embolide de büyük bir kanama riski yaratmadan kısa dönemli iyileşmede etkili olduğu kanıtlanmıştır (7).

Masif ya da yüksek-riskli pulmoner emboli; sürekli hipotansiyon (15 dakikadan uzun süreli sistolik kan basıncı < 90 mmHg), şok ya da hemodinamik bozukluk semptomlarının pulmoner emboli kliniğine eklenmesi olarak tanımlanmaktadır. Bu hastalarda asıl tedavi yöntemi trombolitiklerdir (4). Sunulan iki hasta kardiyopulmoner arrest ile gelmiş ve pulmoner emboli şüphesinin kuvvetli olması nedeniyle ikisine de CPR'a yanıt alındıktan hemen sonra trombolitik tedavi uygulanmıştır. İki hastada da bu tedavinin ardından normal sistemik dolaşım sağlanmıştır.

Trombolitik tedavi uygulaması için değişken dozlar ve infüzyon süreleri çalışılmıştır. Bu tedavinin, semptomların başlangıcından ilk 48 saat içinde başlatılması en büyük faydayı sağlamaktadır. Geçici, az şiddetli hipotansiyon / şok belirtileri olan hastalarda sonradan gelişebilecek ani klinik kötüleşmede de sistemik trombolitikler tercih edilebilmektedir. Son öneriler uzun süreli infüzyon gerektiren birinci jenerasyon trombolitikler yerine, iki saatte periferik infüzyonla 100 mg alteplaz uygulanması şeklindedir (4,8). Pulmoner emboli kaynaklı kardiyopulmoner arrest durumunda alteplazın çift bolus tedavisi ile kanamaya neden olmadan etkin olduğu bildirilmiştir (9). Biz iki hastamızda da yoğun bakım kliniğinde tek doz, 100 mg intravenöz alteplaz uyguladık ve belirgin bir yanıt elde ettik.

Trombolitik tedavi uygulanan hastalardaki kanama gelişme riskini ortaya koyabilecek bir belirteç söz konusu değildir. Sadece bilinen bazı risk faktörleri değerlendirilmektedir. Pulmoner emboli şiddet indeksi (PESI) tedaviden fayda görecektir hastaları tanımlamada kullanılmaktadır. Yine klinisyenler tromboliz kontrendikasyonlarını da çeşitli risk faktörlerini gözden geçirerek tanımlamaktadır. Major kanama görülen hastaların, genelde INR>1.7 olan, bir veya daha fazla risk faktörü taşıyan majör cerrahi geçirmiş hastalar olduğu bildirilmektedir (10). Yine travmalı, hamile, CPR veya invaziv girişimler uygulanmış hastalar da daha risklidir (4,11).

Alteplaz primer olarak karaciğerden atılmaktadır ve alerjik reaksiyon potansiyeli diğer ajanlara göre daha düşüktür. İnfüzyon sonlandırıldığında plazmada ilaç konsantrasyonunun %50'den fazlası 5 dakika içinde temizlenmektedir. Kanama riski nedeniyle, hastalar ilaç uygulamasından sonraki en az 24 saat boyunca kanama ve hipertansiyon açısından monitörize edilmelidir (12,13). Sunulan hastalar alteplaz tedavisi sonrasında yoğun bakım kliniğinde monitörize edilerek yakından takip edilmiş, kanama, hipertansiyon ya da başka bir ilaç yan etkisi ile karşılaşmamıştır.

Hastane dışı ortamda kardiak arrest gelişen hastaların %70 kadarında neden akut myokard infarktüsü ya da masif pulmoner embolidir ve prognozu kötüdür. Bu şekilde arrest olan 443 hastanın incelendiği bir çalışmada, yaşam desteği esnasında trombolitik tedavi uygulanmasının ek katkısının olmadığı belirlenmiştir (14). Diğer yandan Avrupa Resusitasyon Konseyi'nin 2015 Kılavuzu; kardiak arrest nedeni olarak akut pulmoner emboliden şüpheleniliyorsa ya da kesin biliniyorsa trombolitik tedavi önermiştir (3).

Pulmoner emboliden emin olunamayan arrest ve arrest öncesi hastalarda trombolitiklerin yeri halen bir ikilem oluşturmaktadır. Hastanın ani klinik kötüleşmesinin emboliye bağlı olduğundan şüphe ediliyor ve toraks anjiyo BT çekilemiyor ise hızlı bir ekokardiyografik inceleme önerilmektedir. Bu durumda trombolitikler spontan dolaşıma dönüş ve sağkalımı artırmaktadır. British Thoracic Society kılavuzu arrest ya da peri-arrest durumundaki hastada 50 mg alteplaz bolusu önermektedir. Ancak arrest nedeni belirsiz ise CPR esnasında tromboliz önerilmemektedir (15). Sunulan ilk hastada derin ven trombozu öyküsü olması, ikinci hastada acil ekokardiyografide pulmoner emboli ile ilişkili bulguların saptanması, kardiyopulmoner arrest sebebinin masif pulmoner emboli olduğu yönünde şüpheleri artırmıştır. Böylece CPR'ın hemen ardından hastalara alteplaz uygulanmıştır. Nitekim hastalarda hem tedaviye iyi yanıt alınmış, hem de sonraki radyolojik ve klinik bulgular pulmoner emboliyi teyid etmiştir.

## Sonuç

Pulmoner emboli majör bir morbidite ve mortalite nedenidir. Dikkatli bir klinik değerlendirme ile klinisyenler sistemik trombolitikleri etkin ve güvenli şekilde kullanmaya hazır olmalıdır. Hemodinamik olarak stabil olmayan masif pulmoner embolide trombolitikler, kanama riski iyi değerlendirilerek, ilk tercih olmalıdır.

## Kaynaklar

1. Bailén MR, Cuadra JA, Aguayo De Hoyos E. Thrombolysis during cardiopulmonary resuscitation in fulminant pulmonary embolism: a review. *Crit Care Med* 2001; 29: 2211-9.
2. Jaff MR, Mc Murtry MS, Archer SL, Cushman M, Goldenberg N, Goldhaber SZ, et al. Management of massive and submassive pulmonary embolism, iliofemoral deep vein thrombosis, and chronic thromboembolic pulmonary hypertension. A scientific statement from the American Heart Association. *Circulation* 2011; 123: 1788-830.
3. Truhlar A, Deakin CD, Soar J, Khalifa GEA, Alfonso A, Bierens JJLM et al. European Resuscitation Council Guidelines for Resuscitation 2015. *Resuscitation* 2015; 95: 148-201.
4. Martin C, Sobolewski K, Bridgeman P, Boutsikaris D. Systemic thrombolysis for pulmonary embolism: A review. *P&T* 2016; 41: 770-5.
5. Chatterjee S, Chakraborty A, Weinberg I, Kadakia M, Wilensky RL, Sardar P, et al. Thrombolysis for pulmonary embolism and risk of all-cause mortality, major bleeding, and intracranial hemorrhage: a meta-analysis. *JAMA* 2014; 311: 2414-21.
6. Peters NA, Paciullo CA. Alteplase for the treatment of pulmonary embolism: A review. *Advanced Emergency Nursing J* 2015; 37: 258-72.
7. Konstantinides S, Geibel A, Heusel G, Heinrich F, Kasper W. Heparin plus alteplase compared with heparin alone in patients with submassive pulmonary embolism. *N Engl J Med* 2002; 347: 1143-50.
8. Ucar EY. Thrombolytic treatment. *Turkiye Klinikleri J Pulm Med-Special Topics* 2016; 9: 39-43.
9. O'Connor G, Fitzpatrick G, El-Gammal A, Gilligan P. Double bolus thrombolysis for suspected massive pulmonary embolism during cardiac arrest. *Case Reports in Emerg Med* 2015; ID 367295: 1-5.
10. Cutis GM, Lam SW, Reddy AJ, Bauer SR. Risk factors associated with bleeding after alteplase administration for pulmonary embolism: a case-control study. *Pharmacotherapy* 2014; 34: 818-25.
11. Virk HH, Chatterjee S, Sardar P, Bavishi C, Giri J, Chatterjee S. Systemic thrombolysis for pulmonary embolism: Evidence, patient selection, and protocols for management. *Intervent Cardiol Clin* 2018; 7: 71-80.
12. Smithburger PL, Campbell S, Kane-gill SL. Alteplase treatment of acute pulmonary embolism in the intensive care unit. *Critical Care Nurse* 2013; 33: 17-27.
13. Hasanoglu HC. Thrombolytic treatment: Who, when, how? *Guncel Gogus Hastaliklari Serisi* 2015; 3: 34-44.
14. Böttiger BW, Arntz HR, Chamberlain DA, Bluhmki E, Belmans A, Danays T, et al. Thrombolysis during resuscitation for out-of-hospital cardiac arrest. *N Engl J Med* 2008; 359: 2651-62.
15. Condliffe R, Elliot CA, Hughes RJ, Hurdman J, Maclean RM, Sabroe I, et al. Management dilemmas in acute pulmonary embolism. *Thorax* 2013; 16: 1-7.