

Primer Retroperitoneal Hidatik Kist

Primary Retroperitoneal Hydatid Cyst

Ebubekir Gündeş, Tevfik Küçükkartallar, Murat Çakır

Necmettin Erbakan Üniversitesi Meram Tıp Fakültesi, Genel Cerrahi Anabilim Dalı, Konya, Türkiye

ÖZET

Hidatik kist en sık karaciğer ve akciğerde yerleşerek hastalık oluşturur. Retroperitoneal yerleşimli hidatik kist çok nadir olarak görülür. Kırk beş yaşında kadın hasta sırt ağrısı, kilo kaybı ve yorgunluk şikayetleri ile hastanemize müracaat etti. Bilgisayarlı tomografide (BT) sol böbrek posteriorunda, paravertebral alanda retroperitoneal yerleşimli komşuluğundaki kostayı destrükte eden yaklaşık 8x7x6 cm boyutlarında septalı kistik lezyon izlendi. Laparotomide retroperitoneal yerleşimli kistin duvarı kısmen eksize edilerek kalan kavite drene edildi, dren ameliyat sonrası 5. gün çıkartıldı. Histopatolojik tanısı hidatik kist olarak rapor edildi. Postoperatif albendazol verilen hastanın kontrollerinde herhangi bir problemle karşılaşılmadı. Hidatik kist ülkemizde endemik bir hastalık olup atipik yerleşimleri de olduğu bilinmelidir. (Türkiye Parazitol Derg 2014; 38: 68-70)

Anahtar Sözcükler: Hidatik hastalık, retroperitoneal hidatik kist, cerrahi

Geliş Tarihi: 01.09.2012

Kabul Tarihi: 22.07.2013

ABSTRACT

Hydatid cysts cause diseases most frequently by localizing in the liver and the lungs. Hydatid cysts with retroperitoneal localization are very rare. A 45-year-old female patient presented to our hospital with complaints of back pain, weight loss, and fatigue. The computerized tomography (CT) revealed that the patient had a septated cystic lesion of about 8x7x6 cm localized in the posterior of the left kidney, in the paravertebral site causing destruction of the neighboring costa. During laparotomy, the wall of the cyst with retroperitoneal localization was partially excised and the remaining cavity was drained. The drain was removed on post-op day 5. The histopathological diagnosis was reported to be a hydatid cyst. No problems were seen during the follow-ups of the patient who was administered post-op albendazole. Hydatid cysts are an endemic disease in our country and it should be kept in mind that they also have atypical localizations. (Türkiye Parazitol Derg 2014; 38: 68-70)

Key Words: Hydatid disease, retroperitoneal hydatid cyst, surgery

Received: 01.09.2012

Accepted: 22.07.2013

GİRİŞ

Hidatik kist *Echinococcus granulosus*'un larvarının neden olduğu paraziter bir enfeksiyondur (1). Primer hidatik kistin en sık görüldüğü yer karaciğer olmasına rağmen diğer organlar da tutulabilir (2). İzole retroperitoneal yerleşimli hidatik kist endemik bölgelerde dahi çok nadir olarak bildirilmiştir (3). Başka primer kaynağı saptanamayan ve atipik yerleşimli olduğu düşünülen retroperitoneal hidatik kist vakası literatür eşliğinde sunulmuştur.

OLGU SUNUMU

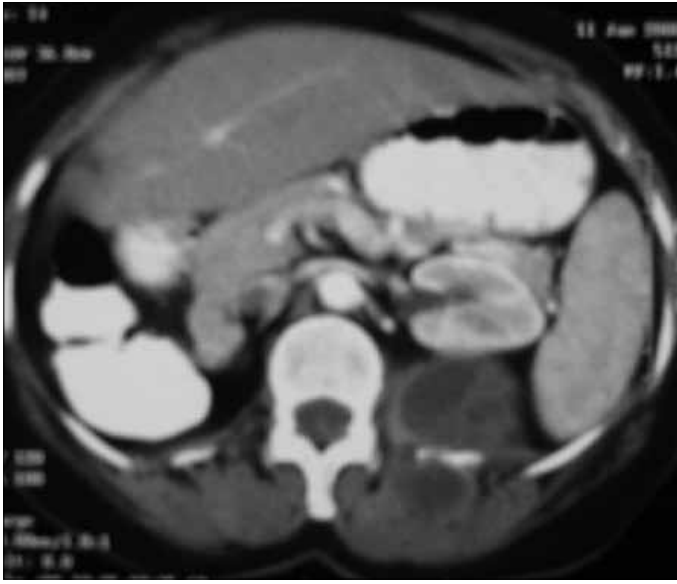Sırt ağrısı, kilo kaybı ve yorgunluk şikayetiyle kliniğimize müracaat eden 45 yaşındaki hastanın karın ultrasonografisinde (USG) sol böbrek posteriorunda 6x5 cm ve 5x4 cm ebadında içerisinde yer yer ekojeniteler izlenen 2 adet kistik lezyon izlendi. Kist Gharbi sınıflamasına göre Tip III olarak değerlendirildi. BT'de sol böbrek posteriorunda, paravertebral alanda retroperitoneal yerleşimli komşuluğundaki kostayı destrükte eden yaklaşık 8x7x6 cm boyutlarında septalı kistik lezyon izlendiği rapor edildi (Resim 1).

Yazışma Adresi / Address for Correspondence: Dr. Ebubekir Gündeş, Necmettin Erbakan Üniversitesi Meram Tıp Fakültesi, Genel Cerrahi Anabilim Dalı, Konya, Türkiye. Tel: +90 332 223 61 23 E-posta: ebubekir82@hotmail.com

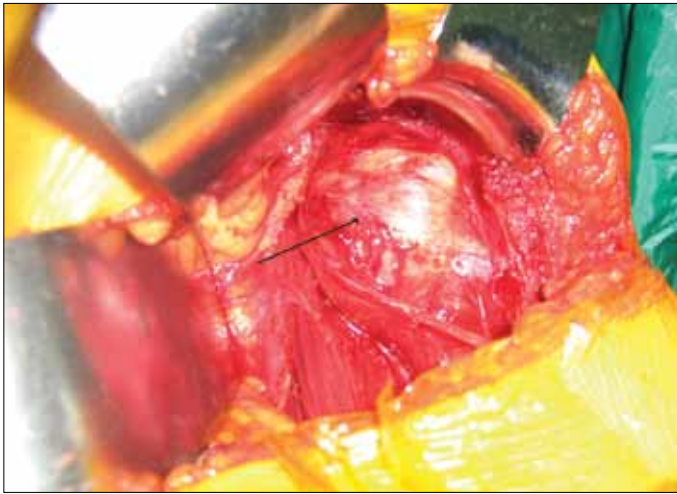
DOI:10.5152/tpd.2014.2897

©Copyright 2014 Turkish Society for Parasitology - Available online at www.tparazitolog.org

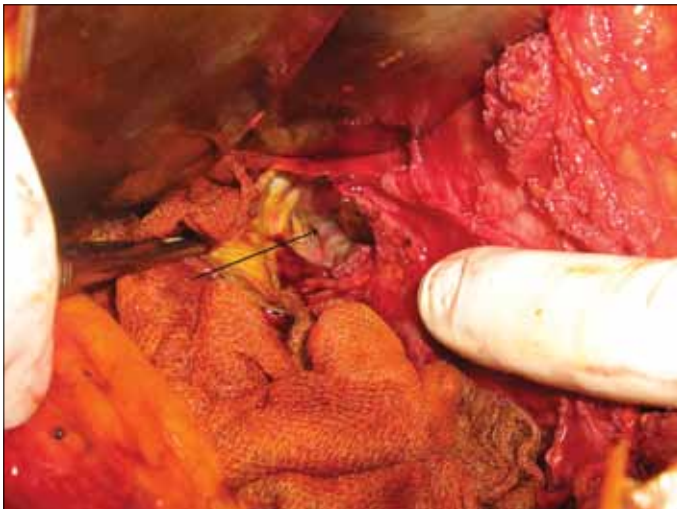
©Telif hakkı 2014 Türkiye Parazitoloji Derneği - Makale metnine www.tparazitolog.org web sayfasından ulaşılabilir.



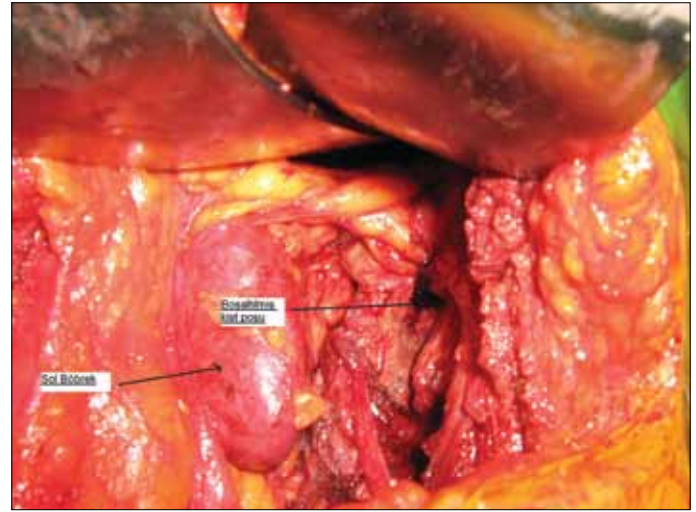
Resim 1. BT'de kistik görünüm



Resim 2. Operasyonda böbreğin ekarte edildikten sonraki kistin görünümü



Resim 3. Operasyonda kistin boşaltılmış hali



Resim 4. Boşaltılmış kistin sol böbrekle komşuluğu

Hastanın kan tetkikleri normaldi. Mevcut bulgularla hastada retroperitoneal hidatik kist olduğu düşünüldü. Primer odak araştırıldı. Hastaya PAAG, batin USG ve batin BT çekildi. Özellikle akciğer ve karaciğer olmak üzere diğer solid organlar değerlendirildi. Başka odak bulunamayınca primer odakın retroperiton olduğu görüldü. Hidatik kist indirekt hemaglutinasyon testi (IHA) 1/2560 olarak tespit edildi. Karın ağrısı devam eden hasta ameliyat edildi ve sol böbrek posteriorde retroperitoneal alana lokalize olmuş yaklaşık 6x5x4 cm boyutlarında hidatik kist tespit edildi. Parsiyel kistektomi ve drenaj işlemi yapıldı (Resim 2-4). Ameliyat sonrası histopatolojik tanısı hidatik kist olarak rapor edildi. Hastaya ameliyattan sonra 800 mg/gün albendazol tedavisi başlandı ve postoperatif 6. gün problemsiz olarak taburcu edildi. Dört aylık medikal tedaviden sonra yapılan kontrol USG'si normal olarak değerlendirildi.

TARTIŞMA

Hidatik kist %99 *Echinococcus granulosus* ve %1 *Echinococcus multilocularis* tarafından oluşturulan bir parazit enfeksiyondur (1). Kaynaklarda karaciğere %50-70, akciğere %11-17, yumuşak dokulara %2,4-5,3, kalbe %0,5-3, perikarda %5, kas ve subkutan dokulara %0,5-4,7 yerleşim bildirilmiştir (4). Retroperitoneal hidatik kist genellikle spontan, travma veya diğer organların hidatik kist cerrahisi sırasında ekilme sonucu oluşabilir. Primer retroperitoneal hidatik kist son derece nadirdir (5). Olgumuzda retroperitoneal hidatik kist saptandı. Taramalar sonucunda odak olarak sadece retroperiton bulundu. Bu nedenle primer retroperitoneal hidatik kist tanısı aldı.

Olguların çoğunluğu asemptomatik olmakla beraber karında kitle, ağrı, bulantı ve kusma bulguları görülebilir. Retroperitoneal yerleşimli hidatik kiste sıklıkla yan ağrısı ve sırt ağrısı görülür, tanı anında ise üst üriner sistem obstrüksiyonu saptanabilir (6). Bizim hastamızda da dört aydır devam eden ve sebebi bulunamayan yan ağrısı ve hafif sırt ağrıları vardı. Tetkikleri sırasında retroperitoneal kist saptandı. Radyolojik olarak hidatik kist olarak yorumlandı. Ameliyat öncesi tanıda, klinik öykü, radyoloji ve serolojik test sonuçları yardımcı olabilir (7). Kesin tanı cerrahi ve histopatolojik inceleme ile konulur (2). Hastamızın ameliyat öncesinde

radyolojik olarak hidatik kist olabileceği belirtilmiş ve serolojik testler bunu doğrulamıştı. Ameliyat öncesinde ayırıcı tanı önemlidir. Retroperitoneal hidatik kistin ayırıcı tanısında yumuşak doku tümörleri, kistik lenfanjiomlar, retroperitoneal abse, psödokist ve embriyonel kistler düşünülmelidir (8).

Hidatik kistin tedavisi cerrahidir. Kist içeriğini germinatif membran ile birlikte karın içine yaymadan kontrollü bir şekilde karın dışına çıkarmak esastır. Kistin total eksizyonu uygun olan cerrahi yöntemdir. Ancak retroperitoneal kistler genelde çevre dokulara özellikle büyük damarlara komşu olabilir. Organ hasarını önlemek amacıyla kistin parsiyel eksizyonu bu tür kistlerde seçilebilecek diğer bir cerrahi yöntemdir (3). Kist poşunun dışarı drenajı yapılabileceği gibi kist kavitesinin omentum ile kapatılması ile ölü boşluğun, sıvı içeriğinin emilmesi ve sekonder infeksiyon riskinin azaltılması sağlanabilmektedir (4). Hastamıza parsiyel kist eksizyonu yapıldı ve bir adet dren ile kist poşunun dışarı drenajı sağlandı. Dren postop 5. gün çıkartıldı.

SONUÇ

Retroperitoneal hidatik kist nadir görülmesine rağmen, özellikle endemik bölgelerde retroperitoneal kitlelerin ayırıcı tanısında akılda bulundurulmalıdır. Preoperatif tanıda klinik öykü, radyoloji ve serolojik testlerden yararlanılabilir. Kesin tanı cerrahi ve histopatolojik inceleme ile konulur. İdeal tedavi seçeneği karın içine bulaşmayı önleyerek kistin eksizyonu ve sonrasında albendazol kullanılmasıdır.

Hasta Onamı: Yazılı hasta onamı bu olguya katılan hastadan alınmıştır.

Hakem değerlendirmesi: Dış bağımsız.

Yazar Katkıları: Fikir - E.G.; Tasarım - E.G.; Denetleme - T.K.; Kaynaklar -M.Ç.; Malzemeler - E.G.; Veri toplanması ve/veya işleme - E.G.; Analiz ve/veya yorum - E.G.; Literatür taraması - E.G.; Yazıyı yazan - E.G.; Eleştirel İnceleme - T.K.; Diğer - E.G.

Çıkar Çatışması: Yazarlar çıkar çatışması bildirmemişlerdir.

Finansal Destek: Yazarlar bu çalışma için finansal destek almadıklarını beyan etmişlerdir.

Informed Consent: Written informed consent was obtained from patient who participated in this case.

Peer-review: Externally peer-reviewed.

Author Contributions: Concept - E.G.; Design - E.G.; Supervision - T.K.; Funding - M.Ç.; Materials - E.G.; Data Collection and/or Processing - E.G.; Analysis and/or Interpretation - E.G.; Literature Review - E.G.; Writing - E.G.; Critical Review - T.K.; Other E.G.

Conflict of Interest: No conflict of interest was declared by the authors.

Financial Disclosure: The authors declared that this study has received no financial support.

KAYNAKLAR

1. Milicevic M, Saidi F, Sayek İ. Karaciğer kist hidatiği. Sayek İ, editor. Temel Cerrahi. Third edition. Ankara: Güneş Tıp Kitapevi; 2004. p. 1317-24.
2. Balık AA, Çelebi F, Başoğlu M, Ören D, Yıldırğan I, Atamanalp SS. Intraabdominal extrahepatic echinococcosis. Surg Today 2001; 31: 881-4. [CrossRef]
3. Hatipoglu AR, Coşkun I, Karakaya K, İbis C. Retroperitoneal localization of hydatid cyst disease. Hepatogastroenterology 2001; 48: 1037-9.
4. Köksal AŞ, Arhan M, Oğuz D. Kist hidatik. Güncel Gastroenteroloji 2004; 8: 61-7.
5. El Ouakdi M, Ben Fadhel S, Ayed M, Zmerli S. Isolated retroperitoneal hydatid cyst. Apropos of 4 cases. J Urol 1988; 94: 445-8.
6. Markell EK, Vogt M, John DT. The cestodes. Markell EK, Vogt M, John DT, editors. Medical parasitology. Seventh edition. Philadelphia: WB Saunders; 1992. 226-60.
7. Engin G, Acunas B, Rozanes I, Acunaş G. Hydatid disease with unusual localization. Eur Radiol 2000; 10: 1904-12. [CrossRef]
8. Pistolesi GF, Procacci C, Caudana R, Bergamo Andreis IA, Manera V, Recla M, et al. Criteria of differential diagnosis in primary retroperitoneal masses. Eur J Rad 1984; 4: 127.