

# İntestinal Melanom: Olgu Sunumu

## *Intestinal melanoma: Case report*

BURAK VELİ ÜLGER<sup>1</sup>, HALİL ERBİŞ<sup>2</sup>, M. AKİF TÜRKOĞLU<sup>2</sup>, EDİP ERDAL YILMAZ<sup>1</sup>,  
MESUT GÜL<sup>1</sup>, İBRAHİM ALİOSMANOĞLU<sup>2</sup>, BİLSE BAÇ<sup>1</sup>

<sup>1</sup>Dicle Üniversitesi Tıp Fakültesi Genel Cerrahi AD, Diyarbakır - Türkiye <sup>2</sup>Akdeniz Üniversitesi Tıp Fakültesi Genel Cerrahi Ad, Antalya - Türkiye

### ÖZET

Gastrointestinal sistem malign melanomları nadir görülürler. Çoğu metastatik tümördür ve ağızdan anüse kadar tüm gastrointestinal sistem tutulabilmektedir. Genellikle obstruksiyon, intussepsiyon ve batın içi kitleye neden olur. Bu çalışmamızda intestinal melanom tanısı alan 35 yaşında bayan hastayı sunacağız. Birkaç aydır devam eden karın ağrısı, bulantı, kusma şikayeti ile hastaneye başvurdu. Muayene ve görüntüleme yöntemleri ile karın içinde sağ overle ilişkili kitle saptanan hasta, gerekli hazırlıklardan sonra ameliyat edildi. Ameliyatta, kitlenin ileum kaynaklı olduğu, sağ over ve appendiks vermiformis'e de invaze olduğu saptandı. Hastaya sağ ooferektomi, appendektomi, segmenter ileum rezeksiyonu yapıldı ve kitlesi eksize edildi. Takiplerinde sorun olmayan hasta, ameliyat sonrası 7. Günde taburcu edildi.

### ABSTRACT

Malignant melanoma of the gastrointestinal tract is very rare. Most of them are metastatic tumors and can develop in the whole gastrointestinal tract. It usually causes obstruction, intussepsion and intra-abdominal mass. In this study, we will present a 35 years old female patient who was diagnosed with intestinal melanoma. She had a history of abdominal pain, nausea and vomiting for last few months. After the physical examination and radiological examinations, a mass which was associated with the right ovarium was detected. After the preperations, she underwent a laparotomy. During the operation, it was seen that the mass was originated from ileum and was invased to the right ovarium and to appendix vermiformis. The patient underwent right oophorectomy, appendectomy and segmental ileal

Başvuru Tarihi: 01.02.2015, Kabul Tarihi: 15.04.2015

✉ Dr. Burak Veli Ülger

Dicle Üniversitesi Tıp Fakültesi 225

Genel Cerrahi Ana Bilim Dalı, Diyarbakır - Türkiye

Tel: 0505.4341923

e-mail: bvulger@gmail.com

Kolon Rektum Hast Derg 2015;25:109-111

Patolojik inceleme sonrasında hastaya malign melanom tanısı konuldu. Malign melanom için primer odak araştırıldı ancak saptanamadı. Hasta Tıbbi Onkoloji Kliniğine yönlendirildi.

**Anahtar kelimeler:** Malign melanom; Gastrointestinal metastaz; Metastatik tümör

### Amaç

Malign melanom'lar, tüm gastrointestinal tümörlerin %1-3'ünü oluşturur. Çoğu metastatik tümördür ve ağızdan anüse kadar tüm gastrointestinal sistem tutulabilmektedir.<sup>1</sup> Gastrointestinal sistemdeki metastatik melanomlar genellikle tıkanma, intussepsiyon ve batin içi kitle ile tespit edilirler.<sup>2</sup> Bu çalışmamızda, batin içi kitle nedeniyle ameliyat edilen ve patolojik inceleme sonucu malign melanom tanısı konulan bir olguyu sunmak istiyoruz.

### Olgu

Otuz beş yaşında bayan hasta, altı ay önce geçirdiği sezeryan ameliyatından sonra epizodik karın ağrıları, bulantı, kusma, kilo kaybı ve yorgunluk şikayeti ile hastanemize başvurdu. Fizik muayenede pffannenstiel insizyon skarı mevcuttu. Palpasyonda göbek altından sağ alt kadrana doğru uzanan 10x6 cm boyutlu, sert kıvamlı, fikse kitle palpe edildi. Yapılan pelvik ultrasonografi'de sağ adnexte 95x51 mm boyutlarında yer yer kistik ve solid alanlar içeren heterojen görünümde kitle izlendi. Pelvik MR'da, sağ adneksiyel alanda, yaklaşık 9x5.5 cm boyutlarında solid ve kistik komponenti olan kitle lezyonu izlendi (Resim 1). Laboratuvar bulgularında özellik yoktu.

Over ile ilişkisi kesin olarak tanımlanmayan kitle nedeniyle, gerekli hazırlıklardan sonra jinekoloji ekibi ile beraber ameliyata alındı. Eksplozasyonda ileoçekal valv'in yaklaşık 50 cm proksimalinde ekstraluminal yerleşimli 9x6 cm boyutunda kitle saptandı. Kitlenin sağ over ve salfenks'e, Appendiks vermiformis'e invaze olduğu gözlemlendi. Karın içerisindeki assit sıvısından sitoloji çalışıldı ve malign hücre pozitif yayma olarak raporlandı. Sağ salfengo-ooferektomi, appendektomi ve segmental ileum rezeksiyonu ve uç uca anastomoz yapıldı. Ameliyat sonrası 4. günde sıvı gıdalara başlanan hastanın

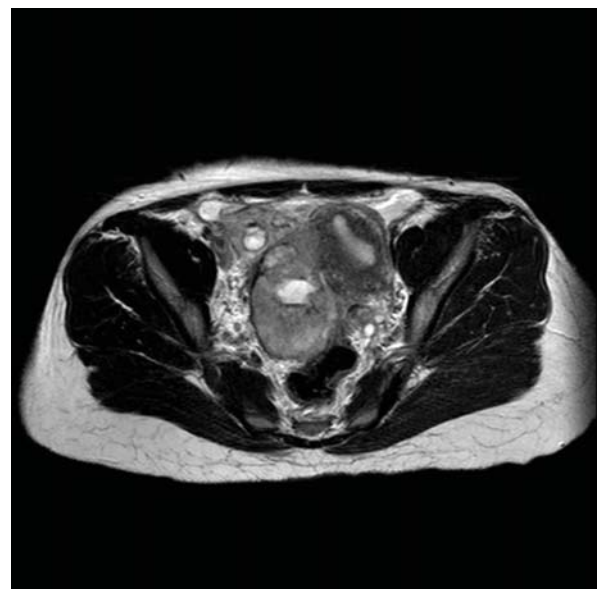
reseksiyonu. The postoperative course was uneventful and she was discharged on postoperative seventh day. The patient was diagnosed with malignant melanoma after the pathological examination. Primary source of the melanoma could not be found. The patient was referred to the medical oncology clinic.

**Keywords:** Malignant melanoma; Gastrointestinal metastasis; Metastatic tumor

takiplerinde problem olmaması üzerine, ameliyattan sonra 7. günde taburcu edildi. Kitlenin patolojik incelemesi sonucu malign melanom tanısı konuldu. İmmünohistokimyasal çalışmada tümör HMB45 ve S-100 ile diffüz pozitif boyandı. Gastroenteroloji, Dermatoloji ve Göz hastalıkları bölümlerine konsulte edilen hastanın, malign melanom için primer odağı saptanamadı. Hasta Medikal Onkoloji Kliniği'ne yönlendirildi.

### Tartışma

Melanom, nöroektodermal kökenli melanosit'lerden orjin alır. Primer gastrointestinal sistem melanomları nisbeten nadirdir. Ancak, gastrointestinal sistemde, özefagus, ince barsaklar, rektum ve anüs gibi bölgelerde primer malign melanom gelişebilir. Yapılan histolojik



**Resim 1.** Pelvik MR'da saptanan kitle.

çalışmalarda, bahsedilen bu bölgelerde, özellikle anal kanalda melanositlerin varlığı gösterilmiştir. Yapılan immünohistokimyasal çalışmalarda da bu bölgelerde, melanositlerin varlığını teyit edecek şekilde HMB-45 and S100 boyanmasının olduğu saptanmıştır. Deri melanomlarında, ultraviyole radyasyon maruziyeti esas etyolojik faktörlerden birisi olarak tanımlanmasına rağmen, hiç güneş ışığı almayan gastrointestinal sistemde gelişen primer mmalign melanomlarda etyolojik faktörler net olarak bilinmemektedir.<sup>3</sup>

Gastrointestinal sistemde görülen melanomların çoğu metastatiktir ve bu metastazlar ince barsaklarda (%50), kolon (%25) ve anorektal bölgede (%25) görülebilir.<sup>4,5</sup> Otopsilerde melanomlu hastaların %25 oranında ölüm nedenin melanom olarak tespit edilmesine karşın hayat boyu tanı alan hasta sayısı %1-4'dür.<sup>6</sup> Gastrointestinal sistem metastazları, primer hastalıkla eş zamanlı görülebildiği gibi, yıllar sonra da ortaya çıkabilir.<sup>3</sup> Metastatik melanomlar ince barsakta daha çok lokal olarak tutulum göstermekte olup, multiple polipoid tiptedir. Lezyonlar, pigmentli veya amelanotik olabilir. Sıklıkla, ülsere lezyonlardır. Genellikle ince barsaklarda belirli bir büyüklüğe ulaşmadan semptom vermez. Semptom verecek büyüklüğe ulaşan lezyonlar, diğer gastrointestinal sistem tümörleri gibi karın ağrısı, halsizlik, konstipasyon, distansiyon, obstrüksiyon veya perforasyona neden olabilir. İnce barsak metastazlarında en

sık görülen klinik prezentasyon, ince barsak obstrüksiyonudur. Gastrointestinal sistemin metastatik melanomlarında rezeksiyonla semptomlarda azalma sağlanabilir.<sup>7</sup> Metastatik gastrointestinal malign melanomları genellikle ekstraluminaldır. Görüntüleme yöntemleri gastrointestinal malign melanomların tespitinde çok güvenilir değildirler. İnce barsak metastazı olan melanomlu hastalarda bilgisayarlı tomografinin sensitivitesi %60-%70 civarındadır.<sup>8</sup> İnce barsak metastazlarını saptamak için enteroklizis yardımcı olabilir. Günümüzde, ince barsak metastazlarını saptamak için pozitron emisyon tomografi (PET) de kullanılmaktadır.<sup>9</sup> Gastrointestinal sisteme metastaz yapmış melanomların tedavisi, başka bir organa metastaz yapmış melanomların tedavisi ile aynıdır. Tedavi seçenekleri arasında takip, cerrahi rezeksiyon, kemoterapi, immünoterapi gibi seçenekler vardır. Cerrahi tedavi, genellikle küratif olmayıp, ek tedaviler gerektirmektedir. Tedavi edilen hastaların ortalama surveyleri, hastalığın yayılma derecesiyle yakından ilişkilidir. Gastrointestinal melanomlar sıklıkla geç semptom verdikleri için, tanı konulduğunda çoğu ileri evrede olmaktadır. Bu hastalarda ortalama survey 1 yıldan azdır ve 5 yıllık sağ kalım oranları %10'un altındadır çıkabilir.<sup>3</sup> Batın içi kitle nedeniyle ameliyat edilen hastalarda, nadir de olsa malign melanom'un karşımıza çıkabileceği akıld tutulmalıdır.

### Kaynaklar

- Lianos GD, Messinis T, Doumos R, Papoudou-Bai A, Bali CD. A patient presenting with acute abdomen due to metastatic small bowel melanoma: a case report. *Journal of Medical Case Reports* 2013;7:216.
- Feig WB. Melanoma. In: Gershenwald JE, Sussman JJ, Lee JE. *The MD Anderson Surgical Oncology Handbook*. Second edition. Philadelphia, Lippincott Williams&Wilkins 1999, pp:63-64.
- Schuchter LM, Green R, Fraker D. Primary and metastatic diseases in malignant melanoma of the gastrointestinal tract. *Curr Opin Oncol*. 2000 Mar;12:181-185.
- Patti R, Cacciatori M, Guercio G, Territo V, Di Vita G. Intestinal melanoma: A broad spectrum of clinical presentation. *Int J Surg Case Rep*. 2012;3:395-8.4.
- Capizzi PJ, Donohue JH. Metastatic melanoma of the gastrointestinal tract: a review of the literature. *Compr Ther* 1994; 20: 20-3.
- Hedayati AA, Bandurski J, Lewandowski A. Bifocal metastasis of melanoma to the small intestine from an unknown primary with intestinal obstruction - case report. *Wspolczesna Onkol* 2013; 17: 317-320.6.
- Bender GN, Maglinte DD, McLarney JH, Rex D, Kelvin FM. Malignant melanoma: patterns of metastasis to the small bowel, reliability of imaging studies, and clinical relevance. *American Journal of Gastroenterology* 2001;96:2392-400.
- Alvarez FA, Nicolás M, Goransky J, Vaccaro CA, Beskow A, Cavadas D. Ileocolic intussusception due to intestinal metastatic melanoma. Case report and review of the literature. *Int J Surg Case Rep*. 2011; 2: 118-121.
- Damian DL, Fulham MJ, Thompson E, Thompson JF: Positron emission tomography in the detection and management of metastatic melanoma. *Melanoma Res* 1996, 6:325-329.