

Hemodiyalize Bağımlı Hastalarda İzole Çekum Nekrozu: Üç Olgusu

Isolated Cecum Necrosis in Hemodialysis Patients: Report of Three Cases

ÖZHAN ÖZCAN¹, FEVZULLAH ERSÖZ¹, MUSTAFA DÖNMEZ², ERDEM ŞENTATAR³, HASAN BEKTAŞ¹, SERKAN SARI¹, SOYKAN ARIKAN¹

¹Istanbul Eğitim Araştırma Hastanesi, Genel Cerrahi, İstanbul-Türkiye ²Suluova Devlet Hastanesi, Genel Cerrahi, Amasya-Türkiye ³Erbaa Devlet Hastanesi, Genel Cerrahi, Tokat-Türkiye

ÖZET

Mezenter iskemisi hemodiyalize giren hastalarda daha çok görülmektedir. Çekumun iskemik nekrozu iskemik kolitin oldukça nadir görülen bir varyantıdır. Bu çalışmada, kronik böbrek yetmezliğine bağlı hemodiyalize giren üç hastayı sunduk. Bu hastalarda akut karın nedeniyle yapılan laparotomide izole çekum nekrozu saptandı. Hastaların ikisine çekum rezeksiyonu ve uç yan ileokolostomi, birine çekum rezeksiyonu, end kolostomi ve ileostomi yapıldı. Rezeksiyon ve anastomoz yapılan iki hasta kaybedildi. Hemodiyaliz sırasındaki hipotansif periyot, mezenter iskemisi için risk faktörüdür. Sağ alt kadranda ağrısı ile başvuran hemodiyaliz hastalarının ayrıntılı tanısında iskemik çekum nekrozu da akla gelmelidir. İskemik kolit nedeniyle rezeksiyon gereken hastalarda primer anastomozdan kaçınılmalı, saptırıcı ostomiler tercih edilmelidir.

Anahtar Kelimeler: İskemik kolit, Böbrek diyalizi, Karın ağrısı

Başvuru Tarihi: 04.08.2011, Kabul Tarihi: 15.08.2011

Dr. Özhan Özcan
İstanbul Eğitim Araştırma Hastanesi,
Genel Cerrahi, İstanbul - Türkiye
Tel: 0505.5491245
e-mail: ozhanturkey@hotmail.com

Kolon Rektum Hast Derg 2011;21:120-125

ABSTRACT

Mesenteric ischemia is seen more frequently in hemodialysis patients. Ischemic necrosis of cecum is a quite rare variant of ischemic colitis. In this study, we presented three cases who undergo hemodialysis because of chronic renal failure. In these patients, isolated cecal necrosis was detected in laparotomy performed due to acute abdomen. Two of the patients underwent cecum resection and end side ileocolostomy, one patient underwent end colostomy and ileostomy. Two patients who underwent resection and anastomosis died. Hypotensive period during hemodialysis is a risk factor for mesenteric ischemia. Ischemic cecal necrosis should also be kept in mind in differential diagnosis of hemodialysis patients presenting with right lower quadrant pain. Primary anastomosis should be avoided in patients requiring resection due to ischemic colitis, deflecting ostomies should be preferred.

Key words: Ischemic colitis, Renal dialysis, Abdominal pain

Giriş

Değişik tipte damarsal yetmezlikler barsakta hipoksik hasarlara neden olabilir. Oluşan lezyonlara mezenterik iskemi, kolondakilere iskemik kolit denir.¹ Hemodiyaliz hastası olmayan erişkinlerde mezenter iskemi nadirdir, her hasta için yılda % 0.09-0.2 sıklıkta görülür. Sıklıkla tıkayıcı tipte tromboz oluşur, süperior mezenter arter proksimalini etkiler, %70'e varan yüksek mortalite riski taşır.^{2,3}

Mezenter iskemi hemodiyalize giren hastalarda girmeyenlerden daha çok görülmektedir. Hemodiyalize giren yetmiş sekiz hastada yapılan otopsi çalışmasında %14 hastada mezenter iskemi saptanmıştır, her hasta için yılda %1.9 sıklıkta görüldüğü gösterilmiştir.⁴ Hemodiyaliz hastalarında tıkayıcı olmayan mezenter iskemi ön plandadır ve sıklıkla dolaşım yetmezliği, dehidrasyon ve aritmiyle beraberdir.⁵

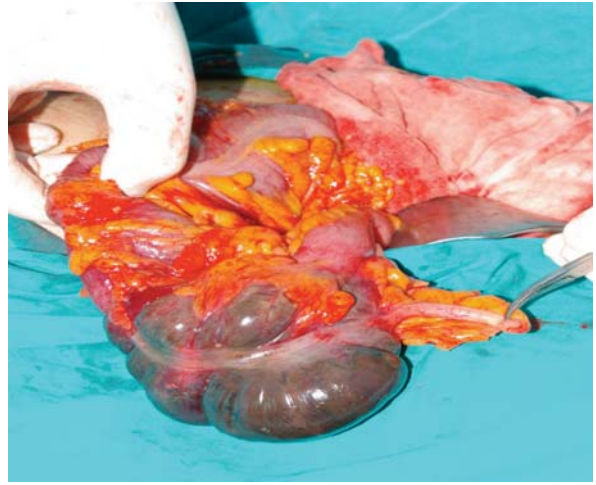
Sağ kolon iskemik koliti nadiren görüldüğü için sağ alt kadranda ağrısı ayırıcı tanısında akla gelmez. Bu çalışmada kronik böbrek yetmezliği nedeniyle hemodiyalize giren acil servise akut karın tablosu ile başvuran üç hastayı sunmayı amaçladık. Hastaların her üçüne de akut karın nedeniyle bilgilendirme yapıldı, aydınlatılmış onamları alındı.

Olgu 1

Otuz dokuz yaşında kadın hasta ani başlayan karın ağrısı şikayeti ile acil servise başvurdu. İshal ve kusma hikâyesi yoktu. Özgeçmişinde, 10 yıldır kronik böbrek yetmezliği nedeniyle haftada üç kez hemodiyaliz yapılmakta, bir yıl önce kalp kapağı replasmanı yapılmış, ayrıca hipotansif ataklar nedeniyle takip edildiği saptandı. Hasta coumadin 5 mg kullanmakta idi.

Başvuru sırasında vital bulguları, TA:70/40 mm/hg, nabız: 86/dakika, ateş normaldi. Fizik muayenede karın sağ alt kadranda belirgin defans ve rebound mevcuttu. Laboratuvar çalışmalarında beyaz küre sayısı:11.400/mm³, hemotokrit %38, üre:110 mg/dL, kreatin:5.6 mg/dL idi. Elektrokardiyogramında ekstra ventriküler atımlar görüldü. Ayakta direkt grafisinde ve akciğer grafisinde özellik saptanmadı. Yapılan karın USG'si normal sınırlarda değerlendirildi.

Hastaya akut apandisitisi ön tanısı ile Mc Burney insizyon ile laparotomi yapıldı. Ameliyat sırasında izole çekum nekrozu saptandı. Mc Burney kesisi genişletilerek hastaya sağ hemikolektomi ve ileotransversostomi yapıldı. Yapılan



Resim 1. İzole çekum nekrozu ameliyat görüntüsü.

patolojik incelemede emboli ya da vaskülit düşündürülecek bulgu tespit edilmedi. Hastaya postop beşinci gün aniden gelişen akut karın tablosu nedeniyle tekrar laparotomi yapıldı, anastomoz ayrışması saptandı, ileostomi ve müköz fistül yapıldı, yeni nekroz görülmedi. Hasta otuzsekiz gün yoğun bakımda takip edildi, ilk ameliyatında kırküç gün sonra sepsis nedeniyle kaybedildi.

Olgu 2

Otuz sekiz yaşında erkek hasta yirmi dört saattir devam eden karın ağrısı, bulantı ve kusma şikayeti ile acil cerrahiye başvurdu. Özgeçmişinde, on yıldır hemodiyaliz bağımlı kronik böbrek yetmezliği ve HCV pozitifliği mevcuttu. Dokuz ay önce akut karın nedeniyle paramediyen kesi ile laparotomi yapılmış, çekum ön yüzde 2x2 cm'lik nekrotik alan tespit edilmiş, nekrotik alanın plikasyonu yapılmış, ameliyat sonrası beşinci günde sorunsuz taburcu edilmiş.

Başvuru sırasında vital bulguları normal sınırlardaydı. Fizik muayenede karın sağ alt kadranda rebound ve defans mevcuttu. Laboratuvar çalışmalarında beyaz küre sayısı 17.700/mm³, hemotokrit %48.0, kan tokluk şekeri 109 mg/dL, üre 55 mg/dL, kreatinin 5.54 mg/dL olduğu görüldü. Elektrokardiyogram normal sinus ritimde idi. Ayakta direk ve akciğer grafisinde özellik saptanmadı. Yapılan karın ultrasonografide bilateral atrofik böbrek, sağ alt kadranda kör ucu belirlenemeyen dilate görünümde barsak ansı bu alanda minimal anekoik sıvı saptanmıştı. Hastaya akut karın ön tanısıyla göbek altı ve üstü orta hat kesi ile laparotomi yapıldı. Ameliyat sırasında yaygın

peritoneal yapışıklıklar ve çekumda izole nekroz saptandı perforasyon yoktu, çekum rezeksiyonu uç yan ileokolostomi yapıldı.

Ameliyat sonrası iki gün yoğun bakım ünitesinde takip edilen hastanın beşinci günde fizik muayenede karında yaygın hassasiyet, rebound, defans ve lökositöz saptanması nedeniyle tekrar laparotomi yapıldı. Anastomozda kısmi ayrışma ve yaygın peritonit saptandı. Distalde transvers kolon stapler ile kapatılıp proximal ileostomi açıldı bogota bag ile karın kapatıldı. Hastaya iki kez daha peritoneal sepsis nedeniyle karın yıkama yapıldı. Dördüncü ameliyatta total ileum nekrozu saptandı ileum rezeksiyonu ve jejunostomi yapıldı. Hasta ilk ameliyatından on iki gün sonra sepsis nedeniyle kaybedildi.

Olgu 3

Yetmiş yedi yaşında erkek hasta yirmi saat önce başlayan epigastrik ve sağ alt kadrana lokalize karın ağrısı ile acil cerrahi servisine başvurdu. Bulantısı olmuş ancak kusma ve ishal olmamış. Özgeçmişinde, beş yıldır hemodiyalize bağımlı kronik böbrek yetmezliği, koroner arter hastalığı, kronik depresyon, hipertansiyon mevcuttu. Başvuru sırasında vital bulguları normal sınırlardaydı. Fizik muayenede sağ alt kadranda rebound ve defans mevcuttu. Başvuru anında kan beyaz küre sayısı 14.300/mm³, hemokrit %33.3, kan tokluk şekeri 98 mg/dL, üre: 65 mg/dL, kreatinin: 6.83 mg/dL bulundu. Elektrokardiyogram normal sinus ritimde idi. Ayakta direkt grafisinde özelliği olmayan gaz paterni mevcuttu, akciğer grafisinde özellik saptanmadı. Karın ultrasonografik incelemede akut appendisit şüphesi mevcuttu.

Hastaya akut appendisit ön tanısıyla Mc Burney kesi ile laparotomi yapıldı. Ameliyat sırasında appendiksin salim olduğu, çekum ön yüzde 2x3 cm'lik nekrotik renk değişikliği duvar kalınlığında incelme saptandı. Yapılan elle muayenede mezenterik arter pulsasyonu normaldi. Mc Burney kesisi yukarı uzatılarak çekektomi, end kolostomi ve ileostomi yapıldı. Ameliyat sonrası hasta takip amaçlı yoğun bakım ünitesine alındı. Ameliyat sonrası birinci günde tekrar servise alınan hasta ameliyat sonrası dokuzuncu günde sorunsuz taburcu edildi.

Tartışma

Genel popülasyonda mezenter iskemi tıkaçıcı tipte ve etkilenen lezyon sol kolon ve sigmoid kolondadır. İskemik

kolit tıkaçıcı olmayan mezenterik iskeminin iyi tanımlanmış bir formudur, azalmış kolonik kan akımı nedeniyle olduğu gösterilmiştir.⁶ Bu hastalar kabaca iki gruba ayrılmıştır, tip 1 de kolit kendiliğinden oluşur, mezenterik kan akımının azalmasına neden olan faktörler belirlenememiştir. Tip 2 de iskemik kolit sıklıkla sistemik hipotansiyon veya kardiyak outputu azaltan sebeplere sekonder gelişir. Tip 1 iskemik kolit, kolonun her hangi bir bölümünü tutsa da en çok splenik fleksura bundan etkilenir, çünkü bu bölgede inferior mezenterik ve süperior mezenterik arter arasındaki watershed bölgesi iskemiye daha duyarlıdır.⁷⁻¹²

Hipotansiyon sonrası gelişen çekum iskemisine en sık hemodiyaliz ve travmanın sebep olduğu bilinmektedir.^{3,13-15} Hemodiyalize giren hastalarda iskemi tıkaçıcı değildir ve sıklıkla sağ kolon ve çekumdadır.^{16,17} Hemodiyaliz sırasında ve ağır hipotansif ataklarda süperior mezenterik dolaşımında çalma fenomeni görülür. Buna karşın sol kolonda Drummond arterleri sayesinde daha iyi bir kollateral dolaşım sağlanmaktadır ve bu da iskemiye direnci artırır.¹⁰ Tıkaçıcı olmayan kolit oluşumunda sistemik hipotansiyonun mezenterik vasokonstriksiyona neden olmasıyla etkilidir. Diyalizde gelişen hipotansiyonun altta yatan mekanizması hâlâ tam anlaşılammıştır. Muhtemelen hipotansiyona cevap verecek kompensatuar mekanizmaların; kalbin kardiyak outputu arttırabilme yetisinin azalması, damarsal değişikliklerin kompliansta bozulma yaratması, vasokontrüktör uyarı ve otonomik nöropatiye cevabın azalması olabilir.¹⁸

Mezenterik iskemi gelişimini çok farklı sebepler etkilese de, hemodiyalize giren hastalarda, girmeyenlerden daha çok görülür.¹⁹ Önceki çalışmalarda mezenter iskemi riskinin dijital, glypressin ve ergotamin alan hastalarda arttığı gösterilmiştir.²⁰⁻²² Bizim hastalarda ise bu ilaçlardan herhangi biri kullanılmıyordu. Ancak daha önceki çalışmalarda hemodiyalize giren hastalarda kullanılan eritropoetin mezenterik damarlarda vasokonstrüksiyona neden olduğu gösterilmiştir.²³ Mezenter iskemi tanısı zordur, hastanın kliniği iskeminin yayılımına, gelişim hızına ve barsak duvarının hipoksiye olan direncine bağlı olarak farklılık gösterir.¹⁵ Ağrı sürekli ve her zaman olan tek belirtidir, genellikle son hemodiyalizden sekiz ila on iki saat sonra ortaya çıkar. Ağrı genellikle sağ iliak boşlukta başlar yaygın rebound ve defans eşlik eder.^{16,24} Hastaların %82'sinde ateş, ishal ve şişkinlik gibi belirtiler de görülür.^{12,25,26} Bizim

serimizdeki her üç hasta da apendisiti taklit eden sağ alt kadrans ağrısı, rebound ve defans mevcuttu. Ağrı her üç hastada diyalizden ortalama on ila on iki saat sonra başlamıştı. Hastaların hiçbirinde ishal veya rektal kanama görülmemiştir.

Hemodiyalize girmeyen hastalarda mezenter iskeminin klasik laboratuvar göstergeleri hiperfosfatemi, hiperpotasemi, asidoz, CPK ve LDH enzim yüksekliğidir. Bu laboratuvar bulgularının hemodiyalize giren hastalarda güvenilirliği düşüktür.²⁷ Bizim serimizde hastaların böbrek yetmezliğine bağlı olarak kan üre ve kreatin değerleri yüksekti, hiperpotasemi ve asidoz mevcuttu. Aynı zamanda her üç hastada da lökositöz tespit edilmişti. Mezenter iskemide uyarıcı olması bakımından hızlı radyolojik tanı şarttır.¹⁷ Rutin abdominal grafide dilate kolon ansları ve 'parmak izi' bulgusu, plaklı submukozal ödem veya kanamayı gösterir.²⁸ Bu grafilerin tanıda sınırlı yeri vardır.^{15,24,29} Berger ve ark.¹⁷ radyoopak enemalı karın BT taramasının hemodiyaliz bağımlı hastalarda tıkayıcı olmayan sağ iskemik kolitinde erken tanıda kullanılabileceğini göstermiştir. Bizim serimizde her üç hastada da acil serviste çekilen ayakta direkt batın grafilerinde bir özellik saptanmadı, ultrasonografi ve muayene bulgularında akut karını düşündüren bulgular mevcuttu. Daha ileri inceleme tetkikleri kullanılmadan hastalara acil laparotomi uygulandı.

Mezenter iskemisi sıklıkla cerrahi tedaviye ihtiyaç duyar. İzole çekum nekrozu beş olguyu değerlendiren John G ve ark.³⁰ %25 mortalite ile çalışmalarında, sağ hemikolektomi ve anastomozu önermektedirler ancak olgularının hiç biri kronik böbrek yetmezliğine bağlı diyaliz hastası değildir. Hemodiyaliz ve transplant yapılan hastalarda kolorektal cerrahi sonuçlarını değerlendiren Krysa ve ark.³¹ çalışmalarında özellikle acil şartlarda anastomozun kaçak riskini artırdığını görmüşlerdir ve rezeksiyon sonrası primer anastomozdan kaçınılmasını, saptırıcı ostomi yapılmasını önermektedirler. Bizim serimizdeki her üç hastada da perforasyon saptanmadı ve batın temizdi. İlk iki hastada rezeksiyon sonrası primer anastomoz uygulandı. Her iki hastada da postop beşinci gün akut karın tablosu gelişmesi nedeniyle tekrar ameliyata alındığında anastomozun tam ayrıştığı görüldü ve her ikisine de ikinci ameliyatlarında iliostomi end-kolostomi uygulandı. Anastomoz ayrışmasının hipoalbuminemi ve ameliyat sonrası gelişen anemiye

bağlı olabileceği düşünüldü. Üçüncü hastada çekum rezeksiyonu ve saptırıcı ostomi yapılmış ameliyat sonrası sorunsuz şifa ile taburcu edilmiştir.

Charra ve ark.¹⁶ hemodiyaliz bağımlı hastalarda çıkan kolonda segmental nekroz saptanan on iki hastanın üçünde perforasyon saptanmış, tüm hastalara kısmi rezeksiyon ve kolostomi uygulamışlar. Hastaların %75'ine belirtilerin başlangıcından sonraki yirmi dört saat içinde cerrahi girişim uygulanmış, mortalitesi %15 olarak bildirilmiştir. Bender ve ark.⁴ yirmi dört saatten sonraki yapılan cerrahi girişimlerde mortalitenin %45'e çıktığını bildirmişlerdir. Bassilios ve ark.³² çalışmalarında kırk sekiz saati geçen cerrahi girişimlerde mortaliteyi %27 olarak bildirmişlerdir. Bassilios ve ark.³² hemodiyaliz hastalarında kolonoskopik veya cerrahi olarak mezenter iskemisi tanısı konan hastalarda erken mortaliteyi %25 den fazla bulmuşlar, erken tanı ve cerrahi müdahale önermişlerdir. Bizim sunduğumuz üç olguda da başvurudan ilk altı saat içinde akut batın ön tanısı ile laparotomi yapılmış, ameliyat kararı verme sürecinde gecikme olmamıştır. Ancak iki hasta metabolik ve septik nedenlerle kaybedilmiştir.

Mezenter iskemisi atağı sonrası yeni bir atağın oluşma ihtimali %8-60 arasında bir değişkenlik göstermekle birlikte çoğu çalışmada bu parametre göz ardı edilmiştir.^{16,24} Hasta ölümlerinin ana nedeni iskemik nekrozun ilerlemesi ve septik şoktur.^{12,26,33} Bazı yazarlar postop ilk yirmi dört saatte ikinci bir ameliyat ile iskemik hattın değerlendirilmesini önermektedirler. Çalışmamızdaki ikinci hastada ilk iskemik kolon atağından yaklaşık dokuz ay sonra ikinci atak görülmüştü. Bu hastaya bagota bag uygulama ve ilk yirmi dört saat içinde tekrar laparotomi yapılmış ancak iskeminin ilerlediği görülmüştür.

Tablo 1. Hastaların preoperatif değerlendirilmesi

	Olgu 1	Olgu 2	Olgu 3
Yaş (yıl)	39	38	77
Cinsiyet	Kadın	Erkek	Erkek
Hemodiyaliz süresi (yıl)	10	10	5
Preoperatif fizik değerlendirme	Mc Burney (+), Hipotansif	Mc Burney (+), Normotansif	Mc Burney (+), Normotansif
Preoperatif laboratuvar değerlendirme	WBC: 11.400/mm ³ Hct: %38 Üre: 110 mg/dL Kreatin: 5.6 mg/dL	WBC: 17.700/mm ³ Hct: %48 Üre: 55 mg/dL Kreatin: 5.5 mg/dL	WBC: 14.300/mm ³ Hct: %33 Üre: 65 mg/dL Kreatin: 6.8 mg/dL

Sonuç olarak, çekumun iskemik nekrozu, iskemik kolitin nadir bir varyasyonudur. İskemik kolit özellikle hemodiyaliz hastalarında daha sık görülür, spesifik olmayan belirtileri ile acil cerrahi müdahale gerektirir. Sağ alt kadranda ağrısı olan hemodiyalize bağlı hastaların ayırıcı tanısında iskemik çekum nekrozu düşünülmelidir. Hemodiyaliz boyunca ağır hipotansif periyodun mezenter iskemisi için risk faktörü yarattığı unutulmamalıdır. Hemodiyaliz hastalarında rezeksiyon gerektiren iskemik kolitte hastaların preoperatif beslenme ve biyokimya sonuçları dikkate alınmalı, primer anastomoz yapmak riskli, saptırıcı ostomi daha güvenli olabilir.

Kaynaklar

- Ottinger LW. Acute mesenteric ischemia. *N Eng J Med* 1982;307:535-7.
- Sachs SM, Morton JH, Schwartz SI. Acute mesenteric ischemia. *Surgery* 1982;92:646-53.
- Sitges-Sarra A, Mas X, Roqueta F, *et al.* Mesenteric infarction: an analysis of 83 patients with prognostic studies in 44 cases undergoing a massive small-bowel resection. *Br J Surg* 1988;75:544-8.
- Bender JS, Ratner LE, Magnuson TH, *et al.* Acute abdomen in the hemodialysis patient population. *Surgery* 1995;117:494-7.
- Brandt LJ, Boley SJ. Ischemic and vascular lesions of the bowel. In: Sleisenger MH, Fordtran JS, eds. *Gastrointestinal Disease. Pathophysiology, Diagnosis, Management.* Saunders, Philadelphia 1993;1927-61.
- Boley SJ. Colonic ischemia 25 years later. *Am J Gastroenterol* 1990;85:931-4.
- Sakai L, Keltner R, Kaminski D. Spontaneous and shock-associated ischemic colitis. *Am J Surg* 1980;140:755-60.
- Ludwig KA, Quebbeman EJ, Bergstein JM, *et al.* Shock-associated right colon ischemia and necrosis. *J Trauma* 1995;39:1171-4.
- Kaminski DL, Keltner RM, Willman VL. Ischemic colitis. *Arch Surg* 1973;106:558-63.
- Landrenau RJ, Fry WJ. The right colon as a target organ of nonocclusive mesenteric ischemia. *Arch Surg* 1990;125:591-4.
- Longo WE, Ballantyne GH, Gusberg RJ. Ischemic colitis: patterns and prognosis. *Dis Colon Rectum* 1992;35:726-30.
- Guttormson NL, Bubrick MP. Mortality from ischemic colitis. *Dis Colon Rectum* 1989;32:469-72.
- John AS, Tuerff SD, Kerstein MD. Nonocclusive mesenteric infarction in hemodialysis patients. *J Am Coll Surg* 2000;190:84-8.
- Cooke M, Sande MA. Diagnosis and outcome of bowel infarction on an acute medical service. *Am J Med* 1983;75:984-92.
- Zeier M, Wiesel M, Ritz E. Non-occlusive mesenteric infarction. (NOMI) in dialysis patients-risk factors, diagnosis, intervention and outcome. *Int J Artif Org* 1992;15:387-9.
- Charra B, Cuche J, Ruffet M, *et al.* Segmental necrosis of ascending colon in haemodialysis patients. *Nephrol Dial Transplant* 1995;10:2281-5.
- Berger A, Mamzer-Bruneel MF, Wind P, *et al.* Opaque enema CT scan allows early diagnosis of non-occlusive right colonic ischaemia in dialysis patients. *Nephrol Dial Transplant* 1997;12:2179-81.
- Raine AE. The susceptible patient. *Nephrol Dial Transplant* 1996;11:6-10.
- Wilson C, Gupta R, Gilmour DG, *et al.* Acute superior mesenteric ischaemia. *Br J Surg* 1987;74:279-81.
- Sharifi M. Digoxin-induced abdominal pain in a patient undergoing maintenance hemodialysis. *Am J Nephrol* 1991;11:409-10.
- Schmitt W, Wagner-Thiessen E, Lux G. Ischaemic colitis in a patient treated with Glypressin for bleeding oesophageal varices. *Hepatogastroenterology* 1987;34:134-6.

22. Sloane CE, Anderson AA. Cecal infarction: ergot abuse as a possible etiologic factor. *Mt Sinai J Med* 1980;47:31-3.
23. Heidenreich S, Rahn KH, Zidek W. Direct vasopressor effect of recombinant human erythropoietin on renal resistance vessels. *Kidney Int* 1991;39:259-65.
24. Dumazer PH, Dueymes JM, Vernier I, et al. Conte´ JJ. Ische´mieme´ sente´rique non-occlusive chez l'he´modialyse´ pe´riodique. *Presse Med* 1989;18:471-4.
25. Barcewicz PA, Welch JP. Ischemic colitis: current trends. *Conn Med* 1979;43:695-8.
26. Rist CB, Watts JC, Lucas RJ. Isolated ischemic necrosis of the cecum in patients with chronic heart disease. *Dis Colon Rectum* 1984;27:548-51.
27. Daugirdas JT, Ing TS, Serum enzyme levels. *Handbook of Dialysis*, 2nd edn. Little Brown, Boston: 1994;416-421.
28. Gandhi SK, Hanson MM, Vernava AM, et al. Ischemic colitis. *Dis Colon Rectum* 1996;39:88-100.
29. Hachache T, Milongo R, Kuentz F, et al. L'ishe´mie me´ sente´rique chez le sujet dialyse´. *Presse Med* 1997;26:410-3.
30. John G. Schuler, Margaret M. Hudlin, Cecal necrosis: infrequent variant of ischemic colitis. Report of five cases. *Dis Colon Rectum* 2000;43:708-12.
31. Krysa J, Patel V, Taylor J, et al. Outcome of patients on renal replacement therapy after colorectal surgery. *Dis Colon Rectum* 2008;51:961-5. Epub 2008 Feb 21.
32. Bassilios N, Menoyo V, Berger A, et al. Mesenteric ischaemia in haemodialysis patients: a case control study *Nephrol Dial Transplant* 2003;18:911-7.
33. Unalp HR, Peskersoy M, Cilka M, et al. Spontaneous necrosis of the caecum in a patient with chronic renal failure. *Kolon Rektum Hast Derg* 2008;18:48-50.