

Penetran Keratoplasti ve Katarakt Cerrahisi; Üçlü Girişime Karşı İki-Aşamalı Girişimin Refraktif ve Görsel Sonuçları♦

Sait Eğrilmez (*), Melis Palamar (**), Sinan Emre (***), Ayşe Yağcı (****)

ÖZET

Amaç: Üçlü girişim [eşzamanlı penetran keratoplasti (PKP), katarakt ekstraksiyonu ve arka kamara göziçi lensi (GİL) implantasyonu] ile iki aşamalı girişim (farklı zamanlarda PKP ve katarakt ekstraksiyonu + GİL implantasyonu) sonrası refraktif ve görsel sonuçların karşılaştırılması.

Gereç-Yöntem: I.grup üçlü girişim yapılan 9 hastadan, II.grup değişik zamanlı girişim (penetran keratoplastili göze sonradan fakoemülsifikasyon ile katarakt ekstraksiyonu ve katlanır GİL implantasyonu) yapılan 9 hastadan oluştu. Çalışmada yer alan gözlere ait parametreler, aynı grup içinde Wilcoxon işaretli sıra testi, gruplar arasında Mann Whitney U testi ile karşılaştırıldı.

Bulgular: Transplantasyon sonrası ortalama takip süresi I.grupta 26.44 ± 8.09 ay, II.grupta 30.07 ± 12.43 ay idi. Her iki grupta da gözlerin tümünde (%100) saydam greft elde edildi. Ortalama düzeltilmiş görme keskinliği düzeyi I.grupta 0.54, II.grupta 0.77 idi ($p=0.03$). Hedeflenen refraksiyon kusurunun sferik eşdeğerinden sapma miktarı I.grupta 2.83 ± 2.57 dioptri (D), II.grupta 0.74 ± 0.89 D idi ($p=0.04$).

Sonuç: PKP'li gözlere birinci yıl sonunda fakoemülsifikasyon yöntemiyle planlı küçük kesili katarakt ekstraksiyonu ve katlanır GİL implantasyonu yapılması, greft saydamlığı açısından güvenli, cerrahi sonrası daha düşük refraksiyon kusuru elde etmek açısından da tercih edilebilir bir yöntemdir.

SUMMARY

Penetrating Keratoplasty and Cataract Surgery; Refractive and Visual Outcomes of Triple Procedure versus Two-Stage Procedure

Purpose: To compare the refractive and visual outcome of triple procedure [simultaneous penetrating keratoplasty (PKP), cataract extraction and implantation of a posterior chamber int-

(*) Uzm. Dr, Ege Üniversitesi Tıp Fakültesi, Göz Hastalıkları Anabilim Dalı, Bornova-İzmir

(**) Araş. Görevlisi Dr, Ege Üniversitesi Tıp Fakültesi, Göz Hastalıkları Anabilim Dalı, Bornova-İzmir

(***) Uzm. Dr, Ege Üniversitesi Rektörlüğü, Sağlık-Kültür-Spor Daire Başkanlığı, Bornova-İzmir

(****) Prof. Dr, Ege Üniversitesi Tıp Fakültesi, Mikrobiyoloji Anabilim Dalı, Bornova-İzmir

♦ Bu çalışma TOD 37. Ulusal Kongresinde (İstanbul-2003) sözlü bildiri olarak sunulmuştur.

Yazıda adı geçen ürün ve markalarla, hiçbir çalışmacının ticari bağlantısı yoktur.

raocular lens (IOL)] with two-stage procedure (nonsimultaneous PKP and cataract extraction + posterior chamber IOL).

Methods: Group 1 consisted of 9 patients who had triple procedures; group 2 consisted of 9 patients who had nonsimultaneous procedures (penetrating keratoplasty followed by cataract extraction with phacoemulsification and foldable posterior chamber intraocular lens implantation). Variables of the eye in the study were compared within the same group by Wilcoxon signed rank test and between the groups by Mann Whitney U test.

Results: Mean follow-up after undergoing transplantation was 26.44 ± 8.09 months in group 1 and 30.07 ± 12.43 months in group 2. Clear grafts were obtained in all eyes (100%) in both groups. An average best-corrected visual acuity was 0.54 in group 1 and 0.77 in group 2 ($p=0.03$). Mean deviation from desired spherical equivalent of refraction were found 2.83 ± 2.57 D in group 1 and 0.74 ± 0.89 D in group 2 ($p=.04$).

Conclusions: Performing planned small incision cataract extraction with phacoemulsification and implantation of foldable IOL at the end of the first year after PKP is a safe procedure for graft clarity and preferable procedure to obtain less post surgical refractive error.

GİRİŞ

Kornea opasiteleri ile lens opasitelerinin birlikteliği nadir değildir (1). Bu durumda cerrahın iki seçeneği vardır. Birinci seçenek, penetran keratoplasti (PKP), katarakt ekstraksiyonu ve göziçi lens (GİL) implantasyonunu aynı seansta yapmaktır ki, buna "üçlü girişim" adı verilmektedir. Üçlü girişimde erken görsel rehabilitasyon ve greft endotelinin katarakt ekstraksiyonu sırasında travmatize edilmemesi avantajları bulunmakla birlikte, GİL gücü hesaplamasında, tahmini keratometri değerinin kullanılması nedeniyle, ametropi olasılığı yüksektir. İkinci seçenek ise, PKP ve katarakt cerrahilerini ayrı zamanlarda yapılması olup, çalışmamızda bu seçenek "iki aşamalı girişim" olarak adlandırılacaktır. Sıralamada tersine uygulamaya da rastlanmakla birlikte, daha çok tercih edilen uygulama, önce PKP, ardından greft keratometrisine göre GİL gücü hesaplanarak katarakt cerrahisinin yapılmasıdır. Bu yaklaşımın hedeflenen refraksiyonu yakalama olasılığı daha yüksek olmakla birlikte, iki ayrı girişimin maliyeti ve greft endotelinin katarakt ekstraksiyonu sırasında zarar görme olasılığı da dezavantajlarıdır.

Bu prospektif klinik çalışmada, hastanemizde üçlü girişim yaptığımız olgular ile önce PKP, ardından fakoe-mülsifikasyon yöntemiyle katarakt cerrahisi yaptığımız olguların refraktif ve görsel sonuçlarını karşılaştırdık.

GEREÇ ve YÖNTEM

Çalışmamıza, Kasım 1997 - Ocak 2002 tarihleri arasında, PKP ameliyatları Ege Üniversitesi Hastanesinde yapılmış ve en az 18 ay takip edilebilmiş olguları dahil ettik.

I. grup üçlü girişim (eşzamanlı PKP, katarakt ekstraksiyonu ve arka kamara GİL implantasyonu) yapılan 9 hastadan, II.grup değişik zamanlı girişim (penetran keratoplastili göze sonradan fakoe-mülsifikasyon ile katarakt ekstraksiyonu ve katlanır GİL implantasyonu) yapılan 9 hastadan oluştu.

Görsel ve refraktif sonuçlar üzerinde etkisi olabileceğinden, ameliyat öncesi dönemde saptanan makülopati, retinopati, ambliyopi ve kapsül-zonül kaybı olguları çalışmaya dahil edilmedi.

İki aşamalı grupta, katarakt cerrahisi öncesi ve sonrasındaki astigmatizma değişimi vektöryel olarak incelendi. Hem mutlak (=net) astigmatik değişimin, hem de vektöryel olarak indüklenen astigmatizmanın hesaplandığı astigmatizma analizleri ve grafiksel sunumu, Eğrilmez ve ark.(2) tarafından hazırlanan ve ücretsiz olarak göz hekimlerinin kullanımına sunulan "Vektöryel Analiz Programı" ile yapıldı.

GİL gücü hesabında SRK II formülü kullanıldı. Gözlerin aksiyel uzunluğu A-scan ultrasonografi cihazı ile yapıldı. Formülde keratometri değeri olarak, iki-aşamalı işlem grubunda, sütürlerin alınmış olduğu döneme ait greft keratometrisi, üçlü işlem grubunda ise kliniğimizde PKP sonrası geç dönemde gözlemlediğimiz genel keratometri ortalaması olan 44.0 diyoptri (D) değeri seçildi. Greft endotelinin fonksiyonunu değerlendirmede kornea kalınlığına (DGH 2000, DGH Technology Inc, Exton, USA) bakıldı.

Cerrahi yöntem

• **I.Grup:** Olguların 7 tanesi genel anestezi, 2 tanesi retrobulber anestezi altında opere edildi. Bu olgularda

katarakt cerrahisi, "open sky" şeklinde adlandırılan yaklaşımla yapıldı. Alıcı yatakta trepanizasyon yapıldıktan sonra, kornea açıklığından ön kapsülöreksis oluşturuldu. Nükleus hidroekspresyon ile doğurtuldu. Koaksiyel manuel enjektör kullanılarak korteks temizliği yapıldı. PMMA arka kamara lensi, kapsül içine yerleştirildi. Viskoelastik madde ile ön kamara oluşturulduktan sonra, alıcı yataktan 0.25 mm daha büyük bir donör panç ile trepanize edilmiş korneal greft, 16 adet tek sütürle, alıcı yatağa sütüre edildi. Alıcı yatakta oluşturulan yan giriş deliğinden viskoelastik madde temizlendi. Subkonjonktival steroid ve antibiyotik enjeksiyonu ile cerrahi sonlandırıldı.

• **II.Grup:** Penetran keratoplasti ameliyatlarının tümü genel anestezi altında yapıldı. Penetran keratoplasti cerrahisinde, alıcı yatak 7.50 mm vakum trepanla, korneal greft 7.75 mm donör panç ile oluşturuldu. Viskoelastik madde ile ön kamara oluşturulduktan sonra korneal greft, 16 adet tek sütürle, alıcı yatağa sütüre edildi. Alıcı yatakta oluşturulan yan giriş deliğinden viskoelastik madde temizlendi. Subkonjonktival steroid enjeksiyonu ile cerrahi sonlandırıldı. Katarakt cerrahisi, tüm sütürlerin planlı olarak keratoplasti sonrası 12.ayda alınmasından 3 ay sonra (keratoplasti sonrası 15.ayda) yapıldı. Olgular lokal (9 gözün 5'i) veya topikal (9 gözün 4'ü) anestezi altında opere edildi. Katarakt ekstraksiyonu, alıcı yatağa ait saydam korneal kesiden, viskoelastik madde ile ön kamara oluşturulması ve ön kapsülöreksisi takiben, planlı küçük kesili fakoemülsifikasyon cerrahisi şeklinde yapıldı. Kesi 4.1 mm'ye genişletildikten sonra, katlanır akrilik göziçi lensi implantasyonu yapıldı. Ameliyat subkonjonktival steroid ve antibiyotik enjeksiyonu ile sütürsüz şekilde tamamlandı.

İstatistik analiz

İki grupta yer alan olguların yaşları, refraksiyon kusurlarının sferik eşdeğeri, tashihli ve tashihsiz görme keskinliği düzeyleri, Mann Whitney U testi ile, aynı grupta ameliyat nedeniyle meydana gelen değişimler Wilcoxon işaretli sıra testi ile karşılaştırıldı.

Görme keskinliği düzeylerine ilişkin her türlü matematik işlemde (ortalama, standart sapma, toplam ve çıkarma vb), ondalık sisteme göre ölçülmüş görme keskinliği değerlerinin LogMAR eşdeğerleri kullanıldı. İşlem sonucu elde edildikten sonra, LogMAR eşdeğerleri tekrar ondalık sistemdeki karşılıklarına çevrildi (3,4).

Hedeflenen ameliyat sonrası refraksiyon düzeylerine ilişkin istatistik analizlerde, sapma miktarlarının mutlak değerleri ile çalışıldı.

BULGULAR

Üçlü girişim grubunda yer alan 9 gözden 6 tanesi Fuchs distrofisi ve yaşlılık kataraktı, 2 tanesi keratit sekeli ve eşlik eden lens opasitesi, 1 tanesi ise delici göz yaralanması ve eşlik eden travmatik katarakt nedeniyle opere edildiler. Bu grupta yaş ortalaması 63.44 ± 11.29 (45 ile 83 yıl arası), ortalama takip süresi 26.44 ± 8.09 ay (13 ile 40 ay arası) idi.

İki aşamalı girişim grubunda, penetran keratoplasti endikasyonları, 9 gözden 5 tanesinde keratokonus, 2 tanesinde geçirilmiş keratit, 2 tanesinde Fuchs distrofisi idi. Sütürlerin alınmasından 3 ay sonra yapılan katarakt cerrahisi endikasyonları ise sırasıyla 5 gözde steroid kataraktı, 2 gözde steroid etkisiyle artan komplike katarakt, iki gözde ise steroid etkisiyle artan yaşlılık kataraktı idi. İki aşamalı işlem grubunda ortalama yaş 29.56 ± 15.79 (12 ile 54 yıl arası), ortalama takip süresi 30.07 ± 12.43 ay (20 ile 59 ay arası) idi.

Üçlü girişim grubunda "Open sky" şeklinde isimlendirilen açık sistem katarakt cerrahisi sırasında, iki gözde (%22.2) ön kapsülöreksis istenildiği şekilde tamamlanamadı, bir olguda (%11.1) ise arka kapsül perforasyonu oldu. Bu üç olguda sulkus (%33.3), diğer 6 olguda (%66.7) ise kapsül içi lens implantasyonu yapıldı.

İki aşamalı işlem grubundaki tüm gözlerde katarakt cerrahisi komplikasyonsuz geçti. Olguların biri dışında tümünde, kornea kalınlığı postoperatif ikinci ayda katarakt ameliyatı öncesindeki seviyesine geriledi. İki kez herpetik keratit nüksü geçiren bir olguda (%11.1), görme halen 0.7 seviyesinde olmakla birlikte, korneada mikroskopik düzeyde ödem mevcut olup, kornea katarakt ameliyatı öncesinden 30 mikron daha kalındır.

Görsel ve Refraktif Sonuçlar

Olguların klinik ve refraktif bulguları, I.grup için Tablo 1'de, I.grup için Tablo 2'de verilmiştir. Ameliyat öncesi hedeflenen refraksiyonun sferik eşdeğerine göre, postoperatif dönemde ölçülen refraksiyonun sferik eşdeğeri, I.grupta önemli oranda sapma gösterdi. Dokuz olgunun dördünde 2.00 dioptriden daha fazla sapma vardı. İki aşamalı girişim grubunda ise olguların hemen tümü (yalnızca bir olguda bu sınırı 0.12 D aşmak üzere) hedef refraksiyon açısından ± 2.00 D aralığındaydı (Şekil 1).

Hedef refraksiyondan ortalama sapma miktarı üçlü işlem grubunda, yaklaşık 2.0 dioptri daha fazla olup, tashihsiz ve tashihli görme keskinliği düzeyleri de sırasıyla, 1.5 ve 2.0 standart sıra daha düşüktü. Bu parametrelerin tümünde fark istatistik açıdan anlamlı bulundu (Tablo 3).

Tablo 1. Üçlü girişim grubunda yer alan olguların klinik ve refraktif bulguları

Olgu No	Keratoplasti Nedeni	Yaş	Takip Süresi (Ay)	GİL Gücü (D)	Ameliyat Sonrası Refraksiyon (D)			Hedef Sferik Eşdeğer (D)	Hedef Mutlak Sapma (D)	Tashilsiz Görme		Tashihli Görme	
					Sferik	Silindirik	Aks			Sferik Eşdeğer	Ondalık	LogMAR	Ondalık
1	Keratit Sekeli	64	21	21.00	-4.00	155	-2.00	-1.00	1.00	0.10	-1.00	0.40	-0.40
2	Keratit Sekeli	68	30	19.50	6.75	154	4.38	-1.00	5.38	0.05	-1.30	0.50	-0.30
3	Fuchs Dist.	83	24	20.50	-5.25	105	-6.88	-1.00	5.88	0.05	-1.30	0.40	-0.40
4	Fuchs Dist.	45	34	21.50	-12.00	14	0.50	-0.50	1.00	0.10	-1.00	0.60	-0.22
5	Delici Yar. Sekeli	50	30	21.00	-5.00	180	-4.25	-1.00	3.25	0.05	-1.30	0.60	-0.22
6	Fuchs Dist.	65	26	10.00	-2.00	173	-2.25	-2.00	0.25	0.20	-0.70	0.40	-0.40
7	Fuchs Dist.	68	20	23.00	-6.00	180	0.00	-1.00	1.00	0.30	-0.52	0.40	-0.40
8	Fuchs Dist.	70	13	23.00	1.75	12	5.88	-1.00	6.88	0.10	-1.00	1.00	0.00
9	Fuchs Dist.	58	40	22.00	-2.75	161	0.88	0.00	0.88	0.60	-0.22	0.80	-0.10
Ortalama		63.4	26.4	20.2	5.06 †		3.00 †		2.83	0.12*	-0.93	0.54*	-0.27
St. Sapma		11.3	8.1	4.0	3.14		2.45		2.57	3.8 sıra	0.38	1.5 sıra	0.15

*LogMAR ortalamasının, ondalık karşılığı,

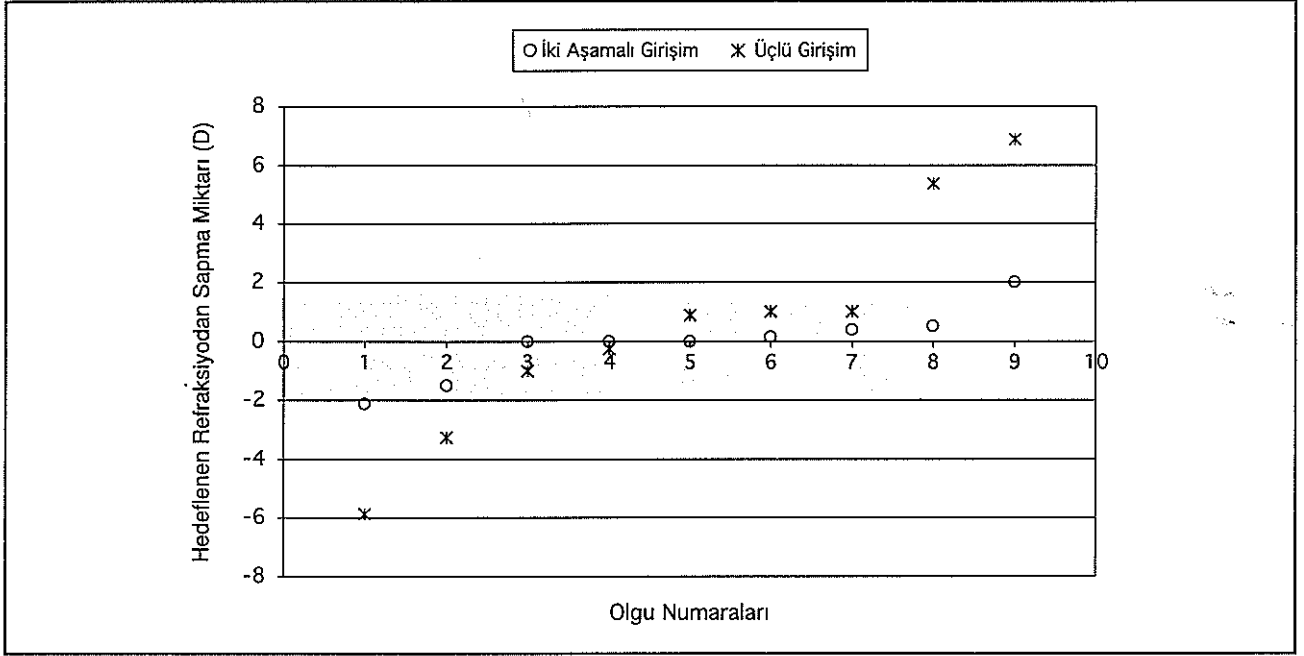
† Mutlak değerlerin ortalaması

Tablo 2. İki aşamalı girişim grubunda yer alan olguların klinik ve refraktif bulguları

Olgu No	Keratoplasti Nedeni	Yaş	Takip Süresi (Ay)	GİL Gücü (D)	Ameliyat Sonrası Refraksiyon (D)			Hedef Sferik Eşdeğer (D)	Hedeften Mutlak Sapma (D)	Tashihsiz Görme		Tashihli Görme	
					Sferik	Silindirik	Aks Sferik Eşdeğer			Ondalık	LogMAR	Ondalık	LogMAR
1	Keratokonus	12	59	21.50		3.00	70	1.50	2.00	0.30	-0.52	0.60	-0.22
2	Stromal Dist.	54	22	18.50	1.25	-4.00	70	-0.75	0.00	0.30	-0.52	0.70	-0.15
3	Keratit Sekeli	50	24	22.00	1.75	-3.50	140	0.00	0.50	0.40	-0.40	0.80	-0.10
4	Keratokonus	43	26	16.00	-2.25	-3.75	122	-4.13	2.12	0.10	-1.00	1.00	0.00
5	Keratokonus	12	30	20.50	0.75	-2.75	172	-0.63	0.13	0.40	-0.40	0.60	-0.22
6	Keratokonus	19	40	18.00	-2.00	-2.00	127	-3.00	1.50	0.10	-1.00	1.00	0.00
7	Keratokonus	27	20	23.00	1.25	-5.50	13	-1.50	0.00	0.30	-0.52	0.50	-0.30
8	Stromal Dist.	22	30	19.00	2.50	-5.25	75	-0.13	0.38	0.40	-0.40	1.00	0.00
9	Keratit Sekeli	27	20	18.00	2.00	-6.00	110	-1.00	0.00	0.30	-0.52	1.00	0.00
Ortalama		29.6	30.1	19.6		3.97 †		1.40 †	0.74	0.26*	-0.59	0.77*	-0.11
St. Sapma		15.8	12.4	2.3		1.35		1.36	0.89	2.4 sıra	0.24	1.2 sıra	0.12

*LogMAR ortalamasının, ondalık karşılığı,
† Mutlak değerlerin ortalaması

Şekil 1. Üçlü girişim grubunda 9 olgunun 5'i (% 55.5), iki aşamalı girişim grubunda ise 9 olgunun 8 tanesi (% 88.9) hedeflenen sonuç sferik eşdeğer açısından ± 2.0 D aralığında yer almaktaydı



İstatistik incelemelerde, görme keskinliğinin LogMAR eşdeğerlerinin kullanılması, sonuçların standart test sırası biriminden ifade edilebilmesine imkan sağladı (3,4). "Bir standart test sırası" 0.1 LogMAR'a eşdeğer olup, bu birim ETDRS ve Bailey-Lovie eşelleri gibi uluslararası eşellerin 1 sırasına karşılık gelmektedir (3,4).

II. grupta, katarakt kesisi keratometrik olarak dik kadrana yapılmak yoluyla astigmatizmanın azaltılması amaçlanmış olmakla birlikte, olguların katarakt cerrahisi öncesi astigmatizma düzeyleri [$=4.36 \pm 1.51$ D (2.75 ile 7.63 D arası)] ile katarakt cerrahisi sonrası astigmatizma düzeyleri [$=4.43 \pm 1.34$ D (3.00 ile 6.37 D arası)] istatistik açıdan farksız bulundu ($P=0.86$, Wilcoxon işaretli sıra testi) (Şekil 2).

TARTIŞMA

Zaman zaman PKP planlanan gözde, katarakt cerrahisi yapılması, zaman zaman da katarakt cerrahisi planlanan gözde, PKP yapılması gerekli olur. Bu durumda, PKP ve katarakt cerrahisi ya eşzamanlı olarak (=üçlü girişim), ya da ayrı ayrı zamanlarda (=iki aşamalı girişim) yapılır.

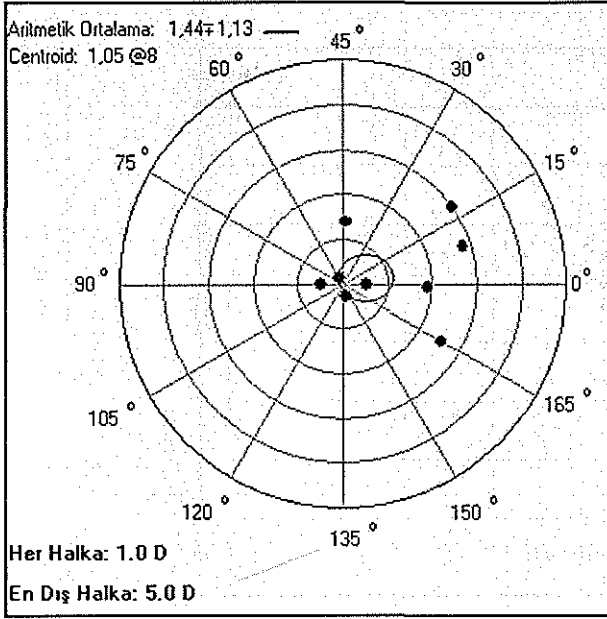
GİL'lerinin yaygınlaşmasından önce, sadece katarakt ekstraksiyonu ile kombine edilen PKP, iki işlemden oluşan bir kombinasyon şeklinde ülkemizde de uygulanmıştır (5). GİL'lerinin uygulanmasıyla birlikte, PKP ile birlikte toplam 3 girişimin bir seansta yapıldığı kombine girişimler yapılmaya başlanmıştır. Bir tek seansta 3 girişimin de yapıldığı bu ameliyat, "üçlü girişim" adıyla

Tablo 3. Çalışma gruplarının görsel ve refraktif sonuçlarının karşılaştırılması

	Üçlü Girişim	İki Aşamalı Girişim	P değeri
Hedef refraksiyondan sapma (D)	2.83 ± 2.57 D (0.25 ile 6.87 arası)	0.74 ± 0.89 D (0.00 ile 2.12 arası)	$p=0.04$ ‡
Tashihsiz görme	0.12 (± 3.8 standart sıra)	0.26 (± 2.4 standart sıra)	$P=0.05$ ‡
Tashihli görme (tolere edilebilen)	0.54 (± 1.5 standart sıra)	0.77 (± 1.2 standart sıra)	$P=0.03$ ‡

‡ İstatistik açıdan anlamlı fark (Mann Whitney U testi)

Şekil 2. Fakoemülsifikasyon yöntemiyle yapılan planlı küçük kesili katarakt cerrahisi ortalama 1.44 D vektöryel astigmatizma indüklemekle birlikte, net astigmatizma hemen hiç değişiklik göstermemiş, astigmatizma aksında az miktarda değişim olmuştur



anılmakta olup, 25 yılı aşkın bir zamandır başarıyla uygulanmaktadır (6-8). Üçlü girişim sırasında, ön kamara lenslerinin yerine arka kamara lenslerinin kullanımı, ameliyat sonrası glokom gelişimini azaltması ve geç dönem greft saydamlığını artırması açısından etkili bulunmuş (9-11) ve günümüze dek yaygın bir şekilde uygulanmıştır (12-23).

Erken görsel rehabilitasyon, korneal greftin alıcı yatağa katarakt cerrahisine ait işlemler tamamlandıktan sonra yerleştirilme nedeniyle greft endotelinin katarakt cerrahisinin travmatik etkisinden izole edilmiş olması, hastaya yalnızca bir kez cerrahi stresi yaşatması ve ameliyatlardan ayrı ayrı zamanlarda yapmanın getireceği ek mali yükü taşımayan olması üçlü girişimin avantajlarıdır. Ancak bu yaklaşımda, implante edilecek GİL gücünün hesabında kullanılacak keratometri değerinin bilinmemesi en önemli faktör olmak üzere, preoperatif döneme ait aksiyel uzunluk ve ön kamara derinliği ölçümlerinin de postoperatif dönemde değişim göstermesi nedeniyle, hedeflenen refraksiyonu yakalama başarısı tatminkar değildir. Sonuç keratometri değeri bilinmediğinden GİL gücü hesaplamalarında, zaman zaman preoperatif döneme ait alıcı korneanın veya hastanın diğer gözünün keratometrisi, zaman zaman da hekimin aynı teknikle yaptığı keratoplasti ameliyatlarının ortalama geç dönem keratometrisi kullanılmış, bu yaklaşım ile hedef refraksiyonu ± 2.0 D aralığında yakalama oranı, %26 ile %67 arasında

değişen oranlarda bildirilmiştir (13,17,21,24-31). Greft saydamlığı yanında, refraksiyon kusuru, tashisiz görme düzeyi ve gözlüksüz yaşam kalitesi ile ilgili değerlendirmeler (9,25,27,28), üçlü girişimde başarılı refraktif sonuç çabalarını artırmıştır (29,30,32-36). Hekimlerin standart biometri formülleri yerine, kendi serilerine özel regresyon formülleriyle daha başarılı olacağı öne sürülmüşse de (29,35), her hekimin bir regresyon formülü oluşturacak kadar geniş seriyeye sahip olması beklenemez. Ayrıca, Musch ve ark.'nın (29) GİL gücünü cerraha özel regresyon formülüyle hesapladıkları prospektif çalışmalarında, postoperatif hedef refraksiyonu ± 2.0 D aralığında yakalama başarıları %67 olup (52 gözün 35'inde), standart SRK ve Binkhorst formülü ile karşılaştırıldığında (sırasıyla %62 ve %58), cerraha özel regresyon formülüyle dikkat çekici bir fark elde edilemediği görülmektedir.

Penetran keratoplastide, alıcı korneanın preoperatif döneme ait keratometrik verilerinin, sonuç greft keratometrisi ile hiç bir ilgisi olmadığı bildirilmiştir (37). Donör keratometrisinin, PKP sonrası ilk 3 aydaki greft keratometrisi açısından iyi bir gösterge olduğu bildirilmişse de, bu çalışmalardan biri (34) geç dönem sonuçlarını bildirmemiş, diğeri (38) ise donör keratometrisi ile greft keratometrisi arasındaki korelasyonun, sütürlerin yerinde olduğu dönemde en yüksek düzeyde iken, sütürlerin alındığı geç dönemde ise istatistik açıdan anlamlılık sınırını ancak yakalayabildiğini bildirmiştir. Halen üçlü girişimde, greft keratometrisi için iyi bir gösterge olarak kullanılabilen ve böylelikle hedef refraksiyonu yakalama başarısını %70'lerin üzerine çıkarabilmiş bir parametre yoktur.

Üçlü girişimde, hedef refraksiyonu yakalama başarısının tatminkar olmayışı, GİL implantasyonunu ertelleyip, sonuç greft keratometrisi ortaya çıktıktan sonra ikinci bir seansta implante etmenin daha başarılı refraktif sonuçlar getirebileceğini düşündürmüştür (39,40). Bu yaklaşım refraktif sonuçları düzeltse de, implantasyona kadar geçen uzun zaman, kese içine GİL implantasyonunu olanaksız kılmaktadır. İmplantasyonu kese içine yaparak, daha başarılı bir santralizasyon ve daha az iris-siliyer cisim teması yaratacak yaklaşımlar ise ön kapsülöreksis şeklindeki kapsülötominin yaygınlaşmasından sonra daha fazla tercih edilmeye başlanmış olup, sonraki yıllarda sadece GİL implantasyonu değil, katarakt ekstraksiyonunun da ikinci seansa ertelenmesi yoluyla gidilmiştir (41,42).

Katarakt ekstraksiyonu ve GİL implantasyonunu ikinci seansta uygulayan çalışmacılar, hedef refraksiyonu ± 2.0 D aralığında yakalama açısından, %73(42) ve % 91(41) oranında başarı bildirmişlerdir. Katarakt cerra-

hisinin greft endotelinde anlamlı bir hasara da yol açmadığını speküler mikroskopik analiz sonuçlarına dayanarak bildiren bu iki çalışmanın (41,42) başarı oranı, üçlü girişim çalışmalarına (13,17,21,24-31) ait tüm sonuçlardan (%26-67 arası) daha yüksektir. Hedef refraksiyonu ± 2.0 D aralığında yakalama oranı bizim çalışmamızda da benzer tarzda olup, II.grupta elde edilen %88.9 (9 gözün 8'i) düzeyindeki başarı, I.gruptaki %55.5 (9 gözün 5'i) düzeyindeki başarısından oldukça yüksektir. Hedef refraksiyondan sapma oranları da, II.grupta 0.74 ± 0.89 D, I.grupta 2.83 ± 2.57 D olup, ortalama 2.0 dioptrilik bu fark istatistik açıdan anlamlıdır (Tablo 3). Bizim çalışmamızda da, ikinci aşamada yapılan katarakt cerrahisi, Nurözler ve ark'nın (43) bildirdiği gibi greft canlılığını bozmamıştır. Ayrıca olgularımız, sonuç refraksiyonunun başarısı adına, katarakt cerrahisinin en az 1 yıl ertelenmesini makul bir tavırla karşılamışlardır. Diğer yandan, önceleri lens opasitesi belirgin olmayan olgularda, gerek geçirilmiş PKP cerrahisi, gerekse postoperatif dönemde uzun bir süre kullanılan topikal steroidlerin etkisiyle kataraktın artması da beklenen bir durumdur (44,45). Bu nedenle olguların bir kısmında iki aşamalı cerrahi kaçınılmazdır.

PKP'li gözlerde refraksiyonun sferik komponentindeki sapmalar (miyopi, hipermetropi), uygun dioptride sferik GİL implantasyonu ile önlenirken, silindirik komponentteki sapmalar (astigmatizma) görsel açıdan handikap olmaya devam etmektedir. Saydam greftlerde, 5.0 D'yi aşan astigmatizma oranı genel olarak %20 düzeyindedir (46). İki aşamalı girişim grubunda, katarakt cerrahisi sonrası refraksiyonun sferik eşdeğeri, mutlak değer itibarıyla ortalama 1.40 D ve olguların 4'ünde refraksiyon kusurunun sferik eşdeğeri 1.0 D'den küçük olduğu halde, tashihsiz görme keskinliği düzeyi ortalama 0.26'dır (Tablo 2). Üçlü girişim grubuyla karşılaştırıldığında, (sferik eşdeğer mutlak ortalaması 3.0 D, tashihsiz görme keskinliği ortalama 0.12), tashihsiz görme keskinliği yaklaşık 1.5 sıra daha yüksektir; ancak elde edilen tashihsiz görme keskinliği düzeyleri, ulaşılan sferik eşdeğer kadar tatminkar değildir. Bunun sebebi, her iki çalışma grubunda da yüksek olan ortalama astigmatizma düzeyleridir (üçlü işlem grubunda yaklaşık 5.0 D, iki aşamalı işlem grubunda 4.0 D). Biz de iki aşamalı girişim grubunda, katarakt cerrahisine ait insizyonları keratometrik açıdan dik olan kadranslara yaparak, sütürsüz saydam korneal kesinin yaratacağı gevşemeden yararlanmak istedik. Ancak greft endoteline zarar vermek üzere, saydam korneal kesiyi alıcı korneaya yaptık. Buna karşın olguların net astigmatizma düzeylerinin, katarakt ameliyatı öncesi ile sonrası arasında önemli bir değişim göstermediğini gözlemledik. Ortalama 1.44 D düzeyindeki indüklenmiş astigmatizmanın da, astigma-

tizmanın boyutundan çok, aksında meydana gelen küçük değişimlerden kaynaklandığını gördük. (Sözgelimi 4.0 D astigmatizmanın, sadece aksının 10 derece değişmesi 1.40 D düzeyinde indüklenmiş astigmatizma yaratmaktadır). Sütürsüz katarakt cerrahisi için alıcı korneaya yapılan 4.1 mm uzunluğundaki saydam korneal kesi, alıcı yatakta gevşeme yapsa da, bu etki, greft-alıcı bileşkesinin bariyer etkisi nedeniyle, greft santralini benzer oranda düzleştirememektedir (46). Ancak düzeltici etkisinin öngörülebilirliği tatminkar düzeyde olmadığından, katarakt cerrahisi sırasında, insizyonel astigmatizma cerrahilerinin yapılması da çalışmacılara cazip gelmemiştir. Giderek daha fazla taraftar bulan yaklaşım, katarakt cerrahisi sırasında kapsül içine torik GİL implantasyonu yapılmasıdır (47-51). Frohn ve ark (47), torik (+19.0 D sferik ve +12.0 silindirik güçte) PMMA GİL implantasyonu ile, 13.4 D korneal astigmatizması bulunan 57 yaşındaki hastalarının refraktif astigmatizmasını 3.0 D'ye düşürdüklerini ve bu refraksiyonun 7 aylık takip süresince stabil kaldığını bildirmişlerdir. Gerten ve ark (48), 26 gözden oluşan olgu serilerinde torik PMMA GİL implantasyonu yoluyla, ortalama 4.16 ± 1.58 D düzeyindeki preoperatif astigmatizmayı, postoperatif dönemde 1.64 ± 1.21 D'ye düşürdüklerini bildirmiştir. Torik GİL'in 10 dereceden fazla rotasyon yaptığı 6 gözde (% 23), ilk 3 hafta içinde GİL pozisyonunun düzeltildiğini ve takip döneminde bir başka repozisyon gerekmediğini bildirmişlerdir. Torik göziçi lenslerinin başarılı uygulamaları, bu yaklaşımı, keratoplasti sonrası yüksek astigmatizmanın düzeltilmesinde de kullanılabilir bir yöntem olmaya aday yapmaktadır.

Sonuç olarak, fakoemülsifikasyon yöntemiyle yaptığımız katarakt cerrahisinin, greft sağlığı açısından önemli bir tehdit olarak görünmediği çalışmamızda, keratoplastili gözlerde katarakt ekstraksiyonunu takiben uygun güçte GİL implantasyonu yoluyla, refraksiyonun sferik komponentinde istenilen değişikliği elde ettiğimizi gördük. Katarakt cerrahisinin ertelenebileceği olgularda, iki aşamalı yaklaşımın, bir çeşit refraktif düzeltme aracı olarak da kullanılabilirliğini düşünüyoruz.

KAYNAKLAR

1. Preschel N, Hardten DR: Management of coincidental corneal disease and cataract. *Curr Opin Ophthalmol* 1998; 9(1): 39-45
2. Eğrilmez S, Dalkılıç G, Yağcı A: Astigmatizma analizinde vektöryel analiz programı. *T Oft Gaz* 2003; 33(3/1): 404-416.
3. Holladay JT: Proper method for calculating average visual acuity. *J Refract Surg* 1997; 13(4): 388-391
4. Eğrilmez S, Akkın C, Erakgün T, Yağcı A: Görme keskinliğinin değerlendirilmesinde standardizasyon ve kap-

- samlı bir denklik tablosu. *T Oft Gaz* 2002; 32(1/1): 132-136
5. Polat A: Kombine keratoplasti lens ekstraksiyonu olgusu. *T Oft Gaz* 1986; 16: 287-291
 6. Taylor DM: Keratoplasty and intraocular lenses. *Ophthalmic Surg* 1976; 7(1): 31-42
 7. Aquavella JV, Shaw EL, Rao GN: Intraocular lens implantation combined with penetrating keratoplasty. *Ophthalmic Surg* 1977; 8(3):113-116
 8. Taylor DM, Khaliq A, Maxwell R: Keratoplasty and intraocular lenses: current status. *Ophthalmology* 1979; 86(2): 242-255
 9. Samples JR, Binder PS: Visual acuity, refractive error, and astigmatism following corneal transplantation for pseudophakic bullous keratopathy. *Ophthalmology* 1985; 92(11): 1554-1560
 10. Schonherr U, Handel A, Ruprecht KW, Naumann GO: [Simultaneous penetrating keratoplasty, cataract extraction and artificial lens implantation ("triple procedure") 1981-1987]. *Klin Monatsbl Augenheilkd* 1988; 192(6): 644-649
 11. Keates RH, Rothchild EJ, Bloom R: Endocapsular triple procedure--a new triple procedure technique. *J Cataract Refract Surg* 1989; 15(3): 332-335
 12. Hoffer KJ: Triple procedure for intraocular lens exchange. *Arch Ophthalmol* 1987; 105(5): 609-610
 13. Meyer RF, Musch DC: Assessment of success and complications of triple procedure surgery. *Am J Ophthalmol* 1987; 104(3): 233-240
 14. Koenig SB, McDermott ML, Hyndiuk RA: Penetrating keratoplasty and intraocular lens exchange for pseudophakic bullous keratopathy associated with a closed-loop anterior chamber intraocular lens. *Am J Ophthalmol* 1989; 108(1): 43-48
 15. Sanford DK, Klesges LM, Wood TO: Simultaneous penetrating keratoplasty, extracapsular cataract extraction, and intraocular lens implantation. *J Cataract Refract Surg* 1991; 17(6): 824-829
 16. Akata F, Bilgihan K, Akduman L, Önel M, Hasanreisioğlu B: Parsiyel penetran keratoplasti ve arka kamara lens implantasyonlu olguların prospektif değerlendirilmesi. In: Özçetin H, Ertürk H, Avcı R, ve ark., editors. *TOD XXVI. Ulusal Kongre Bülteni* (1992). Bursa: Ön Mat. A.Ş., 1993: 109.
 17. Sızmaz S, Onat M, Aslan BS, Duman S: Üçlü girişimlerdeki erken sonuçlarımız. In: Andaç K, Menteş J, Yağcı A, Haznedaroğlu G, Ergin M, Gürcan Z et al., editors. *TOD XXVII Ulusal Kongre Bülteni* (1993). İzmir: Yeniyol Matbaası, 1994: 579-82
 18. Er Z, Demirkol B, Demirdizen B, Doğan ÖK: Penetran keratoplasti ve katarakt cerrahisi. In: Kural G, Duman S, editors. *TOD XXX. Ulusal Kongre Bülteni* (1996). Antalya: TOD Ankara Şubesi, 1996: 5-10
 19. Pineros O, Cohen EJ, Rapuano CJ, Laibson PR: Long-term results after penetrating keratoplasty for Fuchs' endothelial dystrophy. *Arch Ophthalmol* 1996; 114(1): 15-18
 20. Rao SK, Padmanabhan P: Combined phacoemulsification and penetrating keratoplasty. *Ophthalmic Surg Lasers* 1999; 30(6): 488-491
 21. Sridhar MS, Murthy S, Bansal AK, Rao GN: Corneal triple procedure: indications, complications, and outcomes: a developing country scenario. *Cornea* 2000; 19(3): 333-335
 22. Caporossi A, Traversi C, Simi C, Tosi GM: Closed-system and open-sky capsulorhexis for combined cataract extraction and corneal transplantation. *J Cataract Refract Surg* 2001; 27(7): 990-993
 23. Ozkiris A, Arslan O, Cicik E, Koyluoglu N, Evreklioglu C: Open-sky capsulorhexis in triple procedure: with or without trypan blue? *Eur J Ophthalmol* 2003; 13(9-10): 764-769
 24. Lee JR, Dohlman CH: Intraocular lens implantation in combination with keratoplasty. *Ann Ophthalmol* 1977; 9(4): 513-518
 25. Binder PS: Intraocular lens powers used in the triple procedure. Effect on visual acuity and refractive error. *Ophthalmology* 1985; 92(11): 1561-1566
 26. Katz HR, Forster RK: Intraocular lens calculation in combined penetrating keratoplasty, cataract extraction and intraocular lens implantation. *Ophthalmology* 1985; 92(9): 1203-1207
 27. Binder PS: The triple procedure. Refractive results. 1985 update. *Ophthalmology* 1986; 93(12): 1482-1488
 28. Crawford GJ, Stulting RD, Waring GO, III, Van Meter WS, Wilson LA: The triple procedure. Analysis of outcome, refraction, and intraocular lens power calculation. *Ophthalmology* 1986; 93(6): 817-824
 29. Musch DC, Meyer RF: Prospective evaluation of a regression-determined formula for use in triple procedure surgery. *Ophthalmology* 1988; 95(1): 79-85
 30. Mattax JB, McCulley JP: The effect of standardized keratoplasty technique on IOL power calculation for the triple procedure. *Acta Ophthalmol Suppl* 1989; 192:24-29
 31. Pradera I, Ibrahim O, Waring GO, III. Refractive results of successful penetrating keratoplasty, intraocular lens implantation with selective suture removal. *Refract Corneal Surg* 1989; 5(4): 231-239
 32. Abdel-Hakim AS, Khalil A: Intraocular lens power calculations in the triple procedure. *Br J Ophthalmol* 1989; 73(9): 709-713
 33. Claoue C, Ficker L, Kirkness C, Steele A: Refractive results after corneal triple procedures (PK+ECCE+IOL). *Eye* 1993; 7 (Pt 3):446-451
 34. Dave AS, McCulley JP: Demonstration of feasibility of application of a portable keratometer to cadaveric donor corneas. *Cornea* 1994; 13(5):379-382
 35. Flowers CW, McLeod SD, McDonnell PJ, Irvine JA, Smith RE: Evaluation of intraocular lens power calculati-

- on formulas in the triple procedure. *J Cataract Refract Surg* 1996; 22(1): 116-122
36. Davis EA, Azar DT, Jakobs FM, Stark WJ: Refractive and keratometric results after the triple procedure: experience with early and late suture removal. *Ophthalmology* 1998; 105(4): 624-630
 37. Liu Y, Seitz B, Langenbacher A, Nguyen NX, Naumann GO: Impact of preoperative corneal curvature on the outcome of penetrating keratoplasty in keratoconus. *Cornea* 2003; 22(5): 409-412
 38. Hjortdal JO, Ehlers N, Erdmann L: Topography of corneal grafts before and after penetrating keratoplasty. *Acta Ophthalmol Scand* 1997; 75(6): 645-648
 39. Geggel HS: Intraocular lens implantation after penetrating keratoplasty. Improved unaided visual acuity, astigmatism, and safety in patients with combined corneal disease and cataract. *Ophthalmology* 1990; 97(11): 1460-1467
 40. Binder PS: Secondary intraocular lens implantation during or after corneal transplantation. *Am J Ophthalmol* 1985; 99(5): 515-520
 41. Shimmura S, Ohashi Y, Shiroma H, Shimazaki J, Tsubota K: Corneal opacity and cataract: triple procedure versus secondary approach. *Cornea* 2003; 22(3): 234-238
 42. Hsiao CH, Chen JJ, Chen PY, Chen HS: Intraocular lens implantation after penetrating keratoplasty. *Cornea* 2001; 20(6): 580-585
 43. Nurözler AB, Onat M, Yılmaz FG, Duman S: Keratoplasti olgularında katarakt cerrahisinin greft canlılığına etkisi. *T Oft Gaz* 2003; 33(3): 336-340
 44. Barron BA: Penetrating keratoplasty. In: Kaufman HE, Barron BA, McDonald MB, Kaufman SC, editors. *Companion handbook to the cornea*. Woburn, MA: Butterworth-Heinemann, 2000: 755-84
 45. Martin TP, Reed JW, Legault C, Oberfeld SM, Jacoby BG, Yu DD et al: Cataract formation and cataract extraction after penetrating keratoplasty. *Ophthalmology* 1994; 101(1):113-119
 46. Riddle HK, Parker S, Price FW: Management of postkeratoplasty astigmatism. *Curr Opin Ophthalmol* 1998; 9:15-28.
 47. Frohn A, Dick HB, Thiel HJ: Implantation of a toric poly(methyl methacrylate) intraocular lens to correct high astigmatism. *J Cataract Refract Surg* 1999; 25(12): 1675-1678
 48. Gerten G, Michels A, Olmes A. [Toric intraocular lenses. Clinical results and rotational stability]. *Ophthalmologie* 2001; 98(8): 715-720
 49. Tehrani M, Schwenn O, Dick HB. [Toric intraocular lens to correct high astigmatism after penetrating keratoplasty in a pseudophakic eye - a case report]. *Klin Monatsbl Augenheilkd* 2001; 218(12): 795-799
 50. Tehrani M, Dick HB: [Implantation of an ARTISANtrade mark toric phakic intraocular lens to correct high astigmatism after penetrating keratoplasty]. *Klin Monatsbl Augenheilkd* 2002; 219(3): 159-163
 51. Tehrani M, Stoffelns B, Dick HB: Implantation of a custom intraocular lens with a 30-diopter torus for the correction of high astigmatism after penetrating keratoplasty. *J Cataract Refract Surg* 2003; 29(12): 2444-2447