

Maküler Ven Dal Tıkanıklığında Arteriyovenöz Ortak Kılıfın Diseksiyonu (Sheathotomy)♦

Ateş Yanyalı (**), Yeşim Erçalık (*), Erkan Çelik (*), Fatih Horozoğlu (*), Ahmet F. Nohutçu (***)

ÖZET

Amaç: Maküler ven dal tıkanıklığı (MVDT) nedeniyle pars plana vitrektomi (PPV) ile birlikte arka hyaloidin ayrılması, iç limitan membranın (İLM) soyulması ve arteriyovenöz (AV) ortak kılıfın diseksiyonu uygulanan 1 olguda anatomik ve görsel sonuçları bildirmek.

Yöntem: Cerrahi olgu sunumu. Kliniğimize başvuran 60 yaşındaki kadın hastanın MVDT'ye bağlı olarak görme keskinliği 2 metreden parmak sayma düzeyindeydi. Olguya PPV ile birlikte arka hyaloidin ayrılması, İLM'nin soyulması ve AV ortak kılıfın diseksiyonu uygulandı.

Bulgular: Bu olgunun görme keskinliği, postoperatif 1. haftada 1/10'a ve 6. ayda 3/10'a ulaştı. Klinik iyileşme fundus muayenesi, fotoğrafları ve floresein anjiyografisi ile belirlendi.

Sonuç: AV çaprazlaşmadaki ortak kılıfın diseksiyonu yoluyla MVDT'nin cerrahi dekompresyonu düşük görme keskinliğine sahip olgularda faydalı olabilir. Bu cerrahi girişimin güvenilirlik, etkinlik ve en uygun zamanlamasının saptanması için daha çok olgu içeren çalışmaların yapılması gerekmektedir.

Anahtar Kelimeler: Maküler ven dal tıkanıklığı, arteriyovenöz ortak kılıfın diseksiyonu, iç limitan membranın soyulması, pars plana vitrektomi

SUMMARY

Arteriovenous Adventitial Sheathotomy for Macular Branch Retinal Vein Occlusion

Purpose: To report the clinical course of a patient with macular branch retinal vein occlusion (MBRVO) who underwent pars plana vitrectomy (PPV) with internal limiting membrane (ILM) removal and arteriovenous (AV) adventitial sheathotomy.

Methods: A 60-year-old woman presented with a visual acuity of counting fingers at 2 meters due to MBRVO. She underwent PPV with posterior hyaloid dissection, ILM removal and AV adventitial sheathotomy.

Results: Postoperative visual acuity improved to 1/10 within 1-week and to 3/10 at the 6 month follow-up. Clinical improvement was determined by fundus examination, photography and fluorescein angiography.

(*) Asistan Dr., Haydarpaşa Numune Eğitim ve Araştırma Hastanesi, 1. Göz Kliniği

(**) Uzman Dr., Haydarpaşa Numune Eğitim ve Araştırma Hastanesi, 1. Göz Kliniği

(***) Doç. Dr., Haydarpaşa Numune Eğitim ve Araştırma Hastanesi, 1. Göz Kliniği Şefi

♦ TOD 37. Ulusal Oftalmoloji Kongresinde poster olarak sunulmuştur.

Yazışma adresi: Dr. Ateş Yanyalı, Topağaç sok. Akarsu apt. No: 3/13, Caddebostan / İstanbul
E-posta: ayanyali@hotmail.com

Mecmuaya Geliş Tarihi: 14.04.2004

Düzeltilmeden Geliş Tarihi: 22.04.2004

Kabul Tarihi: 25.05.2005

Conclusion: Surgical decompression of MBRVO via AV crossing sheathotomy may be beneficial for eyes with poor vision. Additional studies with more patients are required to determine the effectiveness, safety and optimal timing of AV adventitial sheathotomy in MBRVO.

Key Words: Macular branch retinal vein occlusion, arteriovenous crossing sheathotomy, internal limiting membrane removal, pars plana vitrectomy

GİRİŞ

Maküler ven dal tıkanıklığı (MVDT), tıkanıklığın maküla bölgesindeki küçük bir damarla sınırlı olduğu bir ven dal tıkanıklığı alt grubudur. MVDT'de görme keskinliği maküladaki intraretinal hemoraji, ödem ve iskemiye bağlı olarak oldukça azalabilir (1). Pars plana vitrektomi (PPV) ile birlikte arteriyovenöz (AV) ortak kılıfın diseksiyonunun ven dal tıkanıklığında görsel prognoza etkili olduğunun gösterilmesine karşın (2-4), bildiğimiz kadarıyla MVDT'de bu yöntem henüz literatürde yayınlanmamıştır. Biz burada MVDT nedeniyle PPV ile birlikte iç limitan membranın (İLM) soyulması ve AV kılıfın diseksiyonu uygulanan bir olgumuzun klinik seyrini bildiriyoruz.

OLGU SUNUMU

Kliniğimize 3 aydır devam eden görme azlığı şikayeti ile başvuran 60 yaşındaki kadın olgunun görme keskinliği sağ gözde MVDT'ye bağlı olarak 2 metreden parmak sayma, sol gözde ise 9/10 düzeyindeydi. Özgeçmişinde hipertansiyon dışında bir özellik olmayan olgunun ön segment muayenesi ve göz içi basınçları her 2 gözde normal idi. Fundus muayenesinde sağ gözde fovea merkezini de içine alan intraretinal hemoraji ile birlikte ödem, yumuşak ve sert eksüdalar (Şekil 1, üst), sol gözde ise sert drusen gözlemlendi. Fundus florosein anjiyografisi (FFA) ile tutulan AV çaprazlaşma bölgesi saptandı ve tıkanan venin alt temporal venin uç dallarından biri olduğu gözlemlendi (Şekil 1, alt).

Olguya PPV ile birlikte arka hyaloidin ayrılması, indosyanin yeşili yardımıyla maküla ve ortak kılıf çevresindeki iç limitan membranın (İLM) soyulması ve özel bir mikrovitreoretinal bıçak (Synergetics, Inc, St. Charles, MO, ABD) ile AV kılıfın diseksiyonu uygulandı. İntraoperatif ve erken postoperatif dönemde herhangi bir komplikasyon gelişmedi.

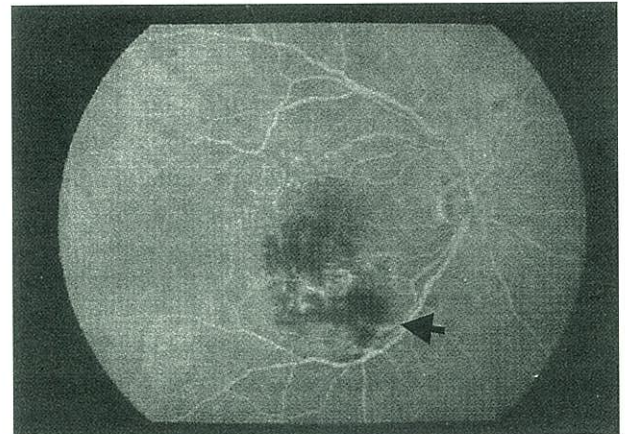
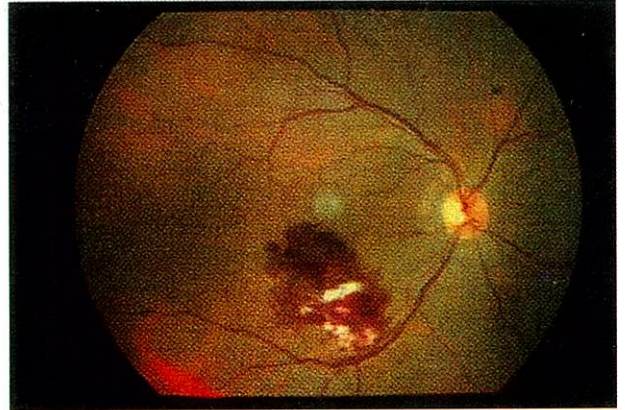
Ortalama takip süresi 6 ay idi. Olgunun görme keskinliği, postoperatif 1. haftada 1/10'a, 1. ayda ise 3/10'a ulaştı ve takip süresi boyunca aynı kaldı. Postoperatif 1. ay fundus muayenesinde maküla ödemi ve hemorajilerinde belirgin azalma ile birlikte birkaç sert eksüda gözlemlendi ve FFA'da iyileşmiş maküler kapiller perfüzyon saptandı (Şekil 2). Altıncı ay takibinde, fundus muaye-

nesi birkaç sert eksüda ve sert drusen dışında normaldi; bununla birlikte FFA'da ise parsiyel kapiller perfüzyon saptandı. Takip süresince tedavi edilen gözde hafif nukleer skleroz gelişti.

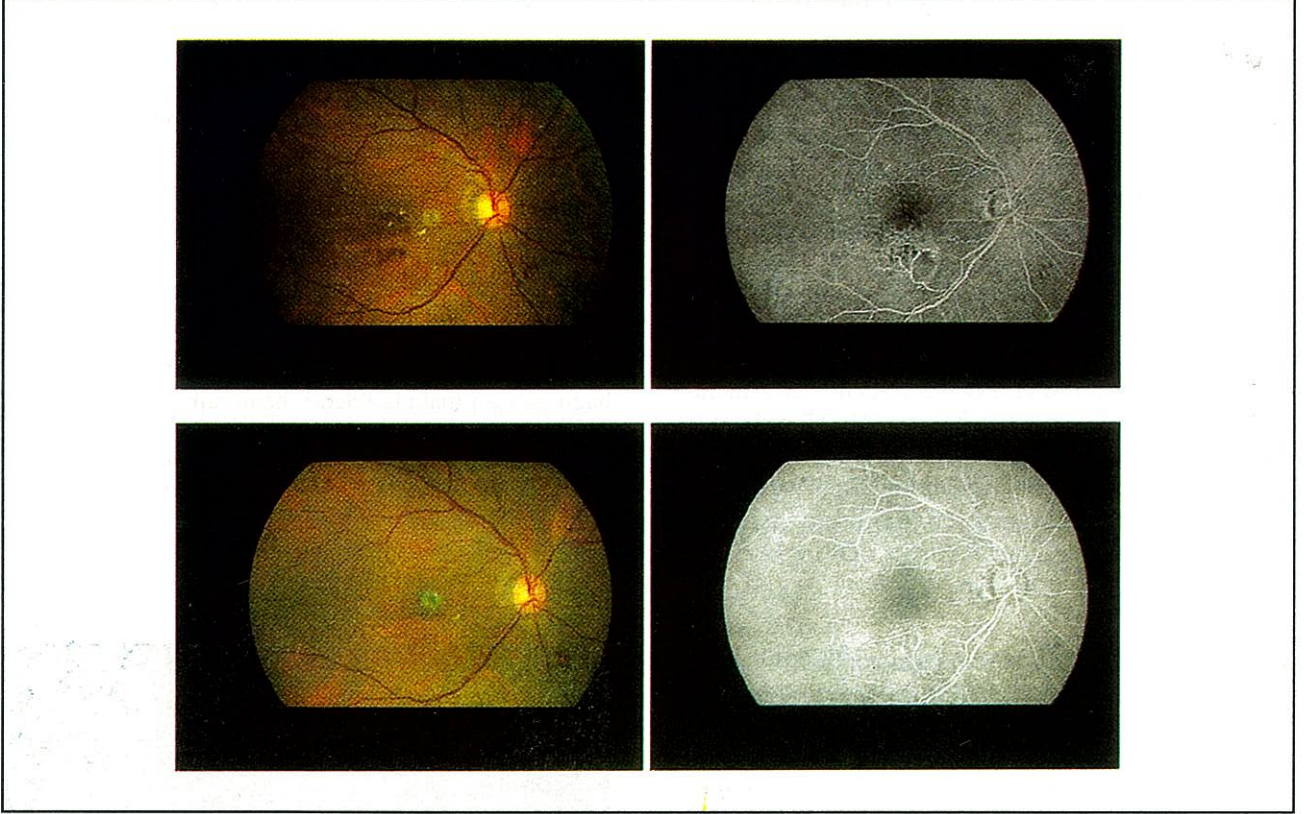
TARTIŞMA

MVDT'nin kliniği ve seyri değişkendir (1). Görme keskinliği maküla ödemi ve foveadaki santral iskemik değişikliklere bağlı olarak oldukça azalabilir. MVDT'ye bağlı gelişen maküla ödemi, hemorajisi ve iskemisinin

Şekil 1. (Üst) Sağ gözün renkli fundus fotoğrafı, maküler ven dal tıkanıklığına bağlı intraretinal hemoraji, ödem ve yumuşak eksüdalar ile sert drusenleri göstermektedir. (Alt) Fundus florosein anjiyografisi tutulan arteriyovenöz çaprazlaşma bölgesini göstermektedir (ok).



Şekil 2. (Üst sol) Sağ gözün postoperatif 1. aydaki renkli fundus fotoğrafı maküla ödeminin, hemorajilerin ve yumuşak eksüdaların belirgin azalması ile birlikte birkaç sert eksüda göstermektedir. (Üst sağ) Fundus floresein anjiyografisi genişlemiş maküler veni ve iskemik alanları göstermektedir. (Alt sol) Sağ gözün postoperatif 6. aydaki renkli fundus fotoğrafı birkaç sert eksüda ile birlikte sert drusenleri göstermektedir. (Alt sağ) Fundus floresein anjiyografisinde maküler venin genişlemesi ve iskemik alanlar daha az belirgindir.



tedavisi için etkinliği kanıtlanmış bir tedavi yöntemi bulunmamaktadır. Bir çalışmada, MVDT'ye bağlı maküla ödemi olan olgularda grid laser fotokoagülasyonu ile maküla ödeminde azalma ve %36.3 olguda 2 sıra ve üzerinde görme artışı bildirilmiştir (5). Ancak yapılan daha geniş kapsamlı (99 göz) bir çalışmada, grid laser fotokoagülasyonunun maküla ödeminin azaltmada doğal seyre üstün olmadığı ve görme keskinliğini arttırmadığı bildirilmiştir (6). Bu sebepten dolayı, bu gözler için alternatif bir tedaviye ihtiyaç vardır.

Bizim olgumuzda, kapiller perfüzyonun iyileşmesi ile birlikte maküla ödemi ve hemorajiler 1 ay içinde belirgin azaldı ve görme keskinliği hızla arttı. Bir olgu ile karara varmak zor olmakla birlikte, görme keskinliğindeki hızlı artış ve olgunun klinik seyri, tıkalı vendeki kan akımının cerrahi dekompresyon ile tekrar sağlanması ile açıklanabilir. Ayrıca, arka hiyaloid ve İLM soyulması maküla ödeminde ek olumlu bir etki sağlamış olabilir. Bu cerrahi girişimin güvenilirlik, etkinlik ve en uygun zamanlamasının saptanması için daha çok olgu içeren çalışmaların yapılması gerekmektedir.

KAYNAKLAR

1. Joffe L, Goldberg RE, Magargal LE, Annesley WH: Macular branch vein occlusion. *Ophthalmology* 1980; 87(2): 91-8.
2. Opremcak EM, Bruce RA: Surgical decompression of branch retinal vein occlusion via arteriovenous crossing sheathotomy: a prospective review of 15 cases. *Retina* 1999;19(1):1-5.
3. Shah GK, Sharma S, Fineman MS, Federman J, Brown MM, Brown GC: Arteriovenous adventitial sheathotomy for the treatment of macular edema associated with branch retinal vein occlusion. *Am J Ophthalmol* 2000; 129(1):104-6.
4. Mester U, Dillinger P: Vitrectomy with arteriovenous decompression and internal limiting membrane dissection in branch retinal vein occlusion. *Retina* 2002;22(6):740-6.
5. Eroğlu F, Çakır M, Yıldırım A, Baş N: Maküler ven dalcık trombozunda grid laser fotokoagülasyonunun etkinliği. *TOD XXXVI. Ulusal Kongre Bülteni* (2002), s85-86, Ankara 2002.
6. Battaglia Parodi M, Saviano S, Ravalico G: Grid laser treatment in macular branch retinal vein occlusion. *Grefes Arch Clin Exp Ophthalmol* 1999;237(12):1024-7.