

Proliferatif Diabetik Retinopati Komplikasyonlarında Vitrektomi♦

Nurten Ünlü (*), Mehmet A. Acar (*), Hülya Kocaoğlan (*), Gürsel Yılmaz (**), Bekir S. Aslan (***), Sunay Duman (****)

ÖZET

Amaç: İleri evre proliferatif diabetik retinopatide 6-18 ay süren vitreus hemorajisi tedavisinde pars plana vitrektominin anatomik ve görsel prognoza etkisini incelemek.

Yer: SB Ankara Eğitim ve Araştırma Hastanesi, Kasım 1994-Ocak 2000

Yöntem: Proliferatif diabetik retinopatiye sekonder 6 ay ve daha uzun süreli vitreus hemorajisi olan 38 olgunun 39 gözüne pars plana vitrektomi ameliyatı yapıldı. Olgular ameliyat endikasyonları, uygulanan cerrahi teknik, anatomik ve görsel başarı oranları ve komplikasyonlar yönünden retrospektif olarak değerlendirildi.

Bulgular: 21 gözde (%53.8) vitreus hemorajisi + traksiyonel retina dekolmanı, 17 gözde (%43.6) vitreus hemorajisi, 1 gözde (%2.6) vitreus hemorajisi + traksiyonel + regmatogen retina dekolmanı saptandı. %79.5 (31 göz) anatomik başarı saptandı. Sadece vitreus hemorajisi olan 17 gözün 12'sinde (%70.6), vitreus hemorajisi + traksiyonel retina dekolmanı bulunan 21 gözün 12'sinde (%57.1) görme arttı. En sık izlenen komplikasyonlar postoperatif erken dönemde rehemoraji (%25.6), iris neovaskülarizasyonu (%15.3) ve traksiyonel retina dekolmanı gelişimi (%12.8) idi.

Sonuç: Geç müdahale edilen vitreus hemorajili proliferatif diabetik retinopatili olgularda da pars plana vitrektomi anatomik stabilite ve görsel iyilik sağlayabilen bir tedavi yöntemidir.

Anahtar Kelimeler: Proliferatif diabetik retinopati, pars plana vitrektomi

SUMMARY

Vitreotomy for Complications of Proliferative Diabetic Retinopathy

Purpose: To investigate surgical and functional prognosis in cases with advanced proliferative diabetic retinopathy with vitreous hemorrhage for 6-18 months.

Setting: Ministry of Health Ankara Training and Research Hospital November 1994 - January 2000.

Methods: Vitrectomy was performed on 39 eyes with proliferative diabetic retinopathy in 38 patients with long standing vitreous hemorrhage (6-18 months). The operative indications, additional operative manipulations, anatomic and visual success rates, complications were evaluated postoperatively.

(*) Uzm. Dr., SB Ankara Eğitim ve Araştırma Hastanesi Göz Kliniği

(**) Yard. Doç., Başkent Üniversitesi Göz Hast. ABD

(***) SB Ankara Eğitim ve Araştırma Hastanesi Göz Kliniği Şef Muavini

(****) SB Ankara Eğitim ve Araştırma Hastanesi Göz Kliniği Şefi

♦ XXXIV Ulusal Oftalmoloji Kongresinde bildiri olarak sunulmuştur.

Results: The indications for surgery were nonclearing vitreous hemorrhage (17 eye 43.6%), traction retinal detachment with vitreous hemorrhage (21 eye 53.8%) and combined traction and rhegmatogenous retinal detachment (1 eye 2.6%). Anatomic success was achieved in 31 eye (79.5%). Visual acuity was improved in 70.6% in vitreous hemorrhage group and 57.1% in traction retinal detachment with vitreous hemorrhage group. The most frequent complications were rehemorrhage (25.6%), neovascularization at iris (15.3%), traction retinal detachment (12.8%).

Conclusion: Pars plana vitrectomy can restore successful anatomical outcome and useful vision even in cases with longstanding vitreous hemorrhage secondary to proliferative diabetic retinopathy.

Key Words: Proliferative diabetic retinopathy, pars plana vitrectomy.

GİRİŞ

İleri evre proliferatif diabetik retinopatide (PDR) panretinal fotokoagülasyon ve pars plana vitrektomi (PPV) görme fonksiyonunun korunma ve iyileştirilmesinde etkili tedavi yöntemleridir. PPV diabetik hastalarda başlangıçta açılmayan vitreus hemorajisinde uygulanırken gelişen cerrahi tekniklerle endikasyon alanı genişlemiştir. PPV retinal iskemi ve neovaskülarizasyonun hem hemorajik komplikasyonlarının tedavisinde hem de yeterli laser fotokoagülasyona rağmen gelişebilen fibrotik ve traksiyonel komplikasyonların tedavisine olanak sağlar (1-5).

Bu çalışmada PPV uygulanan proliferatif diabetik retinopatili olgularda cerrahi endikasyonlar, uygulanan cerrahi teknikler, anatomik ve görsel başarı oranları komplikasyonlar irdelenmiştir.

GEREÇ-YÖNTEM

SB Ankara Eğitim ve Araştırma Hastanesi Göz Kliniği Retina Bölümünde Kasım 1994- Ocak 2000 tarihleri arasında ileri evre proliferatif diabetik retinopatide 6-18 ay süren vitreus hemorajisi tedavisinde PPV uygulanan 38 olgunun 39 gözü çalışma kapsamına alındı.

Olguların 23'ü erkek, 15'i kadın olup yaşları 22-70 (ort.51,7) idi. 8 olgu Tip I, 30 olgu Tip II diabet mellutis idi.

Tüm olgulara rutin oftalmolojik muayene ve A-B scan ultrasonografik inceleme yapılarak mevcut vitreo-retinal patolojiye göre operasyon planlandı. Olguların ameliyat endikasyonlarına göre dağılımı Tablo 1'de gösterilmiştir.

Olgularda preoperatif dönemde PDR'ye eşlik eden bulgu olarak 11 gözde (%28.2) katarakt, 4 gözde (%10,3) pseudofaki, 2 gözde (%5.1) iris neovaskülarizasyonu, 1 gözde (%2.6) primer açık açılı glokom vardı. 14 gözde (%35,9) daha önce panretinal fotokoagülasyon yapılmıştı.

Tablo 1. Ameliyat endikasyonları

Ameliyat Endikasyonu	Sayı	%
Vitreus hemorajisi + Traksiyonel retina dekolmanı	21	53.8
Vitreus hemorajisi	17	43.6
Vitreus hemorajisi + Traksiyonel + Regmatojen retina dekolmanı	1	2.6
Toplam	39	100

Tüm olgulara lokal yada genel anestezi altında üç yollu pars plana vitrektomi yapıldı. Ameliyat sırasında vitrektomiye ek olarak 21 gözde traksiyonların giderilmesi için segmentasyon ve/veya en block diseksiyon yapıldı. İnternal tamponat olarak 12 gözde silikon yağı, 4 gözde uzun etkili gaz verildi. Tablo 2'de PPV'ye ek olarak yapılan uygulamalar gösterilmiştir.

Bulgular retrospektif olarak incelendi, elde edilen sonuçlar istatistiksel olarak Fisher'in kesin ki-kare testi ile değerlendirildi.

BULGULAR

Olgular en az 4 en çok 60 ay (ortalama 16,4 ay) izlendiler.

Makulanın yatışık ve optik aksın temiz olduğu gözler başarılı kabul edildi. 31 gözde (%79.5) anatomik başarı sağlandı. 5 gözde traksiyonel retina dekolmanı, 2 gözde fitizis bulbi ve 1 gözde total hifema ile birlikte neovasküler glokom gelişti (Tablo 3). Salt vitreus hemorajisi bulunan grupta anatomik başarı oranı %88.2, traksiyonel retina dekolmanı ile birlikte vitreus hemorajisi olan grupta ise bu oran %76.2'dir. (Tablo 4) Anatomik başarı yönünden vitreus hemorajisi olan grup ile vitreus

Tablo 2. Vitrektomiye ek olarak yapılan işlemler

İşlem	Ameliyat sayısı
Lensektomi	4
Membran soyma	21
Endolaser	34
Sıvı-hava değişimi	21
Skleral çökertme	2
Retinotomi	4
Göz içi gaz (C3F8 yada SF6)	4
Silikon yağı	12
Endodiatermi	20

Tablo 3. Anatomik sonuç

Sonuç	Göz sayısı	%
Retina yatışık ve optik aks temiz	31	79.5
Traksiyonel retina dekolmanı	5	12.8
Fitizis bulbi	2	5.1
Neovasküler glokom	1	2.6

Tablo 4. Preoperatif ameliyat endikasyonlarına göre anatomik başarı

Endikasyon	Başarılı		Başarısız	
	Sayı	%	Sayı	%
Vitreus hemorajisi + Traksiyonel retina dekolmanı	16	76.2	5	23.8
Vitreus hemorajisi	15	88.2	2	11.8
Vitreus hemorajisi + Traksiyonel + Regmatogen retina dekolmanı	0		1	100

hemorajisi + traksiyonel retina dekolmanı olan grup arasında istatistiksel olarak anlamlı bir fark bulunmadı ($p>0.05$).

Olguların preoperatif ve postoperatif görme keskinlikleri Tablo 5'de gösterilmiştir. Traksiyonel retina dekolmanı ve regmatogen retina dekolmanı bulunan 1 gözde görme keskinliği preoperatif dönemde el hareketi düzeyinde iken postoperatif dönemde gelişen neovasküler glokoma bağlı ışık hissi kaybolmuştur.

Salt vitreus hemorajisi olan gözlerin %70.6'sında görme artışı sağlanırken, bu oran traksiyonel retina dekolmanı da bulunan grupta %57.1 olarak bulunmuştur. Vitreus hemorajisi olan grupta %17.6, traksiyonel retina dekolmanı olan grupta ise %19.1 görmede azalma izlenmiştir (Şekil 1). Görme keskinliğinde değişme yönünden gruplar arasında istatistiksel olarak anlamlı bir bulunmadı ($p>0.05$). Görme keskinliği azalan 7 gözün anatomik sonuçları incelendiğinde 5 gözde retina dekolmanı, 1 gözde epiretinal membran 1 gözde ise çekilmeyen vitreus hemorajisi saptandı.

Peroperatif dönemde komplikasyon olarak 9 gözde artan hemoraji endodiatermi ve/veya irrigasyon basıncı artırılarak kontrol altına alındı. 7 gözde iatrojenik retina yırtığı oluştu, bu gözlerden internal tamponat olarak 6'sına silikon yağı, 1'ine C3F8 gazı verildi.

Postoperatif erken dönemde 3 gözde (%7.7) medikal tedaviye yanıt veren geçici göz içi basıncı artışı izlendi.

Postoperatif dönemde 10 gözde (%25.6) izlenen re-hemoraji en sık karşılaşılan komplikasyon idi (Tablo 6). Bu gözlerden birine hemorajinin çok yoğun olması nedeniyle postoperatif 4. haftada sıvı-hava değişimi yapıldı. 5 gözde traksiyonel retina dekolmanı ortaya çıkmış, 3'üne reoperasyon uygulanmasına rağmen başarı sağlanamamıştır. Operasyon sonrası katarakt gelişen 5 olgudan 2'sine lens ekstraksiyonu ve göz içi mercek implantasyonu yapılmıştır. Preoperatif iris neovaskülarizasyonu olan 2 gözden birinde neovaskülarizasyon gerilerken birinde postoperatif retina dekolmanı ile birlikte neovaskülarizasyonun devam ettiği izlenmiştir. Postoperatif dönemde ayrıca iris neovaskülarizasyonu gelişen 5 olgunun 3'ünde retina dekolmanı olduğu görüldü, 2 gözde ilave laser fotokoagülasyon ile neovaskülarizasyon geriledi.

TARTIŞMA

Vitreus cerrahisi endikasyonlarının en sık nedenlerinden birisi proliferatif diabetik retinopatidir. PDR'de ameliyat endikasyonları, prognostik faktörler, anatomik ve fonksiyonel başarı ve komplikasyonlar pek çok çalışmada irdelenmiştir. Diabetik retinopatide pars plana vitrektominin en sık kullanıldığı endikasyon açılmayan vitreus hemorajisidir (3,5,6). Bu çalışmada salt vitreus hemorajisi %43.6, vitreus hemorajisi ile birlikte traksiyonel retina dekolmanı %53.6 oranında bulundu.

Diabetik Retinopati Vitrektomi Çalışma Grubu (DRVS) 20 yıldan az süreli tip I diabetli olgularda yeni

Tablo 5. Ameliyat Endikasyonlarına göre preoperatif ve postoperatif görme keskinlikleri

GÖRME KESKİNLİĞİ	PREOPERATİF		POSTOPERATİF	
	Vitre hemorajisi	Vitre hemorajisi+traksiyonel retina dekolmanı	Vitre hemorajisi	Vitre hemorajisi+traksiyonel retina dekolmanı
Absolü	-	-	3	3
P+P+	5	6	1	1
El hareketi	11	13	-	5
1-4 mps	1	2	7	5
0,1-0,4	-	-	5	6
0,5-Tam	-	-	1	1

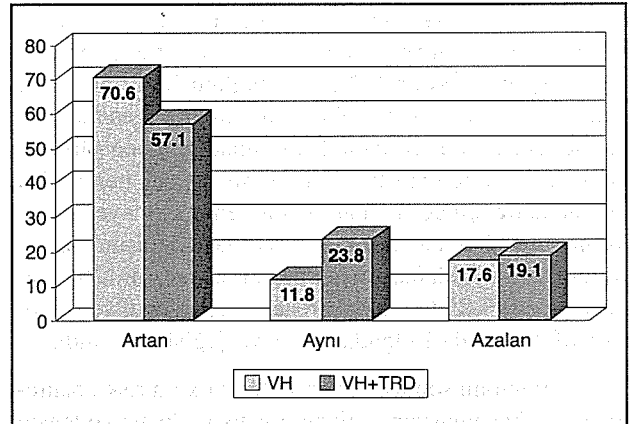
Tablo 6. Postop Komplasyonlar

Komplikasyon	Ameliyat Sayısı	%
<i>Erken Postop</i>		
Rehemoraji	10	25.6
Göziçi basıncı artışı	3	7.7
<i>Geç Postop</i>		
Katarakt	5	12.8
Traksiyonel retina dekolmanı	5	12.8
Rubeosis iridis	6	15.3
Total hifema + neovasküler glokom	1	2.6
Fitizis bulbi	2	5.1
Epiretinal membran	1	2.6

damar oluşumlarının progresyonu, fibröz proliferasyon-daki kontraksiyon ve traksiyonun daha fazla olması nedeniyle bu olgularda vitreus hemorajisine 3-6 ay içinde erken müdahale etmenin daha uygun olacağını belirtmişlerdir (2). Tip II diabetlilerde ise vitreus yapısı daha az vizköz olduğundan kanama daha kolay rezorbe olur, organize olma, traksiyon yapma ihtimali daha azdır. Bu nedenle erken vitrektominin bir üstünlüğü yoktur. Çalışmamızda 8 olgu tip I diabetli olmasına rağmen tüm olgulara 6-18 aylık bir süre içerisinde müdahale edilebilmişlerdir. Bunun nedeni olguların geç müracaat etmesi ve referans hastane niteliğinde olduğumuzdan ameliyat randevularının uzamasındandır.

Diabetik retinopatide neovasküler proliferasyonun gelişebilmesi için, vitreus çatısı ve forme vitreusun retina ile olan teması önemlidir. Vitrektomi sırasında arka kortikal vitreusun soyulması ve neovaskülarizasyonun bu- rayla ilişkisinin kesilmesi sonucu, disk ve retina neovaskülarizasyonları süratle geriler (7).

Proliferatif diabetik retinopatide, vitreus traksiyonu ve proliferatif membranların kontraksiyonu ile sıklıkla retina deliği oluşabilir. Ameliyat esnasında retina deliği oluşma riskini azaltmak için atrofik retina alanlarında membran diseksiyonu mümkün olduğunca az yapılmalıdır (8). Peroperatif dönemde iatrojenik yırtık gelişen gözlerde retina dekolmanı gelişmesini engellemek ve traksiyonel retina dekolmanı olan gözlerde dekolmanı yatıştırmak amacıyla internal tamponat olarak uzun etkili gaz veya silikon yağı kullanılabilir (9,10). Çalışmamızda %10.2 oranında SF6 yada C3F8 gazı, %30.8 oranında silikon yağı internal tamponat olarak kullanıldı.

Şekil 1. Görme Keskinliğinde değişme

Çeşitli çalışmalarda anatomik başarı oranı %47-88 olarak bildirilmektedir (11-14). Bizim çalışmamızda anatomik başarı; salt vitreus hemorajisi olan grupta %88.2, traksiyonel retina dekolmanı ve vitreus hemorajisi olan grupta ise %76.2 idi.

Görme keskinliğinde artma oranını saf vitreus hemorajili olgularda Hasanreisioğlu %47 (4), Hayashi %60.5 (15), Kolsal %66 (11), Yang %68 (16), Aaberg %71 (17), Chaundhry %91 (18) olarak bildirmektedir. Sadece vitreus hemorajisi olanlarda görme prognozu daha iyidir. Traksiyonel retina dekolmanı bulunan gözlerde retina yatışık olsa bile fotoreseptör hasarı, pigment epitel atrofisi, intraretinal ödem ve iskemi daha fazladır (19-22). Çalışmamızda salt vitreus hemorajisi olan grupta görme keskinliği %70.6, traksiyonel retina dekolmanı ve vitreus hemorajisi olan grupta ise %57.1 oranında artmıştır.

Ayrıca preoperatif görme derecesinin postoperatif görsel sonuç açısından prognostik bir faktör olabileceği bildirilmektedir (11,19,23). Erken Tedavi Diabetik Retinopati Çalışma Grubu'nun (ETDRS) yaptığı bir çalışmada hastaların %88'inin preoperatif panretinal fotokoagülasyon yapılmış olup, preoperatif laser yapılan ve yapılmayan gözler arasında görsel sonuç açısından bir fark bulunamamıştır (24).

Operasyon sırasında 7 gözde iatrojenik yırtık saplandı. Bu oran literatürde %8-29 olarak bildirilmektedir (12,25,26). Retinal yırtık oluşan 7 gözün 6'sına göz içi tamponat olarak silikon yağı, birine ise C3F8 gazı kullanıldı. Silikon yağı önceden var olan yada iatrojenik olarak ortaya çıkan retina yırtıklı gözlerde uzun süreli ve stabil internal tamponat sağlar (27).

Ameliyat sırasında oluşan vitreus kanaması, ameliyat sonrası glial doku proliferasyonu için çatı oluşturarak retina dekolmanı nüksünü artırır. Bu nedenle ameliyat sırasında çok iyi bir kanama kontrolü yapılmalı ve kanama riski en aza indirilmelidir (14).

Liggett ve ark. Operasyon sırasında uygulanan endolazer fotokoagülasyon ile postoperatif vitreus hemorajisi oranını %48'den %7'ye düşüğünü bildirmekte ve önceden yapılan laser, afaki yada vitrektomi endikasyonu ile rehemoraji arasında ilişki olmadığını öne sürmektedir (28). Ameliyatı takiben kalmış vitreus hemorajisi birkaç hafta içinde spontan olarak temizlenmeye başlar. Kanın temizlenmesi gecikirse sıvı- hava değişimi ve ekvatora kriyo uygulaması ile emilim hızlandırılır (29). Çalışmamızda %25.6 oranında rehemoraji izlendi ve postoperatif 4. haftada 1 olguda sıvı-hava değişimi yapıldı.

Vitrektomi sonrası neovasküler glokom riski, panretinal fotokoagülasyon, retinanın yatışık olması ve lensin

korunması ile azalır (24,30). Postoperatif dönemde gelişen iris neovaskülarizasyonunun retina dekolmanı ile ilişkili olduğu bildirilmektedir (20,31). Çalışmamızda iris neovaskülarizasyonu gelişen 6 gözün 4'ünde retina dekolmanı izlenmiştir. 1 gözde ise total hifema ile birlikte neovasküler glokom görülmüştür.

Literatürde fitizis gelişme oranı %1-14 olarak bildirilmektedir (12,32). Çalışmamızda %5.6 oranında fitizis gelişti.

Diabetik vitrektomi sonrası çoğu gözde lensler saydam kalsa da, genç yaşlarda sıklıkla arka subkapsüler opasiteler, yaşlı hastalarda nükleer skleroz gelişir. Daha kısa ameliyat süresi, alet manipülasyonuna dikkat edilmesi, daha az irigasyon sıvısının kullanımı, infüzyon sıvısına dekstroz katılması ile, ameliyat sonrası katarakt gelişme sıklığı azalır (14). Literatürde %16-32 oranında vitrektomi sonrası katarakt oluşumu bildirilirken (33) çalışmamızda %12.8 oranında katarakt saptandı.

Ameliyat öncesi kötü görme keskinliği, rubeozis iridis bulunması, ameliyat öncesi/sırası/sonrası laser yapılmamış olması, makula tutulumunun bulunması, ameliyat sırasında göz içi tampon maddelerin kullanılmasının gerekliliği kötü prognostik faktörlerdir.

KAYNAKLAR

1. The Diabetic Retinopathy Study Research Group Report No 8. Photocoagulation treatment of proliferative diabetic retinopathy clinical applications of diabetic retinopathy study findings. *Ophthalmology* 1981; 88: 583-600.
2. The Diabetic Retinopathy Vitrectomy Study Research Group Report No 5. Early vitrectomy for severe vitreous hemorrhage in diabetic retinopathy Four year results of a randomised trial. *Arch Ophthalmol* 1990; 108: 958-964.
3. Chandra SR, Chan PST: Diabetic Retinopathy In Ophthalmic Surgery Principles and Techniques Albert DM ed. Vol 1. 606-614.
4. Hasanreisioğlu B, Bilgihan K, Akbatur H, Akata F, Or M: 379 Proliferatif Diabetik Retinopati Olgusunda Vitrektomi, Komplikasyonlar ve Sonuçlar. *Ret-Vit* 1993; 1: 44-47.
5. Gardner JW, Blakenship GW: Surgical treatment of diabetic retinopathy. *Ophthalmology Clinics of North America* 1994; 7: 13-21.
6. Ho T, Smiddy WE, Flynn HW Jr: Vitrectomy in the management of eye disease. *Surv Ophthalmol* 1992; 37: 190-202.
7. Takahashi M, Trempe CL, Maguire K, Mc Meel JW: Vitreoretinal relationship in diabetic retinopathy. A biomicroscopic evaluation. *Arch Ophthalmol* 1981; 99: 241-245.
8. Blakenship GW: Proliferative diabetic retinopathy. Principles and Technique of Surgical Treatment. *Retina* Vol

- 3, Ryan SJ, Michels RG (eds). The C.V.Mosby Company St.Louis 1989; 515-535.
9. Rinkoff JS, de Juan EJ, Mc Cuen BW: Silicone oil for retinal detachment with advanced proliferative vitreoretinopathy following failed vitrectomy for proliferative diabetic retinopathy. *Am J Ophthalmol* 1986; 101: 181-186.
 10. Group TSOS: Vitrectomy with silicone oil or perfluoropropane gas in eyes with severe proliferative vitreoretinopathy: results of a randomised clinical trial. *Silicone Study Report 2 Arch Ophthalmol* 1992; 110: 780-792.
 11. Kolsal M, Avcı R, Baykara M, Gelişken Ö: Proliferatif Diabetik Retinopatide Pars Plana Vitrektomi Ret-Vit 1998; 6: 220-227.
 12. Özertürk Y, Erşanlı D, Durmuş M: Diyabetik Traksiyon Retina Dekolamanının Tedavisinde Vitrektominin Etkisi ve Komplasyonları. *Ret-Vit* 1998; 6: 109-113.
 13. Ramsay RC, Knobloch WH, Cantrill HL: Timing of vitrectomy for active proliferative diabetic retinopathy. *Ophthalmology* 1986; 93: 283-289.
 14. Özmert E, Aktan G, Karel F, Bekir N: Proliferatif Diabetik Retinopatinin Tedavisinde Multifonksiyonel Aletlerle Cerrahi. XXVII. Ulusal Oftalmoloji Kongre Bülteni, 1993; Cilt 2, 1127-1137.
 15. Hayashi H, Kurata Y, Imanaga Y, Goya K, Oshima K: Vitrectomy for diabetic retinopathy in patients undergoing hemodialysis for associated end stage renal failure. *Retina* 1998; 18: 156-159.
 16. Yang CM: Surgical treatment of diabetic retinopathy. 5 year experience. *J Formos Med Assoc* 1998; 97: 477-484.
 17. Aaberg TM, Abrams GW: Changing indications and techniques for vitrectomy in management of complications of diabetic retinopathy. *Ophthalmology* 1987; 94: 775-779.
 18. Chaudhry NA, Lim ES, Saito YS, Mieler WF, Liggett PE: Early vitrectomy and endolaser photocoagulation in patients with type I diabetes with severe vitreous hemorrhage. *Ophthalmology* 1995; 102: 1164-1169.
 19. Bodanowitz S, Hesse L, Weinand F, Kroll P: Vitrectomy in diabetic patients with a blind fellow eye. *Acta Ophthalmol Scan* 1996, 74: 84-88.
 20. Brown GC, Tasman WS, Benson WE, Mc Namaar A, Eagle Jr RC: Reoperation following diabetic vitrectomy. *Arch Ophthalmol* 1992; 110: 506-510.
 21. Williams Df, Williams GA, Hartz A et al: Results of vitrectomy for diabetic traction retinal detachments using the enbloc excision technique. *Ophthalmology* 1989; 96: 752-758.
 22. Rice TA, Michels RG: Long term anatomical and functional results of vitrectomy for diabetic retinopathy. *Am J Ophthalmol* 1980; 90: 297-303.
 23. Summanen P: Significance of various systemic and ocular parameters in the long term prognosis after diabetic vitrectomy. *Int Ophthalmol* 1989; 13: 311-319.
 24. Flynn W, Chew EY, Simons BD et al: ETDRS Report No 17. Pars plana vitrectomy in the early treatment diabetic retinopathy study. *Ophthalmology* 1992; 99: 1351-1357.
 25. Machermer R, Blakenship G: Vitrectomy for proliferative diabetic retinopathy associated with vitreous hemorrhage. 1981; 88: 643-646.
 26. Sigurdsson H, Baines PS, Roxburgh TD: Vitrectomy for diabetic eye disease. *Eye* 1988; 2: 418-423.
 27. Öztürk M, Hacibekiroğlu A, Karşlıoğlu Ş, Hacibekiroğlu Ş, Hoca S, Akmut T: Proliferatif Diabetik Retinopatide Pars plana vitrektomi ve Silikon yağı kullanımı. *Ret-Vit* 2000; 8: 147-154.
 28. Liggett PE, Lean JS, Barlow WE, Ryan SJ: Intraoperative argon endophotocoagulation for recurrent vitreous hemorrhage after vitrectomy for diabetic retinopathy. *Am J Ophthalmol* 1987; 103: 146-149.
 29. Schachat AP, Oyakawa RT, Michels RG, Tice TA: Complications of vitreous surgery for diabetic retinopathy II Postoperative complications *Ophthalmology* 1983; 90: 522-530.
 30. Wand M, Madigan JC, Gaudio AR, Sorokanich S: Neovascular glaucoma following pars plana vitrectomy for complications of diabetic retinopathy. *Ophthalmic Surg* 1990; 21: 113-118.
 31. Mille JW, D'amico DJ: Proliferative diabetic retinopathy in Principles and Practice of Ophthalmology Vol II Albert DM, Jacobiec FA eds WB Saunders, USA 1994, 760.
 32. Thompson JT, de Bustros S, Michels RG, Rice TA: Results and prognostic factors in vitrectomy for diabetic traction retinal detachment of the macula. *Arch Ophthalmol* 1987; 105: 497-502.
 33. Özertürk Y, Erşanlı D, Durmuş M: Proliferatif Diyabetik Retinopatide Prognozu etkileyen komplasyonlar ve vitrektominin etkisi. *Ret-Vit* 1998; 6: 46-49.