

## Lakrimal Sistem Tıkanıklıklarında Silikon Entübasyonu: Problemler, Komplikasyonlar ve Başarı Oranları\*

Koray Karadayı (\*), Ferda Çiftçi (\*\*), Tamer F.Yıldız (\*), Murat Sönmez (\*), Uğur Ünsal (\*\*\*), Atilla Güngör (\*\*\*\*), Oğuz Gülecek (\*\*\*\*\*)

### ÖZET

**Amaç:** Lakrimal sistem tıkanıklıklarında uyguladığımız silikon entübasyonu yönteminin çocuk ve erişkindeki başarı oranlarını, uygulama esnasında ve tüpler çıkarılırken karşılaştığımız zorlukları, komplikasyonları ve bunların çözümlerini bildirmek.

**Gereç ve Yöntem:** 1995-2002 yılları arasında 28 çocuğun (2-12 yaş) 33 lakrimal drenaj sistemine (1.Grup) genel anesteziyle; 17 erişkinin (21-55yaş) 23 drenaj sistemine (2.Grup) lokal anestezi ile, sondalama sonrası silikon entübasyonu yapıldı. 1. Grupta; kooperasyon kurulamayan çocuklarda (14 entübasyon) tüpler burunda tek düğümlü ("square knot") bağlandı; kooperasyon kurulabilen çocuklarda (19 entübasyon) tüpler çok düğümlü bağlanarak buruna fikse edildi. Erişkin grupta (2. Grup) ise tüpler çok düğümlü bağlanarak postoperatif dönemde kolaylıkla burundan çekildi. Bu grupta ortak kanalikül distalinde tıkanıklık olan 4 olgu, nazolakrimal kanal distalinde tıkanıklık olan 11 olgu (4'ü çift taraflı) ve bilateral fonksiyonel nazolakrimal kanal tıkanıklığı olan 2 olguya silikon entübasyonu yapıldı.

**Bulgular:** Ameliyat sırasında 8 çocuk ve 6 erişkin olguda alt konkada içe döndürme uygulandı. 9 çocuk ve 7 erişkin olguda ameliyat sırasında probun ucu tesbit edilemediğinden nazal endoskopi yardımı gerekti. 1 çocuk ve 4 erişkin olguda prop ucunun çıkması için mukoza kesisi yapıldı. Buruna fiksasyon yapılmayan 3 çocuk olguda tek düğümlü bırakılan tüpler erken postoperatif dönemde mediyal kantall bölgeden prolabe oldu. Sonuç başarı oranı çocuklarda %93.9, erişkinlerde %65.2 idi. Tüpler çıkarılırken 7 çocuk ve 3 erişkinde tüp uçları görülemediğinden endoskopi gerekti ve 3 çocukta sedasyon uygulamak zorunda kalındı.

**Yorum:** Çocuklarda kooperasyon kurmanın zor olduğu yaşlarda tüplerin tek düğümlü olarak bağlanması gerektiği; kooperasyon kurulabilenlerde ise tüplerin çok düğümlü bağlanarak buruna fiksasyonunun prolapsusu engellemek açısından daha uygun olduğu sonucuna varıldı. Çocuklarda başarılı sonuçları kanıtlanmış olan silikon entübasyonunun erişkinlerde de uygun vakalar seçildiği takdirde DSR ameliyatından önce tercih edilebilecek bir yöntem olduğu görüldü.

**Anahtar Kelimeler:** Nazolakrimal kanal tıkanıklığı, silikon entübasyonu, Ritleng yöntemi ve Crawford entübasyonu.

(\*) Yrd. Doç. Dr., GATA Haydarpaşa Eğt. Hst. Göz Kl.

(\*\*) Doç. Dr., GATA Haydarpaşa Eğt. Hst. Göz Kl.

(\*\*\*) Asistan Dr., GATA Haydarpaşa Eğt. Hst. Göz Kl.

(\*\*\*\*) Doç. Dr., GATA Haydarpaşa Eğt. Hst. KBB Kl.

(\*\*\*\*\*) Prof. Dr., GATA Haydarpaşa Eğt. Hst. Göz Kl.

♦ Eylül 2002'de Almanya Muenster'de Avrupa Oküloplastik ve Rekonstrüktif Cerrahi Kongresinde (ESOPRS) sunulmuştur.

Mecmuaya Geliş Tarihi: 15.10.2002

Düzeltilmeden Geliş Tarihi: 28.03.2003

Kabul Tarihi: 28.05.2003

## SUMMARY

### Silicone Intubation in Lacrimal System Obstruction: Problems, Complications, and Success Rates

**Purpose:** To announce the success rates of pediatric and adult silicone intubation in lacrimal system obstruction, the difficulties and complications we encountered during intubation and removal as well as their correction.

**Material and Methods:** Between years 1995 and 2002, 33 silicone intubations were performed in 28 children of 2-12 years old under general anesthesia (Group 1); and 23 silicone intubations in 17 adults of 21-55 years old with local anesthesia (Group 2) after probing. In Group 1; silicone tubes were tied in the nose with a single "square knot" in uncooperative children (14 intubations); and in cooperative children (19 intubations), tubes were tied with several knots and fixed into the nose. In the adult group (Group 2), tubes were tied with several knots, which allowed easy removal through the nose postoperatively. In Group 2; 4 cases with stenosis of distal common canaliculus, 11 cases with stenosis of distal nasolacrimal canal (4 of which were bilateral) and 2 cases of bilateral nasolacrimal canal dysfunction underwent silicone intubation.

**Results:** During the procedure, inferior turbinate infraction was performed in 8 children and 6 adults. Nasal endoscopy was deemed necessary during the procedure due to difficulties finding the tip of the probe in 9 children and in 7 adults. In one child and 4 adults, a mucosal incision was done to let out the tip of the probe. In 3 children, the single-knotted tubes which were not fixed into the nose were extruded through the medial canthal region in the early postoperative period. Final success was 93.9% in children and 65.2% in adults. Endoscopy was needed in 7 children and 3 adults due to difficulty seeing the ends of the tubes during removal, and 3 children had to be given sedation.

**Conclusions:** In children of younger age when cooperation is harder to establish, tubes should be tied with a single square knot, although in children of older age when cooperation is more likely, tubes with multiple knots plus intranasal fixation are recommended to avoid extrusion. In adults, multiple knots technique should be preferred to prevent extrusion.

Silicone intubation, which is known to be a successful technique in children could also be a preferable technique in adults suitable for probing before considering DCR.

**Key Words:** Nasolacrimal duct obstruction, silicone intubation, Ritleng method and Crawford intubation.

## GİRİŞ

Nazolakrimal kanal tıkanıklıklarında (NLKT), basit sondalama (probing), silikon tüp entübasyonu, lakrimal stent entübasyonu veya balon dakriyoplasti gibi invaziv olmayan yöntemler, dakriyosistorinostomi (DSR) gibi invaziv cerrahilere göre terapötik etkileri daha az olmasına rağmen, basit ve daha az komplikasyonlu oluşları nedeniyle tercih edilmektedir (1-5).

Çocuklarda, sondalama yapılmasına rağmen tıkanıklık semptomlarının devam etmesi durumunda, lakrimal sistemin silikon entübasyonu başarılı sonuçlar vermektedir (1,4).

Erişkinlerde kanal boyunca diffüz daralmanın yol açtığı NLK tıkanıklıklarında sondalama, sulanma semptomlarını rahatlatmada yalnız başına etkili olmamaktadır. Sondalama ile birlikte silikon bir stent yerleştirilmesi relatif fokal tıkanıklıkların tedavisinde daha etkili olmaktadır (6).

Lakrimal sistemin proksimalinde nadiren de olsa ortak kanalikül ve kese birleşim yerinde veya kese-nasolakrimal kanal birleşim yerinde oluşan tıkanıklıklarda da silikon entübasyonu faydalı olmaktadır (7).

Doğumsal ve edinsel gözyaşı yolları hastalıklarının tedavisinde silikon entübasyonun faydaları bazı çalışmalarda bildirilmiştir (3,8,9).

Bikanaliküler entübasyon için farklı entübasyon setleri ve bunlara uygun yöntemler geliştirilmiştir. Bir kısmında (Crawford, Guibor, Quickert setlerinde) silikon tüpler, metal problara bağlanmış olup, bu problemler burundan çekilerek entübasyon uygulanır. Bazılarında ise (Ritleng yöntemi) silikon tüp, prolen sütür materyaline bağlanmıştır ve prob içinden geçirilerek burundan çıkarılır (3, 6-11).

Çalışmamızda Crawford ve Ritleng entübasyon setleri kullanarak bikanaliküler silikon entübasyonu uyguladığımız doğumsal ve edinsel NLKT da, elde etti-

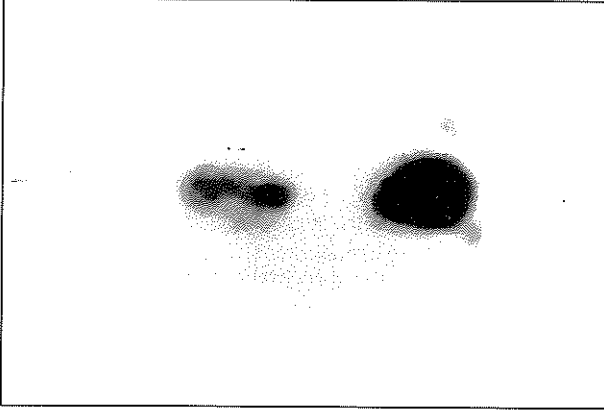
ğimiz sonuçlar ve karşılaştığımız problemler bildirilmektedir.

## GEREÇ ve YÖNTEM

Sulanma, kapaklarda kabuklanma, değişik miktarlarda akıntı ve lakrimal keseden reflü gibi semptomlara dayanılarak tanı konulan doğumsal NLKT olan çocuk olgular 1. Grubu oluşturdu. Kooperasyon kurulabilen olgularda, floresein boya kaybolma zamanında uzama kaydedildi. Daha önce medikal tedavi (kese masajı ve topikal antibiyotik) ve iki kez sonda uygulandığı halde başarı elde edilemeyen olgular çalışma kapsamına alındı. 2 yaşın üzerindeki olgulara silikon entübasyonu uygulandı.

Erişkin NLKT (2. Grup) olgularında; Jones 1, Jones 2 testleri ve dakriyosistografi ile tanı konuldu. Basınçlı lavaj ile kanalı açık fakat epifora şikayeti olan olgulara sintigrafi yapılarak fonksiyonel NLKT tanısı kondu ve çalışma grubuna dahil edildi (Resim 1). Gözyaşı kesesi genişlemiş olgular çalışmaya alınmadı.

*Resim 1. Fonksiyonel NLKT 'da sintigrafik görünüm*



Bütün olgular burun boşluğunda herhangi bir anormali, polip veya kronik enflamasyon olup olmadığının tesbiti için bir KBB uzmanı tarafından değerlendirildi. Çocuklarda genel, erişkinlerde lokal anestezi uygulandı. Lokal anestezi için; topikal %0.5 proparakain (Alcaine(tm)) damlatıldı ve infratroklear blok için mediyal kantusun 1 cm yukarısından mediyal orbital duvar boyunca 2-3 mL %2'lik lidokain infiltre edildi. Her iki grupta da, nazolakrimal kanalın ucunun açıldığı yerde dekonjesyon sağlamak için %2 lidokain ve 1:10.000 epinefrine batırılmış nasal gaz tampon şeritler burun alt meatusuna uygulandı. Tüm entübasyonlar aynı cerrahın (F.Ç.) kontrolü altında yapıldı. Üst ve alt punktumlar dilate edildikten sonra 00-0 Bowman probu oftalmik po-

madla kaplanarak, tıkanıklığı açmak üzere lakrimal sistemden geçirildi. NLKT lokalizasyonu her olguda kaydedildi. Daha sonra Crawford (No.5151 Visitec; No.1270 FCI) ve Ritleng (FCI) entübasyon setleri kullanılarak nazolakrimal sistem entübasyonu yapıldı (Resim 2,3). Nazolakrimal kanaldan buruna girişi kolaylaştırmak için probun uç kısmına yaklaşık 20 derecelik bir eğim verildi.

Alt meatusun dar olduğu, nazal spekulum ile görülemediği olgularda ve prob ucunun çekici ile hissedilemediği olgularda lakrimal kanalın buruna açıldığı ucu görmek için nazal endoskop kullanıldı.

Konka hipertrofisi olan hastalarda alt konka içe döndürüldü. Prob ucunun mukozaya dayanıp perfore etmediği olgularda mukozal insizyon uygulanarak probun nazolakrimal kanal ucundan çıkması sağlandı. Bu aşamada, Ritleng setindeki prolen kılavuzun burundan çıkamadığı olgularda Crawford sistemine geçilerek entübasyon yapıldı.

Silikon tüpler burun içinde; tek düğüm ("square knot"), çok sayıda seri düğüm ve burun içi fiksasyonu ile birlikte çok sayıda seri düğüm olmak üzere 3 farklı şekilde bağlandı. Burun içine fiksasyonda nazal vestibülün 5 mm iç tarafına, mukozaya 6/0 prolen sütür atılıp, düğüm üzerinden geçirilerek tüpler fikse edildi.

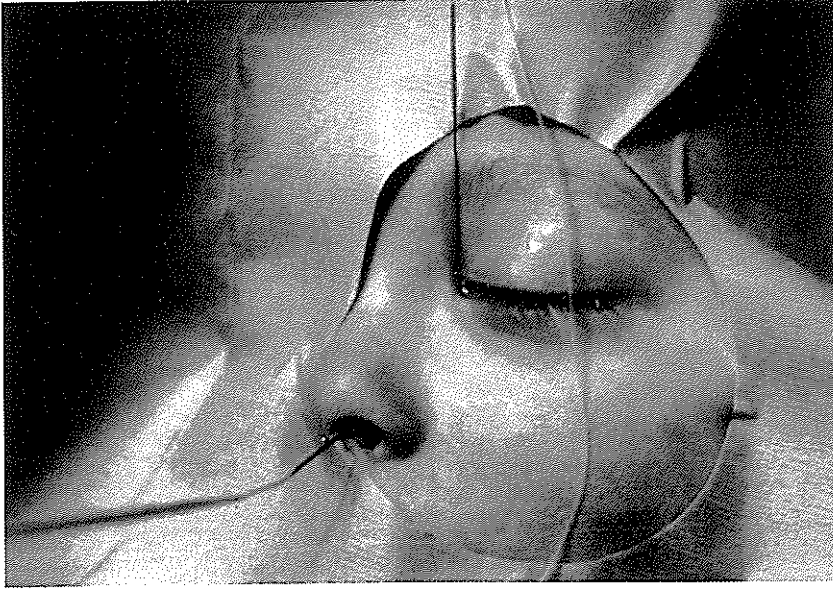
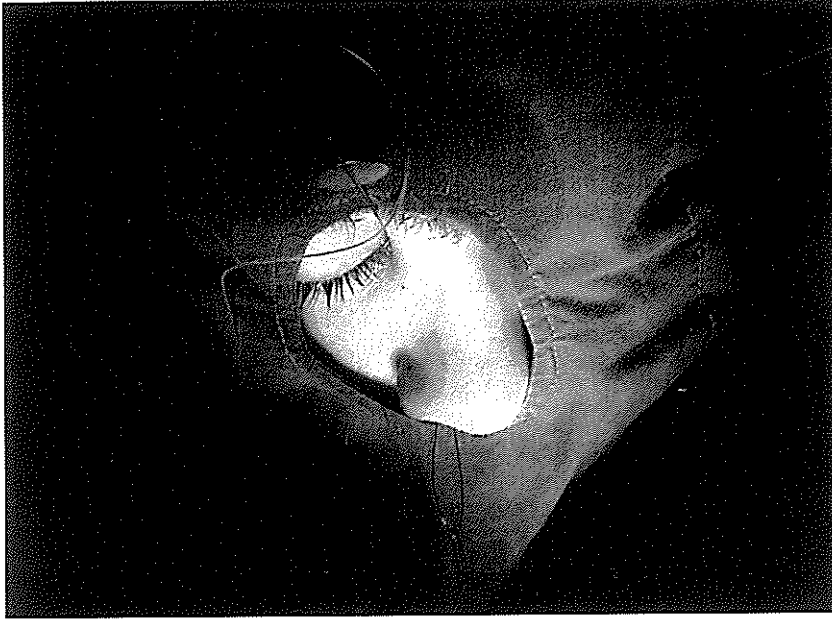Kooperasyon kurulamayan küçük çocuklarda tek ince düğüm tercih edildi. Bunun nedeni de postoperatif olarak tüplerin medyal kantall bölgeden çekilerek kolaylıkla alınabilmesidir. Tüpler bağlanırken ve fikse edilirken punktal ve kanaliküler ayrılma olmaması için, gergin bağlanmamasına dikkat edildi. Postoperatif olarak bir hafta antibiyotik-kortikosteroid topikal damlalar kullanıldı. Çocukların gözlerini ovalayıp tüpü prolabe etmemeleri için aileleri uyarıldı.

Tek düğümlü bağlanan tüpler medyal kantall bölgeden, diğerleri ise burundan çekilerek alındı. Burundan tüp uçlarının görülemediği olgularda bir KBB uzmanı ve endoskop yardımı ile vestibül arkasına gizlenmiş tüp uçları bulunup, çekilerek çıkarıldı. Tüplerin yerinde tutulma süresi minimum 6 hafta olup erişkin grupta bu süre 40 haftaya kadar çıkarıldı (Tablo 1).

Semptomların tamamen iyileşmesi ve kooperasyonlu hastalarda boya kaybolma testinin normal sonuç vermesi başarı olarak kabul edildi.

## SONUÇLAR

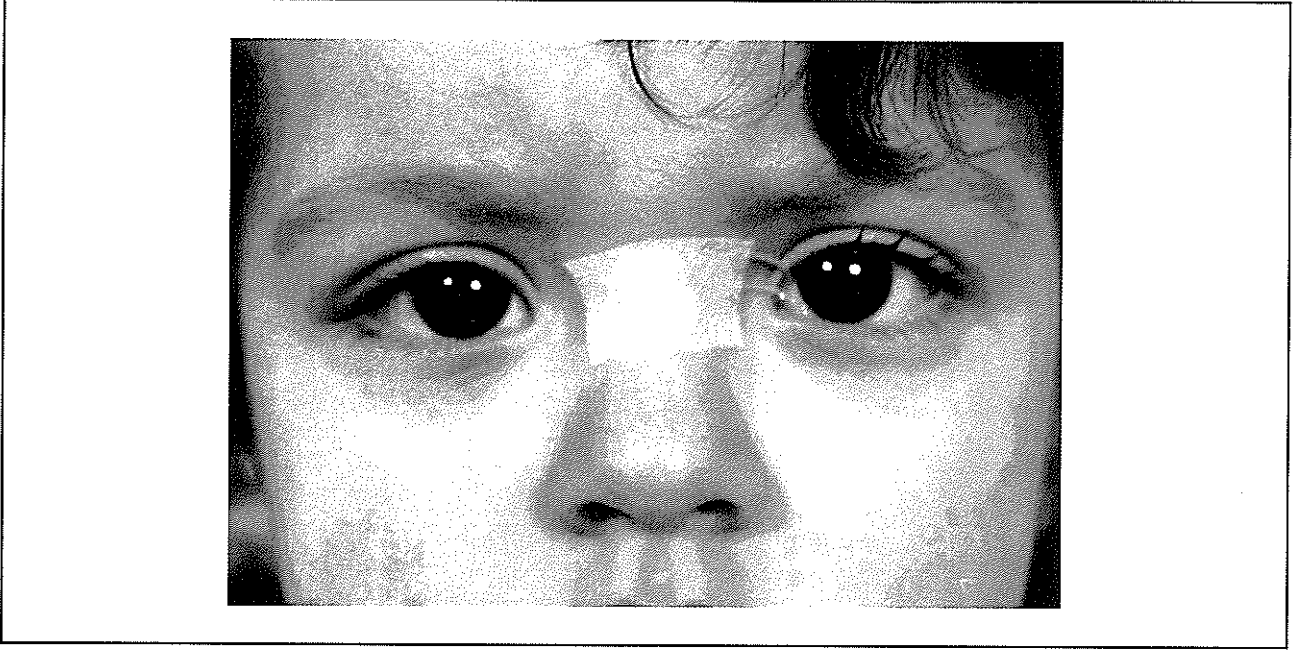1995-2002 yılları arasında GATA Haydarpaşa Göz Kliniğinde yaşları 2-12 (4.1±2.5) arasında 28 olgunun

*Resim 2. Crawford seti entübasyonunda probun çekilmesi**Resim 3. Ritleng entübasyonunda ilmek yapmış prolen ucun çekilmesi*

33 gözüne entübasyon uygulandı (Grup 1). Bu olguların hepsinde NLKT distal uçta olup, ikisinde ayrıca kese üzerinde tek taraflı konjenital fistül mevcuttu. Bu 2 vaka-ya dış fistülektomi yapılarak, hepsine entübasyon uygulandı; 27'sinde Crawford, 6'sında Ritleng seti kullanıldı.

2. Grupta yaşları 21-55 ( $28.7 \pm 10.3$ ) arasında 17 olgunun 23 gözüne, 8 Ritleng, 15 Crawford seti kullanıldı (Tablo 2). 1. Grupta iki olguda, 2. Grupta bir olguda Ritleng seti ile prolen uç elde edilemeyince Crawford setine dönüş yapıldı. Alt konka mediyalizasyonu 1. Grupta

Resim 4. Erken silikon tüp prolapsusu



8, 2. Grupta 6 olguya uygulandı. Entübasyon sırasında çocuklarda 9, erişkinlerde 7 olguda nazal endoskopi gerekti. NLK distalinde probun çıkışını sağlamak için 1. Grupta 1 olguya, 2. Grupta 4 olguya mukoza insizyonu uygulandı (Tablo 2). Gruplarda tüpün yerinde bırakılma süreleri ve tüp çıkarıldıktan sonraki takip süreleri tablo 1'de görülmektedir. Tüplerin yerinde tutulma süresi yaş ile birlikte artırıldı. 1.Grupta tüplerin burunda tek düğümle bağlandığı kooperasyon kurulamayan 14 olgunun yaş ortalaması  $2.5 \pm 0.7$  iken, çok sayıda düğüm ile bağlanıp tüplerin burundan alındığı 14 olguda ise yaş ortalaması  $5.7 \pm 2.7$  olarak tespit edildi (Tablo 3). Çocuklarda tüpler alındıktan sonraki takip süreleri ortalama  $12.3 \pm 7.6$  ay, erişkinlerde ise  $18.4 \pm 10.0$  aydır.

2. Grupta 13 tüp çok sayıda düğümlenerek burun içine fikse edilmeden bırakılırken, 10 tüp ise çok sayıda düğüme ilaveten burun içine sütürle fikse edildi. 1.

Grupta çok sayıda düğümle bağlanan 19 tüpün 7'sinde (%36), 2. Grupta ise 3'ünde (%13); tüplerin çıkarılması sırasında tüp uçları burundan görülemediğinden nazal endoskopi yardımı ile düğümler bulunup burundan çekildi.

1. Grupta tek düğümle bağlanmış 3 tüp (%19) erken postoperatif dönemde medyal kantal bölgeden göze doğru prolabe oldu (Resim 4). Bu olgularda postoperatif ortalama 3 hafta içinde (2-5 hafta) plansız tüp çıkarılması uygulandı ve erken dönemde tüplerin çıkarılmasına rağmen epifora kayboldu.

Tek taraflı NLKT olan 7 ve 12 yaşında iki çocukta tüpler çıkarıldıktan sonra nüks görüldü. 1. Grupta 31 gözde semptomlar kayboldu (başarı oranı: %93.9).

2. Grupta ortak kanalikül stenozu olan 4 gözde tüp tutulma süresi minimum 6 ay olup, tüpler çıkarıldıktan

Tablo 1. Demografik ve klinik özellikler

	Hasta Sayısı (Göz Sayısı)	Yaş	Tüplerin yerinde tutulma süresi (Hafta $\pm$ SS)	Tüplerin alındıktan sonraki takip süresi (Ay $\pm$ SS)
Grup 1 (Çocuk)	28 (33)	$4.1 \pm 2.5$	$10 \pm 5.5^*$	$12.3 \pm 7.6$
Grup 2 (Erişkin)	17 (23)	$28.7 \pm 10.3$	$24.8 \pm 7.7^*$	$18.4 \pm 10.0$

SS: Standart Sapma

\* Mann-Whitney Testi; ( $P < 0.01$ )

Tablo 2. Peroperatif uygulamalar

	Çocuk	Erişkin
Tıkanma Yeri	31 NLKT 2 NLKT +Konjenital Fistül	15 NLKT 4 Ortak Kanalikül Tık. 4 Fonksiyonel NEKT
Kullanılan Entübasyon Setleri	27 Crawford 6 Ritleng	15 Crawford 8 Ritleng
Alt Konkada İçe Döndürme	8 (24)	6 (26)
Peroperatif Endoskopi	9 (27)	7 (30)
NLK Distal Ucuna Mukoza İnsizyonu	1 (3)	4 (17)
Tüpleri Bağlama Tekniği:		
Tek Düğüm	14 (42)	---
Çok Düğüm	---	13 (56)
Çok Düğüm + İntranazal fiksasyon	19 (57)	10 (43)

sonra nüks görülmedi. NLKT olan kronik dakriyosistitli 4 gözde ise; 2'sinde tüpler yerinde iken, 2'sinde tüpler çıkarıldıktan sonra enfeksiyon tekrarladı. Bilateral fonksiyonel NLKT olan bir olguda (resim 1) tüpler alındıktan sonra nüks görüldü. Hastanın isteği üzerine tekrar silikon intübasyonu yapıldı. Bir olguda, çok sayıda düğüm ve fiksasyon ile bağlanan tüp 4. ayda göze prolabe oldu. Kanaliküllere zarar vermemek için mediyal kantal bölgeden çekilmedi. Ameliyathane şartlarında prolabe tüp kesilip bir proba sütüre edilerek NLK distaline itilip burundan çıkarıldı. Tüpün uzun süre (32 hafta) tutulduğu bir erişkin olguda nazal granülom oluştu ve tüp alındıktan sonra küçüldü. 2. Grupta yaş ortalaması 22 olan ve bugüne kadar sondalama dahi geçirmemiş üçü bilateral 6 olguda konjenital NLKT distal uçta tespit edilmişti ve bu olgularda da silikon entübasyonu ile epifora kayboldu. Bu olgular erişkinlerde başarı oranının yüksek bulunmasına neden oldu. 2. Grupta toplam 15 entübasyonda sulanma şikayeti kayboldu; başarı oranı %65.2 olarak bulundu (tablo 4).

## TARTIŞMA

Dakriyosistorinostomi (DSR) cerrahisi uygulamadan nazolakrimal silikon entübasyonunu ilk olarak 1968'de Keith uygulamış, yaşları 2-82 arasındaki 15 hastada %73 başarı elde etmiştir (2). Bu çalışmada çocuklar ve erişkinlerin sonuçları arasında bir ayırım yapılmamıştır.

Çocuklarda tekrarlayan sondalamalar ile semptomları rahatlatıcı başarılı sonuç alınmadığında nazolakrimal entübasyonun çok etkili olduğu birçok çalışmada bildirilmiştir (4,12,13). Dortzbach ve ark. doğumsal ve edinsel NLKT olan çocuklarda %82.5; Beigi ve O'Keefe %91.6 başarı bildirmişlerdir (14,15).

Fulcher ve ark. erişkinlerde entübasyon yapmışlar ve kanaliküler tıkanıklıklarda %76, NLKTda %25 olmak üzere ortalama %54.3 başarı elde etmişlerdir (10).

Biz de çalışmamızda bikanaliküler silikon entübasyonu ile çocuklarda %93.9, erişkinlerde ise %65.2 ora-

Tablo 3. Çocuklarda yaşa göre tüpleri bağlama tekniği ve tüplerin yerinde tutulma süresi

	Yaş ±SS	Tüplerin yerinde tutulma süresi (Hafta ± SS)
Tek Düğüm	2.5 ± 0.7	7.2 ± 0.9
Çok Düğüm + İntranazal fiksasyon	5.7 ± 2.7	13 ± 6.6
Test İstatistikleri Mann-Whitney Testi	P < 0.01	P < 0.01

SS: Standart Sapma

Tablo 4. Postoperatif sonuçlar

	Erken Tüp Prolapsusu	Tüp Çıkarılması sırasında endoskopi ihtiyacı	Başarı Oranı
Grup 1 Göz Sayısı	3** (%9) (Tek Düğüm)	7 (%36) (Çok Düğüm + İntranazal fiksasyon)	31 (%93.9)
Grup 2 Göz Sayısı	1 (%4) (Çok Düğüm + İntranazal fiksasyon)	3 (%13) (Çok Düğüm)	15 (%65.2)
Test İstatistikleri*	P > 0.05	P > 0.05	P < 0.05

\* Ki-Kare testi

\*\* 3. Haftada tüpler alındığı halde epifora nüks etmedi

nında başarı elde ettik ( $P < 0.05$ , Ki-kare). Erişkinlerdeki başarı oranının beklenenden yüksek olmasını, olguların çoğunluğunun el değmemiş genç yaşta asker hastaların oluşturmasına bağladık. Bu da göstermektedir ki sondalama ile iyileşmemiş ya da hiç sondalama yapılmamış ileri yaş konjenital NLKTda, silikon entübasyonu ile başarılı sonuç elde edilmektedir.

Silikon entübasyonu, relatif fokal tıkanıklıkların tedavisinde de etkili olmaktadır. Silikon tüp çevre dokuların doğal iyileşme cevabının neden olduğu tekrarlayan tıkanıklıkları önlemede stent olarak etki etmektedir. Bu nedenle DSR gibi invaziv bir ameliyatı düşünmeden önce silikon entübasyonunun uygulanması başarılı sonuçlar verebilmektedir.

Kullanılan entübasyon setleri arasında belirgin bir fark tesbit edilmemiş olup Crawford set problemleri daha kolay hareket edebilmekte, zeytin şeklindeki ucu, özel çekicisi ile burundan dokunarak hissedilerek kolaylıkla çekilebilmektedir. Ritleng intübasyon seti kullanırken ise çekici ihtiyacı olmadan prolen uç buruna çıkabilmekte, bazen de prolen uç burun içinde dirseklenerek ilmik yaptığı için çekici ile burundan çıkarılması gerekebilmektedir (Resim 3). Nadiren prolen uç yakalanamamakta ve zorlanılan olgularda Crawford sistemine dönüş yapılabilir. PE ve Yazıcı, doğumsal NLKT tedavisinde Ritleng seti ile bikanalikul silikon entübasyonu uygulayarak başarılı sonuçlar elde etmişlerdir. PE, 2 olguda Crawford sistemine dönüş yapmıştır (11,16). Biz 3 olguda Crawford sistemine dönüş yaptık.

Tüplerin serbest uçlarının burunda birbirine bağlanmasında çeşitli teknikler bildirilmiştir (17-19). Basit tek düğüm ("square knot") ilk olarak Ratliff ve Meyer tarafından tarif edilmiş olup, bu yöntemde kanalikül ve punktum yoluyla mediyal kantal bölgeden tüpün çıkarıl-

ması kolay olmaktadır. Çok düğümle bağlanan tüpler ise burundan kolaylıkla alınabilmekte, fakat kooperasyon gerektirmektedir. Kooperasyon kurulamayacak yaşta çocuklarda tek düğüm ile bağlanan tüp mediyal kantal bölgeden çekilerek kolaylıkla çıkarılabilmektedir. Ayrıca bu grupta tüpü minimum 6 hafta tutmak yeterli olmaktadır (20). Ancak prolapsus riski tek düğümlü tüplerde daha fazla olabildiğinden ve olguların yaşları büyüdükçe tüpün yerinde bırakılma süresinin uzun olması gerektiğinden (21) yaş büyüdükçe çok düğümlü bağlama prolapsusu engellemektedir. Fakat tüp çıkarılması sırasında bazen düğümler alt konkanın altında görülemeyebilir ve endoskopi gerektirebilir. Aynı şekilde ameliyat sırasında da prob ucunun görülemediği ve hissedilemediği durumlarda endoskopi gerekebilir.

Doğumsal NLKT olan çocuklarda silikon entübasyonu DSR gibi daha invaziv bir cerrahiye ihtiyacı azaltmakta ve başarılı sonuçlar vermektedir.

Erişkinlerde de, çocuklardaki kadar iyi sonuç vermese de, sondalama ile açılabilen lakrimal sistem tıkanıklıklarında, DSR ameliyatından önce silikon entübasyonu denenmelidir. Çünkü uygulaması kolaydır ve invaziv olmayan bir yöntem olup önemli bir oranda da başarılı sonuç vermektedir.

#### KAYNAKLAR

1. Bersani AT: Nasolacrimal Duct Probing and Intubation. In: Daniel M. Albert, editör. Ophthalmic Surgery: Principles and Technique Vol. 2 1999, Blackwell Science, 1384-95.
2. Keith CG: Intubation of the lacrimal passages. Am. J. Ophthalmol. 1968;87:1031-1036

3. Quickert MH, Dryden RM: Probes for intubation in lacrimal drainage. *Trans Am. Acad. Ophthalmol. Otolaryngol.* 1970;74:431-3
4. Çiftçi F, Akman A, Sönmez M: Systematic, combined treatment approach to nasolacrimal duct obstruction in different age groups. *Euro. J. Ophthalmol.* 2000; 4: 324-329
5. Becker BB, Berry FD, Koller H: Balloon catheter dilation for treatment of congenital nasolacrimal obstruction. *Am. J Ophthalmol.* 1996; 121: 304-309.
6. Meyer DR: Surgical treatment of congenital lacrimal drainage system disorders. Unfavorable results of eyelid and lacrimal surgery. Mauriello JA. *Butterworth Heinemann* 2000; 439-54.
7. Katowitz JA: Silicone tubing in canalicular obstruction. *Arch Ophthalmol.* 1974;91:459-462
8. Crawford JS: Intubation of the lacrimal system. *Ophthalm. Plast. Reconstr. Surg.* 1990;18:318-21
9. Mullner K: Ritleng intubation set: a new system for lacrimal pathway intubation. *Ophthalmologica* 2000; 214(4): 237-9
10. Fulcher T, O'Connor M, Moriarty P: Nasolacrimal intubation in adults. *Br. J Ophthalmol.* 1998;82:1039-1041
11. PE MR, Langford JD, Linberg JV, Schwartz TL, Sondhi N: Ritleng intubation system for treatment of congenital nasolacrimal duct obstruction. *Arch. Ophthalmol.* 1998; 116:387- 91
12. Forster W, Peter A, Busse H: Lacrimal duct surgery in childhood. Retrospective study at the Munster University Ophthalmology Clinic. *Ophthalmologie* 1997;94:587-90
13. Orhan M, Önerci M. Intranasal endoscopic silicone intubation for congenital obstruction at the nasolacrimal duct in children. *Int. J Pediatr. Otorhinolaryngol* 1997; 41:273-8
14. Dortzbach RK, France TD, Kushner BJ, et al: Silicone intubation for obstruction of the nasolacrimal duct in children. *Am. J Ophthalmol* 1982;94:585-590
15. Beigi B, O'Keefe M: Results of Crawford tube intubation in children. *Acta Ophthalmol* 1993;71:405-407
16. Yazıcı B, Salkaya M, Özmen A, Ertürk H: Kongenital nazolakrimal kanal tıkanıklığında Ritleng yöntemiyle silikon entübasyon. *T. Klin. Oftalmoloji* 2002;11:86-89
17. Ratliff CD, Meyer DR: Silicone intubation without intranasal fixation for treatment of congenital nasolacrimal duct obstruction. *Am. J Ophthalmol.* 1994;118:781-785
18. Hunter LR: Crawford tubes (with suture) secured with absorbable suture. *J Pediatr. Ophthalmol. Strabismus* 1995; 32:197-9
19. Dresner SC: Silicone intubation without intranasal fixation for treatment of congenital nasolacrimal duct obstruction (letter) *Am J Ophthalmol* 1995;119:816-7
20. Migliori ME, Puttermon AM: Silicone intubation for the treatment of congenital lacrimal duct obstruction: Successful results removing the tubes after six weeks. *Ophthalmology* 1988; 95:792-5
21. Welsh MG, Katowitz JA: Timing of silastic tubing removal after intubation for congenital nasolacrimal duct obstruction. *Ophthalmic Plast. Reconstr. Surg.* 1989;5:43-5