

# Parkinsonyen Sendromlarda Dopaminerjik Görüntüleme Kılavuzu

## Guideline for Dopaminergic Imaging in Parkinsonian Syndromes

Ümit Özgür Akdemir<sup>1</sup>, Lütfiye Özlem Atay<sup>2</sup>, Funda Aydın<sup>3</sup>, Tansel Çakır<sup>4</sup>, Meryem Kaya<sup>5</sup>, Zehra Pınar Koç<sup>6</sup>, Bilge Volkan Salancı<sup>7</sup>, Olga Yaylalı<sup>8</sup>

<sup>1</sup>Gazi Üniversitesi Tıp Fakültesi, Nükleer Tıp Anabilim Dalı, Ankara, Türkiye

<sup>2</sup>Gazi Üniversitesi Tıp Fakültesi, Nükleer Tıp Anabilim Dalı, Ankara, Türkiye

<sup>3</sup>Akdeniz Üniversitesi Tıp Fakültesi, Nükleer Tıp Anabilim Dalı, Antalya, Türkiye

<sup>4</sup>İstanbul Medipol Üniversitesi Tıp Fakültesi, Nükleer Tıp Anabilim Dalı, İstanbul, Türkiye

<sup>5</sup>Medicana International İstanbul, Nükleer Tıp Birimi, İstanbul, Türkiye

<sup>6</sup>Mersin Üniversitesi Hastanesi, Nükleer Tıp Anabilim Dalı, Mersin, Türkiye

<sup>7</sup>Hacettepe Üniversitesi Tıp Fakültesi, Nükleer Tıp Anabilim Dalı, Ankara, Türkiye

<sup>8</sup>Pamukkale Üniversitesi Tıp Fakültesi, Nükleer Tıp Anabilim Dalı, Denizli, Türkiye

### Öz

Türkiye Nükleer Tıp Derneği Nöropsikiyatri Çalışma Grubu tarafından hazırlanan bu yönergenin amacı, Parkinsonyen sendromlarda dopaminerjik görüntüleme yöntemlerini uygulamada, görüntüleri yorumlamada ve raporlamada nükleer tıp hekimlerine yardımcı olmaktır. Nükleer tıp görüntüleme yöntemleri ile beyinde dopaminerjik sistemin hem presinaptik hem de postsinaptik fonksiyonları değerlendirilebilir. Presinaptik görüntüleme sıklıkla olarak dopamin taşıyıcısına (DAT) yönelik tek foton emisyon tomografisi (SPECT) radyofarmasötiklerinden yararlanır. Ayrıca dopamin sentezinde görev yapan farklı moleküler hedeflerin ve postsinaptik dopamin-2 reseptörlerinin çeşitli SPECT ve pozitron emisyon tomografisi radyofarmasötikleri ile görüntülenmesi de olanaklıdır. Bununla birlikte ülkemizde sadece DAT'yi hedefleyen bir SPECT radyofarmasötığının ilaç ruhsatı vardır. Dolayısıyla bu yönergede ülkemizde rutin klinik uygulamalarda yer alan DAT SPECT yöntemi ele alınmıştır.

**Anahtar Kelimeler:** Parkinsonyen sendromlar, dopamin taşıyıcı, tek foton emisyon tomografisi

### Abstract

The purpose of this guideline, which is prepared by the neuropsychiatry imaging task group of the Turkey Association of Nuclear Medicine, is to help nuclear medicine physicians in their practice of dopaminergic imaging in Parkinsonian syndromes. Nuclear medicine imaging methods can evaluate both presynaptic and postsynaptic functions of the dopaminergic system in the brain. Single photon emission computed tomography (SPECT) radiopharmaceuticals for dopamine transporters (DAT) are frequently used in presynaptic dopaminergic imaging. Apart from this, it is possible to image other presynaptic molecular targets that are involved in dopamine synthesis and postsynaptic dopamine-2 receptors with various SPECT and positron emission tomography radiopharmaceuticals. However, in our country, only a single SPECT radiopharmaceutical that targets DAT is approved for routine clinical use. Therefore, this guideline aims to cover the procedure related to DAT SPECT examination.

**Keywords:** Parkinsonian syndromes, dopamine transporters, single photon emission computed tomography

### Yazışma Adresi/Address for Correspondence

Dr. Ümit Özgür Akdemir, Gazi Üniversitesi Tıp Fakültesi, Nükleer Tıp Anabilim Dalı, Ankara, Türkiye

**E-posta:** uoakdemir@gazi.edu.tr **ORCID ID:** orcid.org/0000-0002-5401-9853

©Telif Hakkı 2020 Türkiye Nükleer Tıp Derneği / Nükleer Tıp Seminerleri, Galenos Yayınevi tarafından yayınlanmıştır.

## Giriş

Parkinsonyen sendromlar, bradikinezi, rijidite ve istirahat tremoru gibi parkinsonizmin başlıca belirtilerini paylaşan bir grup hastalıktır. İdiyopatik Parkinson hastalığı (IPH) parkinsonizmin en yaygın nedenidir. IPH dışında, parkinsonizmin nörodejeneratif nedenleri arasında hücre içinde alfa-sinüklein birikimlerinin olduğu multi-sistem atrofi (MSA) ve Lewy cisimcikli demans (LCD) ile hücre içinde patolojik Tau proteininin biriktiği ve fronto-temporal dejenerasyon spektrumunda yer alan progresif supranükleer palsi (PSP) ve kortikobazal dejenerasyon (KBD) gibi hastalıklar bulunur (1). Bu hastalık grubu genel olarak Atipik Parkinsonyen sendromlar olarak da anılmaktadır. Nörodejeneratif Parkinsonyen sendromların ayırıcı tanısı ayrıca esansiyel tremor (ET), ilaca bağlı parkinsonizm, vasküler parkinsonizm ve psikojenik parkinsonizm gibi klinik durumları içerir (2).

Birçok hastada parkinsonizmin klinik ayırıcı tanısı nispeten kolaydır. Bununla birlikte, hastanın klinik belirtilerinin ve bulgularının ayırıcı tanı için yeterli olmadığı bazı durumlarda ek tanısal yöntemlere başvurulur. Parkinsonizmde, özellikle tanı kriterlerine tam olarak uymayan veya atipik bulguları olan, tedaviye yeterli yanıt alınamayan ve erken evrede olup hafif belirtiler gösteren hastalarda dopaminerjik görüntüleme ayırıcı tanıya katkı yapabilir (2,3,4,5,6). Nükleer tıp yöntemleri ile dopaminerjik nöroileti sisteminin hem presinaptik hem de postsinaptik fonksiyonları değerlendirilebilir. Genel olarak presinaptik dopaminerjik görüntülemeden dopaminerjik sistemde nörodejeneratif bir sürecin varlığını araştırmak, postsinaptik dopaminerjik görüntülemeden ise daha çok IPH ile Atipik Parkinsonyen sendromların ayırıcı tanısını yapmak amacıyla yararlanılır (2,3,4,5,6).

Dopamin, presinaptik dopaminerjik nöronda L-tirozin kullanılarak iki basamaklı bir sentez sonucunda üretilir. İlk basamakta hidroksilasyon ile L-dopa ve ikinci basamakta aromatik L-amino-asit dekarboksilaz (AADC) etkisi ile dopamin oluşur. Daha sonra bu dopamin veziküler monoamin taşıyıcı 2 (VMAT2) ile presinaptik nöron uçlarındaki veziküllerde depolanır. Presinaptik dopaminerjik nöron uyarıldığında veziküllerdeki dopamin sinaptik aralığa boşaltılır. Sinaptik aralıktaki dopamin presinaptik hücre tarafından dopamin taşıyıcısı (DAT) ile tekrar hücre içine alınabilir (4,6). Presinaptik dopaminerjik görüntülemede bu yolaktaki bahsedilen proteinleri (AADC, VMAT2 ve DAT) hedefleyen radyofarmasötikler kullanılır (Tablo 1) (2,3,4,5,6,7).

Sinaptik aralıkta dopaminin bağlandığı beş farklı tip reseptör vardır (7). Bunlar D1-benzeri (D1 ve D5) ve D2-benzeri (D2, D3 ve D4) olacak biçimde iki gruba ayrılır. D2 reseptörlerinin %90'dan fazlası postsinaptik hücrede bulunduğundan bu hücrelerin fonksiyonlarının değerlendirilmesinde D2 reseptörlerine bağlanan radyofarmasötiklerden yararlanılır (Tablo 1) (7).

Dopaminerjik sistemin işlevsel görüntülemesi için çok sayıda tek foton emisyon tomografisi (SPECT) ve pozitron emisyon tomografisi (PET) radyofarmasötiki bulunmakla birlikte bu radyofarmasötikler içinde sadece iyot-123 (I-123) ile işaretli I-123 ioflupane'nin (FP-CIT) ABD Gıda ve İlaç İdaresi (FDA) ve Avrupa İlaç Ajansı (EMA) onayı vardır. DAT SPECT görüntüleme için bir alternatif de flor-18 (F-18) ile işaretli F-18 florodopa ile yapılan PET görüntülemedir. F-18 florodopa, EMA tarafından onaylı olmakla birlikte, henüz FDA tarafından üretim ve ticari dağıtım için onay almamıştır. Bunun dışında yine DAT hedefine yönelik teknesyum-99m (Tc-99m) işaretli SPECT ve F-18 işaretli yeni PET radyofarmasötikleri (Tc-99m TRODAT-1, F-18 FE-PE2I) bulunmaktadır (8,9). Ancak bu radyofarmasötiklerin hiçbiri henüz yukarıda bahsedilen onay süreçlerinden geçmemiştir. Ülkemizde ise, dopaminerjik sistemi görüntülemeye yönelik, T.C. Sağlık Bakanlığı Türkiye İlaç ve Tıbbi Cihaz Kurumu tarafından ruhsatlanmış olan tek radyofarmasötik I-123 FP-CIT'dir. Uzun bir süredir klinik olarak kullanımda olması, sağlıklı kontrol gruplarında yapılmış olan çalışmalar ile normatif verilerin oluşturulmuş olması ve hem Avrupa hem de Amerika'da uzmanlık dernekleri tarafından hazırlanmış olan uygulama kılavuzlarının varlığı nedeniyle günümüzde Parkinsonyen sendromlarda en sık olarak başvuru olan moleküler görüntüleme yöntemi DAT SPECT çalışmasıdır. Bu nedenlerle ve güncel pratik koşullar göz önünde bulundurularak bu uygulama kılavuzu sadece DAT SPECT uygulamasını kapsayacak biçimde hazırlanmıştır.

Postsinaptik dopaminerjik görüntülemenin ana endikasyonu, D2-reseptör kaybının olmadığı IPH ile D2 reseptör kaybının meydana geldiği Atipik Parkinsonyen sendromların ayırıcı tanısının yapılmasıdır (7). Postsinaptik D2-reseptörlerini hem SPECT hem de PET ile görüntülemek üzere çeşitli radyofarmasötikler bulunmakla birlikte günümüzde bu yöntemlerin klinik kullanımları yaygın değildir. Buna ek olarak IPH ile Atipik Parkinsonyen sendromların ayırıcı tanısında beyin F-18 florodeoksiglukoz (FDG) PET görüntülemenin postsinaptik D2-reseptör SPECT görüntülemeden daha yüksek tanısal doğruluğa sahip olduğu gösterilmiştir (10). Benzer biçimde, I-123 meta-iyodobenzilguanidin

(MIBG) miyokart sintigrafisi IPH ile Atipik Parkinsonyen sendromların (MSA, PSP ve KBD) ayırıcı tanısı bakımından yüksek tanılabilirliğe sahip bir yöntemdir (11). Dolayısıyla, bugünden sonra da postsinaptik D2-reseptör görüntülemenin klinikte yaygın kullanıma girmesi beklenmemektedir. Postsinaptik D2-reseptör SPECT görüntüleme için Avrupa Nükleer Tıp Derneği (EANM) tarafından 2009 yılında yayınlanan uygulama kılavuzundan yararlanılabilir (7).

DAT SPECT çalışmaları ülkemizde ilk olarak, EANM nörogörüntüleme komitesi tarafından 2009 yılında başlatılan ve bir normatif I-123 FP-CIT SPECT veri tabanı oluşturmayı amaçlayan çok merkezli ENC-DAT projesi kapsamında Gazi Üniversitesi Nükleer Tıp Anabilim Dalı'nda gerçekleştirilmiştir (12,13,14,15,16). Sonrasında aynı merkezde klinik endikasyonu uygun (en sık olarak parkinsonizm ayırıcı tanısı için) çok sayıda hastaya DAT SPECT incelemesi yapılmıştır. Günümüzde, bu radyofarmasötüğün ruhsatlanmış bir ürün olması ve klinisyenlerin bu uygulama ile ilgili farkındalığının artması sonucunda ülkemizde DAT SPECT çalışmaları yaygınlaşmaktadır.

### 1. Amaçlar

Bu kılavuz, Parkinsonyen sendromlarda DAT SPECT yöntemi ile presinaptik dopaminerjik görüntülemenin uygulamasında, görüntüleri yorumlamada ve raporlamada nükleer tıp hekimlerine yardımcı olmak için tasarlanmış bir eğitim aracıdır. Burada önerilen uygulamalara katı bir biçimde uyulması zorunlu değildir

ve çalışma koşullarına göre uygulamada farklılıklar olabilir.

### 2. Tanımlar

Presinaptik dopaminerjik görüntüleme, presinaptik nigrostriyatal dopaminerjik terminallerin bütünlüğünü fonksiyonel olarak değerlendirmekte kullanılan SPECT ve PET çalışmalarını ifade eder.

Postsinaptik dopaminerjik görüntüleme, nigrostriyatal yolakta postsinaptik dopaminerjik nöronların bütünlüğünü fonksiyonel olarak değerlendirmekte kullanılan SPECT ve PET çalışmalarını ifade eder (sıklıkla postsinaptik D2-reseptörlerinin görüntülenmesi olarak adlandırılır).

DAT: Beyinde presinaptik nigrostriyatal dopaminerjik terminalerde bulunan ve sinaptik aralıktaki dopaminin presinaptik hücre tarafından tekrar hücre içine alınmasını sağlayan bir hücre zarı proteindir.

### 3. Endikasyonlar

Presinaptik dopaminerjik görüntüleme parkinsonizm belirtileri olan hastalarda nigrostriyatal dopaminerjik nöron kaybını fonksiyonel olarak belirlemek için kullanılır. Bu bilgi aşağıdaki klinik durumlarda tanılabilirliğe yardımcı yararlı bilgiler sağlar: (3,5,6).

1. ET ile nörodejeneratif Parkinsonyen sendromların ayırıcı tanısı (17). Ancak presinaptik dopaminerjik görüntülemenin IPH ile Atipik Parkinsonyen sendromların ayırıcı tanısı için yeterli olmadığı unutulmalıdır.

**Tablo 1. Parkinsonyen sendromlarda striyatal dopaminerjik fonksiyonun değerlendirilmesinde kullanılan bazı tek foton emisyon tomografisi ve pozitron emisyon tomografisi radyofarmasötikleri ve kullanım endikasyonları (2,3,4,5,6,7)**

Moleküler hedef	SPECT radyofarmasötüğü	PET radyofarmasötüğü	Sık başvuru alan endikasyonlar
<b>Presinaptik dopaminerjik görüntüleme</b>			
DAT	I-123 beta-CIT I-123 FP-CIT I-123 altropane Tc-99m TRODAT-1	F-18 FP-CIT C-11 PE2I F-18 FE-PE2I	Klinik olarak tanısı netleşmemiş olan Parkinsonyen sendromlu hastalarda striyatuma dopaminerjik nöron terminal kaybının fonksiyonel olarak belirlenmesi
VMAT2		C-11 DTBZ F-18 FP-DTBZ	
AADC		F-18 florodopa	
<b>Postsinaptik dopaminerjik görüntüleme</b>			
D2- reseptörleri	I-123 IBZM	C-11 rakloprid F-18 falliprid F-18 DMFP	Nörodejeneratif Parkinsonyen sendromların ayırıcı tanısı (örn. IPH'nin MSA ve PSP ile ayırıcı tanısı)

SPECT: Tek foton emisyon tomografisi, PET: Pozitron emisyon tomografisi, F-18: Flor-18, DAT: Dopamin taşıyıcısı, VMAT2: Veziküler monoamin taşıyıcı 2, I-123: İyot-123, DMFP: Desmethoxyfallypride, FP-CIT: Ioflupane, DTBZ: Dihydrotetraabenazine, MSA: Multi-sistem atrofi, PSP: Progresif supranükleer palsi, AADC: L-amino-asit dekarboksilaz, Tc-99m: Teknesyum-99m, IPH: İdiyopatik Parkinson hastalığı

2. Parkinsonizmin nörodejeneratif nedenleri ile presinaptik dopaminerjik nöron kaybının olmadığı ilaca bağlı parkinsonizm, vasküler parkinsonizm ve psikojenik parkinsonizm gibi klinik durumların ayırıcı tanısı (18).

3. Erken dönemde presinaptik dopaminerjik nöron kaybını belirlemek (19,20).

4. LCD ile diğer demansların [özellikle, Alzheimer Hastalığı'nın (AH)] ayırıcı tanısı (21,22).

#### 4. Hasta Hazırlığı

##### A. Tetkik İstemi

Ülkemizde presinaptik dopaminerjik SPECT görüntülemenin Sağlık Uygulama Tebliği kapsamında yapılabilmesi için "Nükleer Tıp Uzman Hekimi'nin yer aldığı 3 imzalı rapor ile tıbbi gerekçe belirtilmelidir." koşulu sağlanmalıdır. Tetkiki isteyen klinisyenin hazırlayacağı istem notu hastanın belirtilerini ve klinik sorunun kısa bir tanımını içermelidir. Ayrıca hasta ile ilgili aşağıdaki konularda bilgi edinilmelidir:

- Madde kullanımı, kafa travması, inme, psikiyatrik hastalık, epilepsi veya beyin tümörü öyküsü,
- Nörolojik belirtilerin özellikleri, süresi ve vücudun hangi tarafında olduğu (lateralizasyonu),
- Kullanmakta olduğu ilaçlar ve en son ne zaman alındığı,
- Önceki beyin görüntüleme çalışmaları [örn; bilgisayarlı tomografi (BT), manyetik rezonans görüntüleme (MR), PET ve SPECT],
- Hastanın yaklaşık 30-45 dakika boyunca kamerada hareket etmeden yatıp yatamayacağı.

##### B. Tetkik Öncesi Hazırlık ve Dikkat Edilmesi Gereken Konular

Hastalar tetkik öncesinde radyofarmasötüğün DAT bağlanmasını önemli ölçüde etkileyebilecek ilaç veya diğer psikotropik maddeleri almaktan kaçınmalıdır (Tablo 2). Bu ilaçların kesilmesine bağlı riskler bireysel olarak değerlendirilmeli, mümkünse bu karar hastayı izleyen ve ilaç tedavisini yöneten hekime bilgi verilerek ve onun önerileri dikkate alarak verilmelidir. Kesilecek olan ilacın potansiyel etkilerinin ortadan kalkması için biyolojik yarılanma ömrünün en az beş katı kadar zaman geçmelidir.

Kokain, amfetamin, metamfetamin ve metilfenidat radyofarmasötiklerin DAT'ye bağlanmasını önemli ölçüde azaltan yüksek afiniteli DAT inhibitörleridir (3,5,23,24). Sigara ve alkol kullanımı ise striyatal DAT bağlanmasında hastanın görüntüleme sonucunu etkileyecek ölçüde anlamlı bir fark yaratmamaktadır (23,24). Radyofarmasötiklerin DAT bağlanmasını daha az düzeyde olmakla birlikte azaltabilecek diğer ilaç grupları arasında merkezi sinir sistemi uyarıcıları (efedrin, fentermin), opioid türevleri (fentanil, modafinil), antidepresanlar (bupropiyon, mazindol, radafaksin), adrenerjik agonistler (norepinefrin, fenilefrin), antikolinergik ilaçlar (benztropin) ve anestetikler (izofluran, ketamin, fensiklidin) yer alır (3,5,6,23,24,25,26). Antiparkinson ilaçlar (L-DOPA, dopamin agonistleri, NMDA reseptör blokerleri, amantadin, MAO-B ve COMT inhibitörleri gibi) radyofarmasötiklerin DAT bağlanmasını belirgin bir şekilde etkilemedikleri için bu ilaçların kesilmesi gerekmez (3,5,25). Seçici serotonin geri alım inhibitörleri

**Tablo 2. Dopamin taşıyıcısı çalışmasında radyofarmasötik bağlanmasını önemli ölçüde etkileyebilecek ilaç veya diğer psikotropik maddeler (3,5,6,23,24,25,26)**

İlaç tanımı	İlaç adı	Potansiyel etkisi
Kokain	-	Striyatal I-123 FP-CIT bağlanmasını azaltabilir
Amfetaminler	Amfetamin, metamfetamin, metilfenidat	Striyatal I-123 FP-CIT bağlanmasını azaltabilir
Merkezi sinir sistemi uyarıcıları	Fentermin veya efedrin	Striyatal I-123 FP-CIT bağlanmasını azaltabilir
Opioid türevleri	Fentanil, modafinil	Striyatal I-123 FP-CIT bağlanmasını azaltabilir
Antidepresanlar	Bupropiyon, mazindol, radafaksin	Striyatal I-123 FP-CIT bağlanmasını azaltabilir
Adrenerjik agonistler	Norepinefrin, fenilefrin	Striyatal I-123 FP-CIT bağlanmasını artırabilir. Bu etki özellikle yüksek dozlarda infüzyon yapıldığında görülür
Antikolinergik ilaçlar	Benztropin	Striyatal I-123 FP-CIT bağlanmasını azaltabilir. Diğer antikolinergik ilaçlar ise görsel değerlendirmeyi etkilemeyecek derecede striyatal I-123 FP-CIT bağlanmasını artırabilir
Anestetikler	İzofluran, ketamin, fensiklidin	Striyatal I-123 FP-CIT bağlanmasını azaltabilir
I-123: İyot-123, FP-CIT: Ioflupane		

radyofarmasötiklerin DAT'ye bağlanmasını hafif derecede artırabilirler (26,27). Klinik araştırmalarda göz önünde bulundurulması gereken bu etkiler klinik rutin uygulamalarda hastanın görüntüleme sonucunu etkileyecek ölçüde bir fark yaratmamaktadır (25). Kolinesteraz inhibitörleri ve nöroleptikler de radyofarmasötiklerin DAT'ye bağlanmasını etkilemezler (25). DAT SPECT görüntülemeyi etkileyen ilaçlar ile daha kapsamlı bilgiler için Booij ve Kemp (25) tarafından hazırlanan makaleye başvurulabilir.

Tiroid tarafından serbest I-123 alımını en aza indirmek için radyofarmasötik enjeksiyonundan en az bir saat önce hastaya tek bir doz oral potasyum iyodür veya Lugol çözeltisi (100 mg iyodüre eşdeğer) veya potasyum iyodür tableti veya sodyum perklorat (600 mg) içirilmelidir (3,5,6). Bu ürünlerin herhangi birine karşı hassasiyeti olan hastalarda, bu ürünlerin kullanımından kaçınılmalıdır. Bir bloke edici ajanın yokluğunda bile, tiroidin maruz kaldığı radyasyon dozu düşük olacaktır (6,28). Bazı hastalarda ise işlem öncesinde anti-alerjik premedikasyon uygulanabilir. Bununla birlikte, hastada iyot alerjisi olması radyofarmasötik uygulanması için bir kontrendikasyon oluşturmaz.

Hamilelik DAT SPECT çalışması için bir kontrendikasyondur. Emzirme ise göreceli bir kontrendikasyondur ve emziren hastalar I-123 işaretli radyofarmasötikler uygulandıktan sonra 6 gün boyunca emzirmeye ara vermelidir.

İşlem öncesinde hastanın aç kalmasına gerek yoktur. Radyofarmasötikler vücuttan idrarla atıldığından inceleme öncesinde ve sonrasında iki gün süreyle hastanın yeterli derecede sıvı alması ve mesanesini sık sık boşaltması teşvik edilmelidir (5). Bu sayede mesanenin alacağı radyasyon dozu azalacaktır.

## 5. Radyofarmasötik

DAT SPECT incelemesinde kullanılan iki I-123 işaretli radyofarmasötik vardır: I-123 FP-CIT ve I-123 beta-CIT. Günümüz itibariyle bu radyofarmasötiklerden sadece I-123 FP-CIT, şüpheli Parkinsonyen sendromlarda dopaminerjik nöronal bütünlüğün test edilmesi için hem FDA hem de EMA tarafından onaylanmıştır. Ülkemizde de aynı radyofarmasötik T.C. Sağlık Bakanlığı Türkiye İlaç ve Tıbbi Cihaz Kurumu tarafından 2018 yılında ruhsatlanmıştır.

I-123 FP-CIT kullanıma hazır olarak teslim edilir. Teslim edilen doz şişesindeki solüsyonun berrak olup olmadığı ve partikül içerip içermediği kontrol edilerek hastaya doğrudan uygulanabilir. Renksiz ve berrak

olması gereken bu solüsyonda renk değişimi varsa veya içerisinde partikül gözleniyorsa bu doz kullanılmamalıdır. Enjeksiyon için hazırlanan radyofarmasötik seyreltilmemelidir. Radyofarmasötik üretici tarafından belirtilen zaman dilimi içinde, genellikle teslimat gününde enjekte edilmelidir.

Radyofarmasötik enjeksiyonundan önce intravenöz (İV) damar yolunun düzgün çalışıp çalışmadığı mutlaka kontrol edilmelidir. Radyofarmasötik yaklaşık 20 saniye süren yavaş bir İV bolus biçiminde enjekte edilir. Enjeksiyonun hemen arkasından İV hat serum fizyolojik ile yıkanmalıdır.

Yetişkinlerde radyofarmasötik dozu 110-250 MBq (genellikle 185 MBq) olarak önerilmektedir. Çocuklar için yerleşik bir DAT SPECT klinik endikasyonu bulunmamaktadır ve çocuk hastalarda bu radyofarmasötiklerin kullanımının güvenliği ve etkinliği belirlenmemiştir. Böbrek veya karaciğer yetmezliğinin DAT SPECT görüntülemesine etkisi bilinmemektedir. I-123 FP-CIT böbrekler tarafından atıldığından, şiddetli böbrek yetmezliği olan hastalarda maruz kalınan radyasyon dozlarında artış ve DAT SPECT görüntülerinde değişiklik olabilir.

Klinik çalışmalarda, I-123 FP-CIT enjeksiyonu sonrasında genellikle hafif dereceli ve hastaların %1'inden daha azında olmak üzere baş ağrısı, bulantı, sersemlik, nazofarenjit ve enjeksiyon yerinde hematoma gelişmesi gibi yan etkiler gözlenmiştir (29).

## 6. Uygulama

SPECT uygulamaları, nükleer tıp uzmanı hekimler tarafından veya bu hekimlerin gözetiminde yapılmalıdır. Uygulamayı yapan ve tetkik raporunu imzalayan nükleer tıp uzmanı hekimi yasal olarak bu uygulamanın sorumlusudur.

### A. SPECT Kamerası

DAT incelemesinin çoklu detektör yapısına sahip veya beyin görüntülemesi için özel olarak tasarlanmış olan SPECT kameralarında yapılması tercih edilmelidir. Yeterli sayıya ulaşmak uzun çekim süreleri gerektireceğinden tek dedektörlü sistemler önerilmez. Bu sistemler ile yeterli kalitede bir görüntü ancak radyofarmasötik dozları izin verilen en yüksek dozlarda kullanılır ve çekim süresi uygun şekilde uzatılır ise elde edilebilir.

Beyin SPECT çalışmalarında en sık olarak düşük enerji ve yüksek (veya ultra yüksek) çözünürlük (LEHR veya LEUHR) özellikli paralel delikli kolimatörler kullanılır. Genel amaçlı kolimatörler beyin SPECT görüntüleme için uygun değildir. Orta enerji özellikli kolimatörlerin



kullanımı gama ışınlarının septal penetrasyonunu önlemek açısından avantajlı olabilir; bununla birlikte, bu kolimatörler daha düşük bir uzaysal çözünürlüğe neden olmaları bakımından sınırlılık gösterir. Bunların dışında beyin görüntüleme ve I-123 için özel olarak tasarlanmış kolimatörlerin varlığında bu kolimatör setleri de kullanılabilir.

## B. Görüntüleme Protokolü

### Görüntüleme Zamanı

I-123 FP-CIT için önerilen görüntüleme zamanı radyofarmasötik enjeksiyonundan sonraki 3 ila 6. saatler arasındadır. I-123 beta-CIT için bu süre enjeksiyondan sonraki 18 ila 24. saatlerdir. Bir merkezde görüntülemeye başlama zamanının standart (örneğin, I-123 FP-CIT için enjeksiyondan 3 saat sonra) olması farklı hastalara ait görüntülerin veya bir hastanın takip görüntülerinin birbirleri ile karşılaştırılması bakımından önerilen bir uygulamadır.

Beyinde radyofarmasötik dağılımı perfüzyon veya glukoz metabolizması çalışmalarında olduğu gibi işlevsel aktivasyonlardan etkilenmez. Bu nedenle radyofarmasötik enjeksiyonu öncesinde ve enjeksiyon sırasında hastaların sessiz/loş bir ortamda kalmasına gerek yoktur. Benzer biçimde DAT SPECT incelemesi için enjeksiyon öncesi veya sonrası diyet kısıtlamaları da yoktur. Hastada klostrofobi varsa veya hasta kamerada hareketsiz yatamıyorsa, görüntüleme öncesinde kısa etkili bir benzodiazepin ile sedasyon uygulanabilir.

### Hastanın Kamerada Pozisyonlanması

Görüntülemeye başlamadan önce hasta mesanesini mutlaka boşaltmalıdır. Hasta kamera yatağına, başı özel baş tutucu içinde rahat bir biçimde konumlandırılacak biçimde sırtüstü yatırılır. Başın hareket etmesini engellemek ve hareket artefaktlarını en aza indirmek için çene veya alın bölgesinden geçen bant şeridi gibi bir baş desteğinden yararlanılabilir. Başın düzgün hizalanması öncelikli olmasına rağmen, görüntüleme sırasında hareketi önlemek için hasta konforunu sağlamak daha önemlidir. Görüntüleme bittikten sonra işleme sırasında başın farklı düzlemlerde eğimi tekrar ayarlanabilir. Hastanın konforunu artırmak için ek kol ve bacak destekleri kullanılabilir.

Striyatum (kaudat ve putamen), oksipital korteks ve olanaklı ise serebellum kameranın görüş alanında olmalıdır. Başın pozisyonlanmasında güçlük olması nedeniyle serebellumun görüntüleme alanına dahil edilemediği durumlarda görüntülerin reorientasyonda ve spatial rejistrasyonunda hatalar oluşabilir.

## Görüntüleme Parametreleri

SPECT görüntülemesi mümkün olan en küçük (tipik olarak 11-15 cm) dönme yarıçapı ile yapılmalıdır. Kameranın sürekli rotasyonu ile yapılacak olan SPECT görüntülemesi daha kısa sürmesi ve kamerada daha az mekanik yıpranmaya neden olması gibi üstünlüklere sahip olsa da genellikle aralıklı ("step and shoot mode") SPECT görüntülemesi kullanılır. Görüntü matrisi 128x128 ve açısız örneklem yaklaşık 3 derece (360 derecelik kamera rotasyonunda 120 projeksiyona karşılık gelir) olacak biçimde ayarlanır. Piksel boyutu 2,5-4,5 mm olacak biçimde bir dijital büyütme yapılabilir. Genel olarak, elde edilecek piksel boyutunun kameranın beklenen çözünürlüğün üçte biri ile yarısı arasında olması gerekir.

Kameranın enerji penceresi 159 keV  $\pm$  %10 olarak ayarlanır. Gerekğinde saçılma düzeltmesi yapmak için ek enerji pencereleri de kullanılabilir. Esas enerji penceresinde kaydedilen toplam sayımlar 1,5 milyondan fazla olmalıdır. Projeksiyon başına düşen kayıt süresi bu toplam sayımı sağlayacak biçimde ayarlanır. Genellikle bu süre 25-40 saniyedir. Görüntülemeye başlamadan önce anterior ve lateral projeksiyonlardaki sayım hızı ölçülerek belirlenen sürede istenen yeterli sayıma ulaşıp ulaşılamayacağı kontrol edilebilir ve uygun bir kayıt süresi hesaplanabilir.

BT ile atenüasyon düzeltmesinin yapılabildiği SPECT/ BT sistemlerinde de DAT SPECT görüntülemesi için benzer görüntüleme parametreleri kullanılmalıdır. BT ile atenüasyon düzeltmesi işlemi kamera üreticisinin önerdiği protokol izlenerek gerçekleştirilebilir. Bu amaçla genellikle hastaya mümkün olan en düşük radyasyon dozunu verecek biçimde düşük dozlu (5-10 mA ile gerçekleştirilen) bir BT çekim protokolü kullanılır.

## C. Görüntülerin İşlenmesi

### Projeksiyon Verisinin Gözden Geçirilmesi

Rekonstrüksiyon işlemi öncesinde projeksiyon görüntüleri hasta hareketi bakımından gözden geçirilmelidir. Bu amaçla projeksiyon verisi sine modunda izlenebilir veya sinogram görüntüsü ile kontrol edilebilir. SPECT görüntülerinin spatial çözünürlüğü (yaklaşık 8-10 mm) göz önüne alındığında, sınırlı bir hasta hareketi tolere edilebilir. Ancak hastanın önemli derecede hareket ettiği gözlenirse görüntülemenin tekrarlanması önerilir.

### Görüntü Rekonstrüksiyonu

SPECT rekonstrüksiyonunda filtrelenmiş geri projeksiyon veya iteratif rekonstrüksiyon yöntemlerinden birisi kullanılabilir. Bununla birlikte, fiziksel düzeltmelerin (atenüasyon, saçılım düzeltmeleri

gibi) rekonstrüksiyon algoritmasına dahil edilebilmesi ve SPECT görüntülerinde çizgisel ("streak") artefaktların daha az olması nedeniyle iteratif rekonstrüksiyon tercih edilebilir. Tercih konusunda dikkat edilmesi gereken bir diğer konu, yarı kantitatif değerlendirme için normal veritabanları kullanıldığında rekonstrüksiyon parametrelerinin normal veri tabanının oluşturulmasında kullanılan parametrelerle eşleştirilmesidir. İdeal olarak tüm beyin hacmi rekonstrükte edilmelidir. Bu özellikle yarı kantitatif değerlendirmenin referans bölge olarak serebellumu kullanması durumunda veya görüntü rejistrasyonu yapılacaksa önemli olabilir.

#### Filtreleme

Veriler üç boyutta da (x, y, z) filtrelenmelidir. Bu işlem projeksiyon verilerinin iki boyutlu ön filtrelemesiyle veya rekonstrükte edilen verilere üç boyutlu filtreleme uygulanarak gerçekleştirilebilir. Görüntüdeki gürültüyü azaltmak için genellikle düşük geçişli (örn; Butterworth veya Gaussian) filtreler kullanılır. Eğer rekonstrüksiyon algoritmasına çözünürlük modellemesi de dahil edilir ve bu şekilde gürültü baskılanırsa ek filtreleme ihtiyacı ortadan kalkabilir veya azalabilir.

#### Düzeltilmeler

Fiziksel düzeltmelerin (atenüasyon, saçılım ve kısmi hacim etkisi) yapılması kantitatif analizin doğruluğunu artırır ve yarı kantitatif analizden elde edilen değerleri önemli ölçüde etkileyebilir (13). Bununla birlikte bu düzeltmeler görsel değerlendirmeyi aynı ölçüde etkilemeyebilir. Eğer kantitatif analiz ile birlikte bir normal veri tabanı kullanılacaksa fiziksel düzeltmelerin de dahil olduğu tüm rekonstrüksiyon değişkenleri mümkün olduğunca normal veri tabanını oluştururken kullanılan değişkenler ile eşleştirilmelidir.

I-123 için uygun bir lineer atenüasyon düzeltme katsayısı kullanılırsa ve baş konturu dikkatlice belirlenirse homojen bir atenüasyon haritalaması yapan Chang atenüasyon düzeltmesi uygun bir yöntem olarak kullanılabilir. Lineer atenüasyon katsayısı faktörü saçılım düzeltmesi yapılmadığında  $\mu=0,10-0,12 \text{ cm}^{-1}$  aralığında, saçılım düzeltmesi yapıldığında  $\mu=0,143 \text{ cm}^{-1}$  olarak uygulanmalıdır (3,7). SPECT/BT sistemlerinde düşük dozlu BT görüntülerinden yararlanılarak da atenüasyon düzeltmesi yapılabilir. Modern gama kamera sistemlerinde genellikle üreticiler tarafından sunulan atenüasyon ve saçılım düzeltme algoritmaları bulunur. Dolayısıyla, fiziksel düzeltmeler yapılırken üreticinin belirlediği parametrelere uyulması önerilir.

#### Kalite Kontrol

SPECT ve SPECT/BT sistemleri bir kalite kontrol programı çerçevesinde üretici tarafından önerilen veya görüntüleme merkezinin kendisinin belirlediği rutin kalite kontrol işlemlerine tabi tutulmalıdır. SPECT sistemi ayrıca I-123 görüntüleme için ayarlanmalı ve kalibre edilmelidir. Rutin periyodik kalite kontrol işlemleri arasında I-123 için intrinsik homojenite ve DAT SPECT için kullanılan kolimatörlerle dönme merkezi kontrolü bulunur. Rekonstrükte edilmiş görüntülerde SPECT çözünürlüğünün en fazla 10 mm yarı maksimumda tam genişlik olması gerekir. DAT SPECT çalışmalarında kullanılan klinik görüntüleme ve işleme parametreleri ile bir antropomorfik striyatal beyin fantomunun görüntülenmesi ve işlenmesi sistemin SPECT görüntü kalitesini değerlendirmek bakımından faydalı olabilir. Günlük kalite kontrol işlemleri ise kameranın mekanik hasarlanma bakımından incelenmesini ve I-123 enerji penceresi ile homojenitenin (intrinsik veya ekstrensik) kontrolünü gerektirir.

#### D. Görsel Değerlendirme

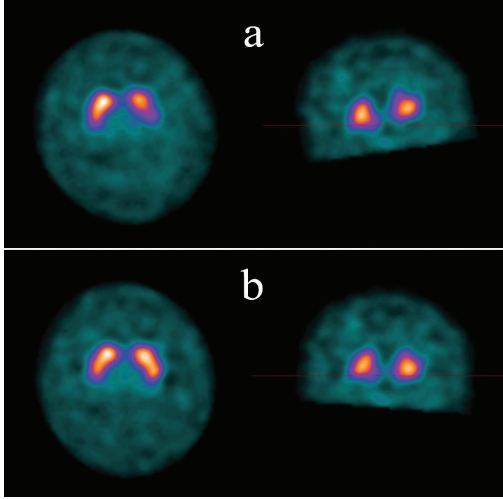
DAT SPECT görüntüleri görsel değerlendirilme için hazırlanırken aksiyal düzlemin standart bir biçimde, anterior ve posterior komissürler arasından geçen çizgiye paralel olarak belirlenmesi önerilir. Koronal ve sagittal düzlemler ise aksiyal düzlemi dik olarak keserler. Özellikle koronal düzlemin uygun biçimde ayarlanmadığı durumlarda aksiyal kesitlerde striyatal radyofarmasötik tutulumları arasında yapay bir sağ-sol asimetrisi oluşabilir ve bu durum hatalı yorumlara neden olabilir (Şekil 1a ve 1b). Bu hatalı değerlendirmeden kaçınmak için striyatal sinyali içeren tüm aksiyal kesitlerin incelenmesi gerekir.

Renk skalası, geri plan aktivitesi ve kontrast okuyucu tarafından değiştirilebildiğinden DAT SPECT görüntüleri bilgisayar ekranında değerlendirilmelidir. Anatomik lezyon ve serebral atrofi varlığında striyatal yapıların yeri veya şekli değişebilir. Bu nedenle SPECT görüntüleri değerlendirilirken hastanın yaşı ve radyolojik incelemelere (BT ve MR) ait bilgiler dikkate alınmalıdır. Beyin MR bulguları vasküler komorbiditenin değerlendirilmesine de yardımcı olabilir.

Hastalarda belirtiler ancak striyatal dopaminerjik nöron kaybı %60-%80 düzeylerine ulaştığında ortaya çıkar (30,31). Bu nedenle çoğu hastanın DAT SPECT incelemesinde sadece görsel değerlendirme ile striyatal dopaminerjik nöron kaybı doğru bir biçimde saptanabilir. Nitekim çeşitli çalışmalarda deneyimli okuyucuların sadece görsel değerlendirme ile DAT SPECT görüntülerini yüksek derecede başarı ile okuyabildikleri gösterilmiştir

(17,21,32,33). Görsel değerlendirme genellikle striyatal sağ-sol asimetrisinin ve striyatal alt bölgelerin değerlendirilmesi için yeterlidir. Aksiyal kesitlerde normal bir striyatam virgül şeklinde ve sınırları belirgin olarak görünmelidir (Şekil 2a). Normal kişilerde de striyatal radyofarmasötik tutulumunda hafif bir asimetri olabilir. Okuyucu striyatal asimetrisinin derecesini değerlendirirken sayısal analiz bulgularından yararlanabilir. Ayrıca striyatal radyofarmasötik tutulum düzeyi geri plan aktivitesi ile karşılaştırılmalıdır. Ancak hem kaudat hem de putamende striyatal radyofarmasötik tutulumunda normal yaşlanma ile birlikte bir miktar azalma olur. Bu konuda da sayısal analiz bulguları okuyucuya değerlendirmesinde yardımcı olabilir.

Presinaptik dopaminerjik işlevin azalması SPECT görüntülerinde striyatal radyofarmasötik tutulumunun azalması biçiminde bulgu verir. Bu azalmanın derecesi ile ilişkili olarak geri plan aktivitesi artar. Striyatal tutulum tek taraflı veya bilateral olarak gerçekleşebilir.



**Şekil 1.** DAT SPECT incelemesinde görsel değerlendirme için uygun reorientasyonun önemi. DAT SPECT görüntülerinde aksiyal düzlem uygun bir biçimde oluşturulmadığında striyatal çekirdekler arasında radyofarmasötik tutulumları bakımından yapay bir sağ-sol asimetrisi oluşabilir ve bu durum hatalı yorumlara neden olabilir. Bu durum hastaya görüntüleme sırasında uygun bir baş pozisyonu verilememiş olması ile ilgili olabileceği gibi görüntülerin hatalı reorientasyonu sonucunda da görülebilir. a) Resimin üst sırasındaki aksiyal kesitte genel olarak sol striyatamda ve özellikle sol posterior putamende radyofarmasötik tutulumunun düşük olduğu görülmektedir. Ancak buna karşılık gelen koronal kesit incelendiğinde reorientasyonun uygun yapılmadığı görülmektedir. b) Alt sıradaki, aynı hastanın reorientasyon sorunu giderildikten sonra elde edilen aksiyal ve koronal kesitlerinde her iki striyatamda radyofarmasötik tutulumu simetrik olarak izlenmektedir

DAT: Dopamin taşıyıcısı, SPECT: Tek foton emisyon tomografisi

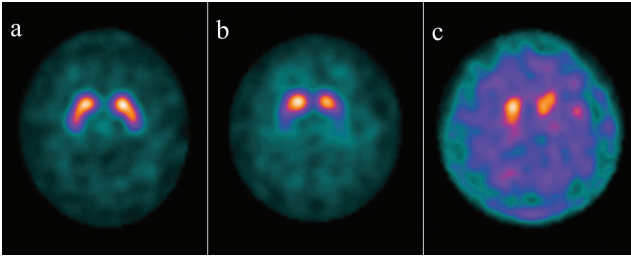
IPH'de ilk olarak nörolojik bulguların belirgin olduğu tarafın karşısındaki (kontralateral) dorsal putamende radyofarmasötik tutulumu azalır. Hastalığın ilerlemesi ile beraber anterior putamen ve daha sonra kaudat çekirdekte tutulum belirginleşir. Aslında bu anterior-posterior tutulum farklılığı hastalığın ilerleyen evrelerinde de görülmekle birlikte erken evrede daha belirgindir (4,32). Erken evre IPH'de putamenler genellikle her iki kaudat çekirdekten de daha ciddi şekilde etkilenir. Bu tutulum sonucunda IPH'nin erken evrelerinde (pre-motor veya hemiparkinsonizm bulgularının görüldüğü hastalarda) tipik olarak striyatam oval veya dairesel bir görünüm alır (Şekil 2b) (19,20,32,34). Hastalığın ilerlemesi ve striyatal radyofarmasötik tutulumunun daha fazla azalma sonucunda geri plan aktivitesi daha fazla artar (Şekil 2c). DAT SPECT görüntüleme IPH'nin erken evrelerinde yüksek duyarlılığa sahiptir ve negatif öngörü değerinin yüksekliği bu yöntemin önemli bir üstünlüğüdür (32,33). Nitekim, literatürde "dopaminerjik açık kanıtı olmadan tarama" [scan without evidence of dopaminergic deficit (SWEDD)] olarak adlandırılan, klinik olarak IPH klinik tanısı konulmuş ancak DAT SPECT bulguları normal olan tartışmalı bir grup hastada, klinik izlem süresince bu bulguların değişmediği ve hastaların progresyon göstermediği görülmüştür (35). Bu bulgu da SWEDD hastalarında IPH klinik tanısının doğru olmayabileceğini ve erken evre IPH için DAT SPECT görüntülemenin özgüllüğünün klinik değerlendirmeye göre daha yüksek olabileceğini işaret etmektedir.

LCD'de kaudat çekirdek erken evrede tutulum gösterir ve bu durum putamen ile kaudat arasındaki tutulum farkının IPH'de olduğundan daha az belirgin olmasına neden olabilir (21). Genel olarak Atipik Parkinsonyen sendromlarda tutulum daha simetrik olma eğilimindedir ve kaudat çekirdekler daha erken tutulum gösterir. Bununla birlikte, DAT SPECT bulguları bakımından IPH ile Atipik Parkinsonyen sendromlar (LCD, MSA, PSP ve KBD) arasında çok fazla örtüşme olduğu ve ayırıcı tanı için bu incelemenin tek başına yeterli olmayabileceği akıld tutulmalıdır (21,33). ET, ilaca bağlı parkinsonizm ve psikojenik parkinsonizm gibi klinik durumlarda ise DAT radyofarmasötiklerinin striyatal bağlanması normaldir ve bu klinik durumların nörodegeneratif Parkinsonyen sendromlardan DAT SPECT incelemesi ile ayırıcı tanısı yapılabilir (2,18,32).

Vasküler parkinsonizm ise DAT SPECT bulgularının değerlendirilmesi bakımından daha fazla zorluk içerir. Bazal gangliada vasküler lezyonlar, özellikle incelenen ileri yaş grubunda, yaygın olarak görülür.



Ancak bu vasküler lezyonlar hastaların az bir kısmında parkinsonizme neden olur. Enfarkt doğrudan striyatal yapıları içermiyorsa, DAT radyofarmasötığının tutulumu genellikle normal veya hafif azalmış olarak izlenir. Striyatal yapıdaki bir enfarkt ise DAT SPECT görüntülerinde keskin sınırlı fotopenik bir görünüme neden olur ve genellikle nörodejeneratif Parkinsonyen sendromlarda görülen bulgudan morfolojik görünüm ve nitelik bakımından farklıdır. DAT SPECT bulgularının hastanın yakın tarihli bir beyin MR incelemesi ile birlikte değerlendirilmesi



**Şekil 2.** Parkinsonizm kliniği nedeniyle I-123 FP-CIT ile DAT SPECT çalışması yapılan üç farklı hastanın striyatum düzeyindeki aksiyal kesit görüntüleri: a) Yetmiş yaşındaki kadın hastada her iki striyatumda radyofarmasötik tutulumu görsel olarak simetrik ve normaldir. Her iki striyatum da virgül şeklinde ve sınırları belirgin olarak izlenmektedir. Geri plan aktivitesi düşüktür. Sayısal analiz sonucunda bilateral putamen ve kaudat çekirdeklerden hesaplanan özgül bağlanma oranları hastanın yaş grubu için belirlenmiş ortalama değerlerde olup striyatal asimetri endeksi %2 düzeyindedir. Bu bulgular ile nigrostriyatal dopaminerjik nöron kaybı dışlanmıştır. b) Elli üç yaşındaki kadın hastanın solda daha belirgin olmak üzere bilateral putameninde radyofarmasötik tutulumu görsel olarak azalmıştır. Geri plan aktivitesi hafif derecede artmış ve bilateral striyatal yapılar oval bir görünüm almıştır. Sayısal analiz sonucunda her iki putamenden hesaplanan özgül bağlanma oranları hastanın yaş grubuna göre anlamlı ölçüde düşüktür. Kaudat çekirdeklerden hesaplanan özgül bağlanma oranları ise hastanın yaş grubu için belirlenmiş ortalama değerlerden düşük olmakla birlikte bu fark istatistiksel olarak anlamlı değildir (%95 güven aralığı içinde kalmaktadır). Hem putamen hem de kaudat çekirdekler için asimetri endeksi %25 düzeyindedir. Bu bulgular ile orta dereceli bir nigrostriyatal dopaminerjik nöron kaybını işaret etmektedir. Tutulum biçimi bakımından hastanın DAT SPECT bulguları IPH ile uyumlu olabilir, ancak bu ayrımı kesin bir biçimde yapabilmek için postsinaptik dopaminerjik görüntüleme yapılarak değerlendirilmelidir. c) Elli bir yaşındaki kadın hastanın bilateral striyatal çekirdeklerinde radyofarmasötik tutulumu görsel olarak azalmıştır. Geri plan aktivitesi belirgin olarak artmış ve bilateral striyatal yapılar dairesel bir görünüm almıştır. Sayısal analiz sonucunda her iki putamenden ve kaudat çekirdeklerden hesaplanan özgül bağlanma oranları hastanın yaş grubuna göre anlamlı ölçüde düşüktür. Bulgular ağır dereceli bir nigrostriyatal dopaminerjik nöron kaybını işaret etmektedir

SPECT: Tek foton emisyon tomografisi, DAT: Dopamin taşıyıcısı, IPH: İdiyopatik Parkinson hastalığı, FP-CIT: Ioflupane

bu ayrımın yapılmasında okuyucuya yardımcı olabilir (36,37).

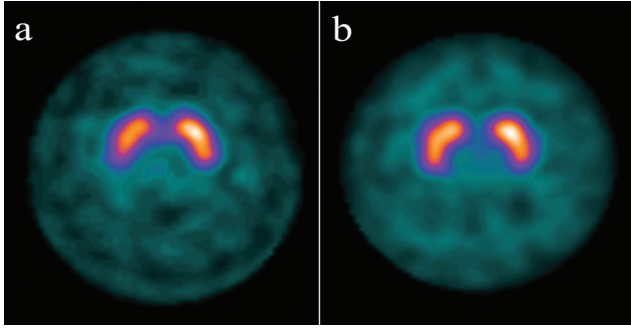
DAT SPECT AH ile LCD'nin ayırıcı tanısını yüksek doğruluk ile yapabilir (21). DAT radyofarmasötığının striyatal bağlanması AH'de genellikle normal veya hafif düşük düzeyde, LCD'de ise önemli ölçüde düşüktür (21,38). Klinik tanıya göre yaklaşık %20 daha yüksek olan özgüllüğü nedeniyle DAT SPECT LCD'nin tanı kriterlerine bir biyobelirteç olarak dahil edilmiştir (21). Bununla birlikte, LCD'nin patolojik kriterlerini karşılayan hastaların yaklaşık %10'unda klinik tanı sırasında normal DAT SPECT bulguları görülebilir. Bu hastalarda genellikle 1,5 yıl içinde DAT SPECT anormal hale gelmektedir (39). Bu durum LCD'de beyindeki  $\alpha$ -sinüklein birikiminin topografik olarak heterojen olması ile ilişkilendirilmiştir (38). Tanımlanan bu LCD hastalarında  $\alpha$ -sinüklein patolojisinin substantia nigra'da düşük dereceli iken neokortikal bölgelerde daha yüksek dereceli olarak gözlenmektedir.

#### E. Sayısal Değerlendirme

Klinik uygulamada, okuyucuya görsel değerlendirmesinde yardımcı olması bakımından yarı-kantitatif olarak yapılan DAT SPECT analizinden yararlanılması önerilir. Çeşitli araştırmalarda, okuyucuların görüntü değerlendirme sürecine sayısal analiz sonuçlarının dahil edilmesinin tanısal performansını artırdığı gösterilmiştir (14,33,40). Klinik araştırmalarda da, DAT yoğunluğunu tekrar edilebilirliği yüksek ve nesnel bir biçimde ölçmek, bu sayede hastalık derecesini ve tedaviye yanıtı belirlemek bakımından sayısal analizden sık olarak yararlanılmaktadır (13,26,33,40).

Hem araştırmalarda hem de klinik rutinde en sık kullanılan yarı-kantitatif analiz yöntemi striyatal radyofarmasötik tutulumunun geri plan aktivitesine oranının [(özgül bağlanma oranı= (striyatal sayımlar - geri plan aktivitesi)/geri plan aktivitesi)] hesaplanmasıdır (3,5,6,40). Bunun için striyatumu ve alt bölgelerini (kaudat nükleus, putamen) içeren ilgi alanları kullanılır. Özgül bağlanma oranı DAT yoğunluğu ile ilişkili olmakla birlikte doğrudan DAT yoğunluğunu veya presinaptik nöron sayısını yansıtan bir değer değildir. DAT yoğunluğu ile ilişkisi olmayan hem biyolojik hem de teknik birçok değişken (hasta yaşı ve cinsiyeti, hastanın kullandığı ilaçlar, görüntüleme sırasında hastanın hareketi, kameranın fiziksel özellikleri, SPECT görüntülemesine ve görüntülerin işlenmesine ait değişkenler, kullanılan hesaplama algoritması ve ilgi alanları gibi) bu oranı etkileyebilir (13,14,23,24). İlgi alanları elle çiziliyorsa aksiyal kesitlerde sadece en yüksek striyatal tutulumun

gözlendiği kesitler seçilebilir veya tüm striyatum ilgi alanı içine alınabilir. İlgi alanları striyatal yapıların anatomik sınırlarına göre oluşturulabileceği gibi, kaudat çekirdeklerden, anterior ve posterior putamenden ölçümler yapacak biçimde daha küçük ilgi alanları da kullanılabilir (41,42). Özellikle SPECT görüntülerinin reoryantasyonunun yapılması ve ilgi alanlarının yerleştirilmesi bakımından kişiler arası farklar sayısal sonuçlarda önemli derece değişkenliğe neden olabilir. Bu değişkenlik görüntünün spatial normalizasyonunu ve ilgi alanlarının yerleşimini otomatik olarak yapan sayısal analiz yazılımları kullanılarak azaltılabilir. Ayrıca, hastaya ait sayısal verilerin doğru bir biçimde yorumlanabilmesi için, tercihen yaş bakımından uygun referans değerleri içeren bir normal veri tabanı ile karşılaştırma yapmak gerekir (Şekil 3a ve 3b) (16,43).



**Şekil 3.** DAT SPECT çalışmasında sayısal değerlendirmenin önemi. Parkinsonizm kliniği nedeniyle I-123 FP-CIT kullanılarak DAT SPECT çalışması yapılan iki farklı hastanın striyatum düzeyindeki aksiyal kesit görüntülerinde radyofarmasötik tutulum biçimi bakımından bulgular görsel olarak benzerdir. Her iki striyatum da virgül şeklinde ve sınırları belirgin olarak izlenmektedir. Geriplan aktivitesi hafif derecede artmıştır ve hafif dereceli bir sağ-sol asimetrisi (sağ < sol) gözlenmektedir. Buna karşılık sayısal analiz ile striyatal çekirdeklerden hesaplanan özgül bağlanma oranları normal veri tabanının içerdiği referans değerler ile karşılaştırıldığında iki hastada farklı sonuçlar alınmaktadır. a) Otuz beş yaşındaki erkek hastanın sağ putameni için hesaplanan özgül bağlanma oranı hastanın yaşına göre düşüktür. Diğer striyatal çekirdeklerde ise özgül bağlanma oranları hastanın yaşıyla uyumlu normal değerlerdedir. Putamen için asimetri indeksi %25 olarak hesaplanmıştır. Bu bulgular erken evrede bir nigrostriyatal dopaminerjik nöron kaybını düşündürmektedir. b) Yetmiş yedi yaşındaki kadın hastanın striyatal çekirdeklerinden hesaplanan özgül bağlanma oranları bir önceki hastanın değerlerinin altında olmakla birlikte, normal veri tabanı ile karşılaştırıldığında hastanın yaşıyla uyumlu normal sınırlardadır. Asimetri indeksi normal sınırlarda kabul edilecek derecede düşüktür. Hastanın bu bulguları nigrostriyatal dopaminerjik nöron kaybını dışlamaktadır

FP-CIT: Ioflupane, SPECT: Tek foton emisyon tomografisi, DAT: Dopamin taşıyıcısı, I-123: İyot-123

Yarı-kantitatif analizde DAT radyofarmasötığının tutulum göstermediği veya tutulumunun düşük düzeyde olduğu bir referans bölge özgül olmayan bağlanmayı değerlendirmek için kullanılır. Dopaminerjik nöron içermeyen serebellum ideal bir referans olmakla birlikte, aksiyal görüş alanının kısıtlı olduğu ve serebellar kesitlerin görüntüleme alanında olmadığı durumlarda oksipital korteks de referans olarak kullanılabilir. Mümkün olduğunca tüm hastalar için kullanılan referans bölge sabit olmalı, özellikle aynı hastada farklı zamanlarda yapılan ölçümlerde aynı referansı kullanmaya özen gösterilmelidir. Hastanın anatomik görüntüleri (BT, MR) mevcut ise, bu görüntüler bazal gangliyanın sınırlarını belirlemek ve hacimsel ilgi alanları oluşturmak için kullanılabilir (44). Anatomik görüntülerin bu amaçla kullanılması özellikle otomatik analiz yöntemlerinin kullanılmadığı ve radyofarmasötüğün striyatal tutulumunun çok düşük olduğu durumlarda yararlı olabilir. DAT SPECT görüntülerinin yarı-kantitatif analizini otomatik olarak gerçekleştirmek için kullanılan çeşitli ticari ve ücretsiz yazılımlar mevcuttur (41,45,46,47,48). Bu yazılımlar öncelikle hastanın DAT SPECT görüntüsünün spatial normalizasyonunu bir taslak görüntüden yararlanarak gerçekleştirir. Daha sonra bu taslak görüntü üzerinde önceden tanımlanmış olan anatomik (striyatuma ve geri plana ait) ilgi alanları ile hasta verisi sayısallaştırılır. İlgi alanlarından gelen sayısal veriler ile kaudat ve putamen için özgül bağlanma oranlarına ek olarak, sağ/sol asimetrisi değerleri (asimetri indeksi= (sağ - sol)/(sağ + sol)) ve putamen/kaudat oranı gibi farklı sayısal değişkenler de hesaplanabilir. Bu sayısal sonuçlar görüntüleri değerlendirmenin güç olduğu arada kalınan hastalarda yararlı olabilir. Özellikle putamen/kaudat oranı, görüntüleme ile ilişkili değişkenlerinden, rekonstrüksiyon algoritmasından ve geri plan tutulumundan bağımsız olması nedeniyle önemli bir veridir. Benzer biçimde sağ ve sol çekirdekler arasındaki asimetrisinin değerlendirilmesi erken evre hastalığın saptanması bakımından yararlıdır, ancak normal kişilerde de striyatuma veya striyatal alt bölgeler arasında hafif dereceli (%6'dan daha az) bir asimetri görülebilir (41).

DAT SPECT görüntülerinin sayısal analizi sonucunda elde edilen tüm değişkenler kullanılan görüntüleme yöntemine, rekonstrüksiyon algoritmasına ve uygulanan düzeltmelere bağlıdır. Bu nedenle tüm koşullarda başvurulabilecek mutlak normal değerler yoktur. İdeal olarak her merkezin sağlıklı bir kontrol grubunu görüntüleyerek kendi normal referans değerlerini oluşturması gerekir. Ancak, striyatal DAT yoğunluğunun yaşa ve cinsiyete bağlı olarak değişiklik

göstermesi nedeniyle çok sayıda kişiye ait görüntüleme verisi gerekeceğinden, genellikle mevcut normal DAT SPECT veritabanlarından yararlanmak ve DAT SPECT için uygulanan yöntemi de bu veritabanlarının oluşturulmasında kullanılan yöntem ile eşleştirmek (kalibre etmek) tercih edilir (15). Bu eşleştirme işleminin performansını sistemselsel olarak değerlendirmek için, bir antropomorfik striyatal fantomdan yararlanmak, bu fantomu farklı oranlarda striyatuma ve geri plan aktiviteleri ile doldurarak farklı düzeylerdeki özgül striyatal bağlanma oranları için sistemin yarı-kantitatif analiz sonuçlarını belirlemek önerilmektedir (12).

DAT SPECT görüntülerinin sayısal analizinde yararlanılabilecek iki büyük normal veri tabanı bulunmaktadır. Birincisi EANM nöro-görüntüleme komitesi tarafından 2009 yılında başlatılan, Türkiye'den de bir merkezin (Gazi Üniversitesi Tıp Fakültesi Nükleer Tıp Anabilim Dalı) dahil olduğu, 13 farklı merkezde toplam 139 sağlıklı kontrolden (74 erkek, 65 kadın; yaş aralığı 20-83 yıl, ortalama yaş 53 yıl) kaydedilen I-123 FP-CIT SPECT verisini içeren ENC-DAT çalışmasıdır (12,13,14,15,16). Çok merkezli bu projenin amacı, sağlıklı kontrollerde çok sayıda I-123 FP-CIT SPECT görüntülemesi yaparak geniş bir yaş aralığında ve dengeli bir cinsiyet dağılımı ile radyofarmasötüğün striyatal tutulumuna ilişkin referans değerleri belirlemektir. İkinci normal DAT SPECT veri tabanı ise Parkinson's Progression Marker Initiative (PPMI) projesi çerçevesinde elde edilmiştir (43). Bu çalışmada toplam 423 erken evre IPH tanılı hastaya ve yaş bakımından eşleştirilmiş 196 sağlıklı kontrole 3-4 yıl boyunca seri I-123 FP-CIT SPECT görüntülemeleri yapılmıştır. Bu iki çalışma, normal yaşlanma ile birlikte radyofarmasötüğün striyatal tutulumunda her 10 yıllık dönemde yaklaşık %5,5-%6 (%0,6/yıl) azalma olduğunu ve cinsiyete bağlı olarak özgül bağlanma oranlarının farklı olduğunu göstermiştir. Ayrıca PPMI çalışmasında IPH tanılı hastaların 4 yıl süren takibinde tüm striyatal bölgelerde radyofarmasötik tutulumunun anlamlı ölçüde azaldığı gözlenmiştir (49). Bu azalma normal yaşlanma sürecinde gözlenen azalmadan yaklaşık 20 kat daha hızlı olarak gerçekleşmektedir. Bu sonuçlar, I-123 FP-CIT SPECT'nin IPH ilerlemesinin gösterilmesi için uygun bir biyobelirteç olabileceğini düşündürmektedir.

#### F. Raporlama

Raporun başlık kısmı hastayı tanımlayan bilgileri (adı ve doğum tarihi, kimlik numarası, dosya numarası gibi), sevk eden hekimin adını, inceleme tarihini ve incelemenin yapılma gerekçesini içermelidir.

#### 1. Raporun Gövdesi

Bu kısım yonteme ilişkin açıklamalar ve görüntülemenin kısa bir tanımı ile başlamalıdır: Hastaya uygulanan aktivite, enjeksiyondan sonra görüntülemeye kadar geçen süre ve görüntülemenin kalitesine ilişkin değerlendirme (eğer bir sorun varsa bunun nedeni belirtilmelidir, örneğin hareket artefaktları vb.), eğer hastaya sedasyon yapıldıysa verilen ilacın adı, dozu ve ne zaman verildiği gibi bilgiler bu kısımda yer almalıdır.

DATSPECT bulgularının görsel olarak değerlendirilmesi striyatal radyofarmasötik tutulumunun geri plan aktivitesi ile karşılaştırılması ile başlamalıdır. Daha sonra her iki putamen ve kaudat çekirdekte aktivite tutulumunun azalıp azalmadığı, azalma varsa derecesi ile birlikte raporda yazılmalıdır. Radyofarmasötik tutulumunda belirgin bir asimetri varsa bu belirtilmelidir. Görüntülerin değerlendirilmesinde hangi kriterlerin (görsel değerlendirme ve/veya yarı-kantitatif analiz, normal veri tabanı ile karşılaştırma vb.) kullanıldığı da belirtilmelidir. Yarı-kantitatif analiz yapıldı ise ölçülen değerler ve normal bir veri tabanı ile karşılaştırma yapıldı ise bununla ilişkili sonuçlar (yaş bakımından uyumlu referans aralığı ve/veya hastanın Z skoru vb.) rapora eklenmelidir. Varsa, önceki incelemeler ve raporlarla karşılaştırmalar da raporun bir parçası olmalıdır. Hastanın tanısız BT veya MR bulgularına göre beyinde morfolojik değişiklikler varsa DAT SPECT bulgularının bununla ilişkisi de değerlendirmeye dahil edilebilir. Gerektiğinde incelemenin sonucunu etkileyebilecek hata kaynakları (dozun damar dışına kaçması, hasta hareketi, görüntüleme veya görüntülerin işlenmesi ile ilgili, vb.) ve hastanın kullandığı radyofarmasötüğün DAT tutulumunu etkileyebilecek ilaçlar da raporda belirtilmelidir.

#### 2. Sonuç ve Yorumlama

Raporun sonuç kısmında presinaptik dopaminerjik yetmezliğin olup olmadığı belirtilmelidir. Anormal DAT SPECT bulguları, ortak bir patofizyolojik süreç olarak presinaptik striyatal dopaminerjik yetmezliğin görüldüğü ve aralarında IPH, MSA, PSP, KBD ve LCD'nin bulunduğu çeşitli hastalıkları işaret eder. Normal DAT SPECT bulguları ise presinaptik striyatal dopaminerjik yetmezliği dışlar. Dolayısıyla, incelenen hastadaki tremor veya diğer parkinsonizm bulguları ET, ilaca bağlı parkinsonizm, psikojenik parkinsonizm veya vasküler parkinsonizm gibi klinik durumlar ile ilişkili olabilir. Eğer tetkik LCD ile AH ayırıcı tanısı için yapıldı ise, normal DAT SPECT bulguları AH tanısını destekler. Tetkiki isteyen klinisyene yardımcı olması bakımından anormal bulgular hafif, orta veya

ağır biçimde derecelendirilerek tanımlanabilir. Bazı hastalarda, daha önce yapılmış olan diğer moleküler (F-18 FDG PET, kardiyak I-123 MIBG sintigrafisi vb.) veya morfolojik görüntüleme bulgularından da yararlanılarak, daha açık bir teşhis yoruma dahil edilebilir. Benzer şekilde, uygun olduğunda, şüphelenilen bir tanıyı netleştirmek için izlem veya ek incelemeler (F-18 FDG PET, perfüzyon SPECT, kardiyak I-123 MIBG sintigrafisi veya postsinaptik dopaminerjik görüntüleme) önerilebilir.

### 7. Radyasyon Güvenliği

I-123 FP-CIT SPECT incelemesinde standart olarak uygulanan 185 MBq'luk (5 mCi) bir radyofarmasötik dozu 70 kg'lık bir erişkin hastada 4,63 mSv etkin doza neden olur (28). Mesane duvarı (en yüksek radyasyon dozunu alan organ) 0,054 mGy/MBq (0,20 rad/mCi) radyasyon dozuna maruz kalır (6). Görüntüleme bir SPECT/BT kamerasında ve BT sadece atenüasyon düzeltilmesi için kullanılacak biçimde yapılırsa, hasta ek olarak 0,1 mSv'in altında bir etkin doza maruz kalacaktır.

### Kaynaklar

- Goedert M, Masuda-Suzukake M, Falcon B. Like prions: the propagation of aggregated tau and alpha-synuclein in neurodegeneration. *Brain* 2017;140:266-278.
- Brooks DJ. Molecular imaging of dopamine transporters. *Ageing Res Rev* 2016;30:114-121.
- Darcourt J, Booi J, Tatsch K, et al. EANM procedure guidelines for brain neurotransmission SPECT using (123) I-labelled dopamine transporter ligands, version 2. *Eur J Nucl Med Mol Imaging* 2010;37:443-450.
- Palermo G, Ceravolo R. Molecular Imaging of the Dopamine Transporter. *Cells* 2019;8:872.
- Subramaniam RM, Frey KA, Hunt CH, et al. ACR-ACNM Practice Parameter for the Performance of Dopamine Transporter (DaT) Single Photon Emission Computed Tomography (SPECT) Imaging for Movement Disorders. *Clin Nucl Med* 2017;42:847-852.
- Djang DS, Janssen MJ, Bohnen N, et al. SNM practice guideline for dopamine transporter imaging with 123I-ioflupane SPECT 1.0. *J Nucl Med* 2012;53:154-163.
- Van Laere K, Varrone A, Booi J, et al. EANM procedure guidelines for brain neurotransmission SPECT/PET using dopamine D2 receptor ligands, version 2. *Eur J Nucl Med Mol Imaging* 2010;37:434-442.
- Sonni I, Fazio P, Schain M, et al. Optimal Acquisition Time Window and Simplified Quantification of Dopamine Transporter Availability Using 18F-FE-PE2I in Healthy Controls and Parkinson Disease Patients. *J Nucl Med* 2016;57:1529-1534.
- Fallahi B, Esmaeili A, Beiki D, et al. Evaluation of (99m)Tc-TRODAT-1 SPECT in the diagnosis of Parkinson's disease versus other progressive movement disorders. *Ann Nucl Med* 2016;30:153-162.
- Hellwig S, Amtage F, Kreft A, et al. [18F] FDG-PET is superior to [123I]IBZM-SPECT for the differential diagnosis of parkinsonism. *Neurology* 2012;79:1314-1322.
- Treglia G, Cason E, Stefanelli A, et al. MIBG scintigraphy in differential diagnosis of Parkinsonism: a meta-analysis. *Clin Auton Res* 2012;22:43-55.
- Dickson JC, Tossici-Bolt L, Sera T, et al. Proposal for the standardisation of multi-centre trials in nuclear medicine imaging: prerequisites for a European 123I-FP-CIT SPECT database. *Eur J Nucl Med Mol Imaging* 2012;39:188-197.
- Dickson JC, Tossici-Bolt L, Sera T, et al. The impact of reconstruction method on the quantification of DaTSCAN images. *Eur J Nucl Med Mol Imaging* 2010;37:23-35.
- Tossici-Bolt L, Dickson JC, Sera T, et al. [123I] FP-CIT ENC-DAT normal database: the impact of the reconstruction and quantification methods. *EJNMMI Phys* 2017;4:8.
- Tossici-Bolt L, Dickson JC, Sera T, et al. Calibration of gamma camera systems for a multicentre European 123I-FP-CIT SPECT normal database. *Eur J Nucl Med Mol Imaging* 2011;38:1529-1540.
- Varrone A, Dickson JC, Tossici-Bolt L, et al. European multicentre database of healthy controls for [123I]FP-CIT SPECT (ENC-DAT): age-related effects, gender differences and evaluation of different methods of analysis. *Eur J Nucl Med Mol Imaging* 2013;40:213-227.
- Nicastro N, Garibotto V, Burkhard PR. 123I-FP-CIT SPECT Accurately Distinguishes Parkinsonian From Cerebellar Variant of Multiple System Atrophy. *Clin Nucl Med* 2018;43:33-36.
- Brigo F, Matinella A, Erro R, Tinazzi M. [123I] FP-CIT SPECT (DaTSCAN) may be a useful tool to differentiate between Parkinson's disease and vascular or drug-induced parkinsonisms: a meta-analysis. *Eur J Neurol* 2014;21:1369-1390.
- Bauckneht M, Chincarini A, De Carli F, et al. Presynaptic dopaminergic neuroimaging in REM sleep behavior disorder: A systematic review and meta-analysis. *Sleep Med Rev* 2018;41:266-274.
- Berg D, Postuma RB, Adler CH, et al. MDS research criteria for prodromal Parkinson's disease. *Movement Disord* 2015;30:1600-1611.
- McKeith IG, Boeve BF, Dickson DW, et al. Diagnosis and management of dementia with Lewy bodies Fourth consensus report of the DLB Consortium. *Neurology* 2017;89:88-100.
- Filippi M, Agosta F, Barkhof F, et al. EFNS task force: the use of neuroimaging in the diagnosis of dementia. *Eur J Neurol* 2012;19:131-140.
- Proebstl L, Kamp F, Manz K, et al. Effects of stimulant drug use on the dopaminergic system: A systematic review and



- meta-analysis of in vivo neuroimaging studies. *Eur Psychiatry* 2019;59:15-24.
24. Kamp F, Proebstl L, Penzel N, et al. Effects of sedative drug use on the dopamine system: a systematic review and meta-analysis of in vivo neuroimaging studies. *Neuropsychopharmacology* 2019;44:660-667.
  25. Booij J, Kemp P. Dopamine transporter imaging with [(123)I] FP-CIT SPECT: potential effects of drugs. *Eur J Nucl Med Mol Imaging*. 2008;35:424-438.
  26. Booij J, de Jong J, de Bruin K, Knol R, de Win MML, Eck-Smit BLF. Quantification of striatal dopamine transporters with 123I-FP-CIT SPECT is influenced by the selective serotonin reuptake inhibitor paroxetine: a double-blind, placebo-controlled, crossover study in healthy control subjects. *J Nucl Med* 2007;48:359-366.
  27. Cilia R, Marotta G, Belletti A, Siri C, Pezzoli G. Reversible dopamine transporter reduction in drug-induced Parkinsonism. *Mov Disord* 2014;29:575-577.
  28. Mattsson S, Johansson L, Svegborn SL, et al. Radiation Dose to Patients from Radiopharmaceuticals: A Compendium of Current Information Related to Frequently Used Substances. *Ann ICRP* 2015;44(2 Suppl):7-321.
  29. Grosset DG, Tatsch K, Oertel WH, et al. Safety Analysis of 10 Clinical Trials and for 13 Years After First Approval of Ioflupane I-123 Injection (DaTscan). *Journal of Nuclear Medicine* 2014;55:1281-1287.
  30. Miller DB, O'Callaghan JP. Biomarkers of Parkinson's disease: Present and future. *Metabolism* 2015;64:40-46.
  31. Fazio P, Svenningsson P, Cselenyi Z, Halldin C, Farde L, Varrone A. Nigrostriatal dopamine transporter availability in early Parkinson's disease. *Mov Disord* 2018;33:592-599.
  32. Marshall VL, Reiningger CB, Marquardt M, et al. Parkinson's disease is overdiagnosed clinically at baseline in diagnostically uncertain cases: a 3-year European multicenter study with repeat [123I]FP-CIT SPECT. *Mov Disord* 2009;24:500-508.
  33. Booij J, Dubroff J, Pryma D, et al. Diagnostic Performance of the Visual Reading of (123) I-Ioflupane SPECT Images With or Without Quantification in Patients With Movement Disorders or Dementia. *J Nucl Med* 2017;58:1821-1826.
  34. Kordower JH, Olanow CW, Dodiya HB, et al. Disease duration and the integrity of the nigrostriatal system in Parkinson's disease. *Brain* 2013;136:2419-2431.
  35. Marek K, Seibyl J, Eberly S, et al. Longitudinal follow-up of SWEDD subjects in the PRECEPT Study. *Neurology* 2014;82:1791-1797.
  36. Benitez-Rivero S, Marin-Oyaga VA, Garcia-Solis D, et al. Clinical features and 123I-FP-CIT SPECT imaging in vascular parkinsonism and Parkinson's disease. *J Neurol Neurosurg Psychiatry* 2013;84:122-129.
  37. Vizcarra JA, Lang AE, Sethi KD, Espay AJ. Vascular Parkinsonism: deconstructing a syndrome. *Mov Disord* 2015;30:886-894.
  38. Thomas AJ, Attems J, Colloby SJ, et al. Autopsy validation of 123I-FP-CIT dopaminergic neuroimaging for the diagnosis of DLB. *Neurology* 2017;88:276-283.
  39. van der Zande JJ, Booij J, Scheltens P, Raijmakers PG, Lemstra AW. [(123)I] FP-CIT SPECT scans initially rated as normal became abnormal over time in patients with probable dementia with Lewy bodies. *Eur J Nucl Med Mol Imaging* 2016;43:1060-1066.
  40. Seibyl JP, Marek K, Sheff K, et al. Iodine-123-beta-CIT and iodine-123-FPCIT SPECT measurement of dopamine transporters in healthy subjects and Parkinson's patients. *J Nucl Med* 1998;39:1500-1508.
  41. Kuo PH, Lei HH, Avery R, et al. Evaluation of an Objective Striatal Analysis Program for Determining Laterality in Uptake of 123I-Ioflupane SPECT Images: Comparison to Clinical Symptoms and to Visual Reads. *J Nucl Med Technol* 2014;42:105-108.
  42. Tossici-Bolt L, Hoffmann SM, Kemp PM, Mehta RL, Fleming JS. Quantification of [123I]FP-CIT SPECT brain images: an accurate technique for measurement of the specific binding ratio. *Eur J Nucl Med Mol Imaging* 2006;33:1491-1499.
  43. Parkinson Progression Marker I. The Parkinson Progression Marker Initiative (PPMI). *Prog Neurobiol* 2011;95:629-635.
  44. Hsu CC, Chang YH, Lin WC, et al. The feasibility of using CT-guided ROI for semiquantifying striatal dopamine transporter availability in a hybrid SPECT/CT system. *Scientific World Journal* 2014;2014:879497.
  45. Calvini P, Rodriguez G, Inguglia F, Mignone A, Guerra UP, Nobili F. The basal ganglia matching tools package for striatal uptake semi-quantification: description and validation. *Eur J Nucl Med Mol Imaging* 2007;34:1240-1253.
  46. Matesan M, Gaddikeri S, Longfellow K, et al. I-123 DaTscan SPECT Brain Imaging in Parkinsonian Syndromes: Utility of the Putamen-to-Caudate Ratio. *J Neuroimaging* 2018;28:629-634.
  47. Zubal IG, Early M, Yuan O, Jennings D, Marek K, Seibyl JP. Optimized, automated striatal uptake analysis applied to SPECT brain scans of Parkinson's disease patients. *J Nucl Med* 2007;48:857-864.
  48. Nobili F, Naseri M, De Carli F, et al. Automatic semi-quantification of [123I]FP-CIT SPECT scans in healthy volunteers using BasGan version 2: results from the ENC-DAT database. *Eur J Nucl Med Mol Imaging* 2013;40:565-573.
  49. Simuni T, Siderowf A, Lasch S, et al. Longitudinal Change of Clinical and Biological Measures in Early Parkinson's Disease: Parkinson's Progression Markers Initiative Cohort. *Mov Disord* 2018;33:771-782.