

# Lomber Disk Cerrahisinde Bir Doz Profilaktik Antibiyotik Kullanılmasının Spondilodiskit Gelişimine Etkisi

## The Effect of Using a Dose of Prophylactic Antibiotics on Spondylodiscitis in Lumbar Disc Surgery

✉ Furkan Diren<sup>1</sup>, ✉ Mehmet Bülent Onal<sup>2</sup>, ✉ Halil Can<sup>3</sup>, ✉ Atilla Kırçelli<sup>4</sup>

<sup>1</sup>Istanbul Gaziosmanpaşa Eğitim ve Araştırma Hastanesi, Beyin ve Sinir Cerrahisi Kliniği, İstanbul, Türkiye

<sup>2</sup>Istanbul Acıbadem Üniversitesi Sağlık Meslek Yüksek Okulu, İstanbul, Türkiye

<sup>3</sup>Biruni Üniversitesi Hastanesi, Beyin ve Sinir Cerrahisi Kliniği, İstanbul, Türkiye

<sup>4</sup>Başkent Üniversitesi, İstanbul Sağlık Uygulama ve Araştırma Merkezi Hastanesi, Beyin ve Sinir Cerrahisi Kliniği, İstanbul, Türkiye

**Cite this article as:** Diren F, Onal MB, Can H, Kırçelli A. The Effect of Using a Dose of Prophylactic Antibiotics on Spondylodiscitis in Lumbar Disc Surgery. J Acad Res Med 2020;10(2):106-10

### ÖZ

**Amaç:** Lomber diskektomi sonrasında görülen spondilodiskit oldukça nadir olmakla beraber insidansı birçok farklı yazar tarafından %0,1-18,8 civarında bildirilmiştir. En sık görülen patojen *Staphylococcus aureus*'tur.

**Yöntemler:** Hastanemizde 2007-2015 yılları arasında tek seviye veya iki seviye lomber disk hernisi nedeniyle opere etmiş olduğumuz 1.154 hastanın medikal kayıtları retrospektif olarak çıkartıldı. Bu hastaların 554'ü kadın, 600'ü erkek hasta idi. Bu hastaların 1.062'sine tek seviye, 91'ine 2 seviye lomber mikrocerrahi ile diskektomi operasyonu uygulandı. Bu hastaların tamamına anestezi esnasında cerrahi antimikrobiyal profilaksi rehberlerinin önerileri doğrultusunda profilaktik tek doz sefazolin sodyum verildi. Hastaların 12'sinde (%1,03) spondilodiskit gelişti. Spondilodiskit gelişmiş hastadaki komorbiditeler, izole edilen patojenler, antibiyotik duyarlılıkları, kullandıkları antibiyotikler ve hastanede kalış süreleri not edildi.

**Bulgular:** On iki hastanın 7'si kadın, 5'i erkekti. Ortalama yaş 45,75±14,16 yıl idi. Bu hastaların 11'i tek seviye, 1 tanesi 2 seviye lomber mikrodiskektomi operasyonu geçirdi. Beş hasta L4-5 ve 8 hasta L5-S1 seviyelerinden diskektomi operasyonu geçirdi. Bu hastaların 3'ünde *S. aureus* (%25), 4'ünde *Staphylococcus epidermidis* (%33), 3'ünde *Escherichia coli* (%25) ve 2 hastada üreme olmadı. Ortalama hastanede kalış süresi 29,45±3,98, spondilodiskit olmamış hastalarda ise 1,99±0,81 olup iki grup birbirinden anlamlı derecede farklıydı (p=0,0001).

**Sonuç:** Çoğu cerrahin antibiyotik profilaksisini postoperatif dönemde veya hastanın yattığı süre içerisinde devam ettirme eğilimi olmasına rağmen, çalışmamızda sadece anestezi indüksiyonu esnasında yapılan tek doz profilaktik antibiyotiğin spondilodiskit oranını tıbbi literatüre göre artırmadığı tespit edilmiştir.

**Anahtar kelimeler:** Spondilodiskit, lomber mikrodiskektomi, *Staphylococcus aureus*

### ABSTRACT

**Objective:** Although spondylodiscitis seen after lumbar discectomy is very rare, its incidence has been reported to be around 0.1-18.8% by many different authors. The most common pathogen is *Staphylococcus aureus*.

**Methods:** Medical records of 1,154 patients who were operated in our hospital between 2007 and 2015 due to a single or two-level lumbar disc hernia were retrospectively extracted. Of these patients, 554 were female and 600 were male. Discectomy operation was performed in 1,062 of these patients with single-level and 91 with two-level lumbar microdiscectomy. All of these patients were given a prophylactic single dose of cefazolin sodium in accordance with the recommendations of the surgical antimicrobial prophylaxis guidelines during anesthesia. Spondylodiscitis developed in 12 patients (1.03%). Comorbidities in patients who developed spondylodiscitis, isolated pathogens, antibiotic susceptibility, antibiotics used, and hospital stay were noted.

**Results:** Of the 12 patients, 7 were female and 5 were male. Mean age was 45.75±14.16 years. Eleven of these patients underwent single level, one had 2 levels of lumbar microdiscectomy. Five patients underwent discectomy at L4-5 and 8 patients at L5-S1 levels. Three of these patients had *S. aureus* (25%), 4 had *Staphylococcus epidermidis* (33%) and 3 had *Escherichia coli* (25%) and 2 patients had no reproduction. The mean hospital

**ORCID IDs of the authors:** F.D. 0000-0001-6169-9722; M.B.O. 0000-0003-0563-3221; H.C. 0000-0002-6792-9987; A.K. 0000-0003-2109-1274

**Sorumlu Yazar/Corresponding Author:** Furkan Diren,

E-posta: furkandiren@yahoo.com



**Geliş Tarihi/Received Date:** 24.07.2018 **Kabul Tarihi/Accepted Date:** 24.07.2018

©Telif Hakkı 2020 Sağlık Bilimleri Üniversitesi, Gaziosmanpaşa Eğitim ve Araştırma Hastanesi. Makale metnine www.jarem.org web sayfasından ulaşılabilir.

©Copyright 2020 by University of Health Sciences Turkey, Gaziosmanpaşa Training and Research Hospital. Available on-line at www.jarem.org

## ABSTRACT

stay was  $29.45 \pm 3.98$ , and in patients without spondylodiscitis it was  $1.99 \pm 0.81$ , the two groups were significantly different from each other ( $p=0.0001$ ).

**Conclusion:** Although most surgeons have a tendency to maintain antibiotic prophylaxis postoperatively or during hospitalization period, our study found that a single dose prophylactic antibiotic administered during anesthesia induction did not increase rate of spondylodiscitis by medical literature.

**Keywords:** Spondylodiscitis, lumbar microdiscectomy, *Staphylococcus aureus*

## GİRİŞ

Lomber disk cerrahisi sonrasında görülen iatrojenik spondilodiskit oldukça nadir olmakla beraber insidansı birçok farklı yazar tarafından %0,1-3 arasında bildirilmiştir (1-15). Bu konudaki çoğu yazı retrospektif olgu serisine dayanmaktadır. Spondilodiskitin gerçek insidansını tayin etmek oldukça zordur. İatrojenik spondilodiskit diskografi, kemonükleosis, intradiskal işlemler (perkütanöz lazer disk dekomopresyonu, nükleoplasti vs), lomber disk hernisi cerrahisi gibi işlemler sonrasında görülebilmektedir. Konvansiyonel diskektomide enfeksiyon oranı %0,7 ile 2,8 arasında olmasına rağmen mikrodiskektomide bu oranın daha fazla olduğunu iddia eden yazarlar vardır (16). Ayrıca lomber ponsiyon, miyelografi ve kimyasal sempatektomi de mesafe kontaminasyonuna yol açarak diskite sebep olabilir.

Spondilodiskitin gelişimi açısından, disk seviyesinin intra-operatif kontaminyasyon, komşu organlardan veya hematogen yayılım ile mi olduğu konusunda tartışılan bir konudur. En sık görülen patojen *Staphylococcus aureus*'tur. Spondilodiskit tanısı klinik laboratuvar ve de manyetik rezonans görüntüleme (MRG) ile konmaktadır.

Bazı çalışmalarda postoperatif spondilodiskit için yeterli tedaviye rağmen, eski çalışma koşullarında devam edemeyen hastaların yüzdesi %66,7 ve %87,5 olarak bildirilmiştir (9,11,17), ancak geniş bir seride 7.493 ameliyat ve 90 spondilodiskiti olan geniş bir seride hastaların sadece %44,6'sı eski mesleklerine dönmüştür (18). Postoperatif spondilodiskitin bu olumsuz sonucu nedeniyle profilaksi açıkça önemlidir. Perioperatif intravenöz antibiyotikler veya disk alanının antiseptik veya antibiyotik solüsyonu ile irrigasyon ile temizlenmesi için kullanıldığı, ancak postoperatif spondilodiskitin önemli ölçüde azaldığı görülmüştür (10,13). Bu çalışmanın amacı anestezi induksiyonu altında tek doz antibiyotik profilaksisi yapılan, ameliyat sonrası dönemde profilaktik antibiyotik kullanmayan hastalarda spondilodiskit insidansını tanımlamaktır.

## YÖNTEMLER

**Hasta popülasyonu ve cerrahi teknik:** Hastanemizde 2007-2015 yılları arasında tek seviye veya iki seviye lomber disk hernisi nedeniyle opere etmiş olduğumuz 1.154 hastanın medikal kayıtları retrospektif olarak çıkartıldı. Hasta onamı alınmıştır. Bu hastaların 554'ü kadın, 600'ü erkek hasta idi. Bu hastaların 1.062'sine tek seviye, 91'ine 2 seviye lomber mikrocerrahi ile diskektomi

operasyonu uygulandı. Tüm hastalar operasyon odasında, genel anestezi altında prone pozisyonlanarak, steril örtüm işlemlerinin ardından opere edildi. Tüm hastalara hemiparsiyel laminektomi ve foraminotomi ile flavektomi yapılarak mikroskop altında diskektomi operasyonu yapıldı. Operasyon sahasında hemostaza dikkat edildi ve kartilaj son plaklara zarar verilmedi, disk mesafesi kürete edilmedi, ancak disk mesafeleri gentamisinli serumla operasyon sonunda irrigate edildi. Tüm hastalarımıza anestezi induksiyonu sırasında, cerrahi antibiyotik profilaksi rehberlerinin önerileri doğrultusunda, tek doz 1 gr intramusküler sefazolin sodyum antibiyotik profilaksisi yapıldı. Sekiz yıllık takip süresinde hastaların 12'sinde (%1,03) spondilodiskit gelişti. Spondilodiskit gelişmiş hastadaki komorbiditeler, izole edilen patojenler, antibiyotik duyarlılıkları, kullandıkları antibiyotikler ve hastanede kalış süreleri not edildi.

**Postoperatif dönemde spondilodiskit tanısı konulması:** Tüm hastalar operasyon öncesi yapılmış olan tetkiklerinden eritrosite sedimentasyon hızı (ESH) ve tam kan sayımı çıkartılarak kaydedildi. Hastaların taburcu olduktan sonraki ilk kontrolleri 15. gün yapıldı. Ameliyat sonrası dönemde bel ağrısı ve/veya bacak ağrısı artan, tekrardan bize başvuran hastalara MRG yapıldı. ESH, tam kan sayımında beyaz küre yüksekliği, C-Reaktif protein (CRP) değer yüksekliği olan hastalarda kontrol amacıyla yapılan lomber MRG'lerinde T1 ağırlıklı incelemelerde opere olmuş diske komşu omurgalarda hipointansite, T2 ağırlıklı kesitler hiperintansite ve kontrastlı kesitlerde her iki son plakta kontrast tutulumunun görülmesi, disk yüksekliğinin azalması gibi durumlarda klinik şikayetlerle beraber laboratuvar bulguların da desteklediği hastalarda spondilodiskit tanısı konarak hastalar yatırıldı. Bu hastalara yatışlarından sonra disk mesafesinden perkütan yolla biyopsi alınarak doku kültürleri çalışıldı ve patojen saptanmaya çalışıldı. Patojen saptanan ve antibiyogramı tespit edilen hastalara duyarlı olan antibiyotik enfeksiyon hastalıkları konsültasyonu sonucu verildi.

## BULGULAR

Hastanemizde lomber disk hernisi nedeniyle opere olmuş sadece anestezi induksiyonu esnasında antibiyotik profilaksisi yapılan 1.154 hastanın 12'sinde (%1,03) spondilodiskit gelişti. Tüm hastaların opere oldukları andaki ortalama yatış süresi  $1,99 \pm 0,81$  gün idi. Spondilodiskit tanısı almış 12 hastanın 7'si kadın, 5'i erkekti. Bu hastaların ortalama yaş  $45,75 \pm 14,16$  yıl idi. Bu hastaların 11'i tek seviye, 1 tanesi de 2 seviye lomber mikrodiskektomi operasyonu

geçirdi. Beş hasta L4-5 ve 8 hasta L5-S1 seviyelerinden mikrodiskektomi operasyonu geçirdi. Bu hastalar taburcu olduktan ortalama  $8,75 \pm 4,18$  hafta sonra polikliniğimize başvurarak spondilodiskit tanısı kondu. Bu hastaların 3'ünde *S. aureus* (%25), 4'ünde *Staphylococcus epidermidis* (%33), 3'ünde *Escherichia coli* (%25) ve 2 hastada üreme olmadı. Hastaların enfeksiyon kliniğince tedavileri düzenlendi, ESH ve CRP'leri antibiyotik tedavisi altında normale dönen hastalar taburcu edildi. Bu hastaların ortalama hastanede kalış süresi  $29,45 \pm 3,98$  gün, spondilodiskit olmamış hastalarda ise  $1,99 \pm 0,81$  gün olup iki grup birbirinden anlamlı derecede farklıydı ( $p=0,0001$ ).

Kültürlerden elde edilen bakterilerin antibiyotik duyarlılıklarına bakıldığında 3 hastanın doku kültüründe üreyen *S. aureus*'un hiçbirisinde metisilin rezistansı tespit edilmemiştir. Bu durumda profilaksi için verilen sefazoline duyarlıdır. Dört hastada üreyen *S. epidermidis* suşunun 1 tanesinde metisiline direnç gözlenmiştir.

## TARTIŞMA

Postoperatif spondilodiskit lomber diskektomi sonrası 10 hafta içerisinde gelişen, %0,1-3 oranında görülen beklenmedik bir durumdur (10,19,20). Lomber disk cerrahisi dışında diske yapılan perkütan işlemlerde, diskografi, kemonükleosis, ozon terapisi gibi durumlarda da görülebileceği gibi klinik seyri nedeniyle de ağır bir komplikasyondur. Lomber mikrodiskektomiye ilave spinal enstrümantasyon cerrahisi enfeksiyon riskini artıran etmenlerdendir. Spinal cerrahilerde spondilodiskit insidansı bazı çalışmalarda %35'lere kadar çıkmaktadır (21,22).

Tanı koymada klinik ve laboratuvar yöntemlerinin müspetliğinin yanı sıra radyolojik olarak MRG önemli ve değerli bir araçtır. MRG'ninde, T1 ağırlıklı MRG'lerde azalmış kemik sinyali, T2 ağırlıklı MRG'rinde artmış kemik sinyali ve diske komşu son plaklarda gadolinium tutulumu, disk alanı enfeksiyonu %93 ile %96 arasında bir duyarlılık ve %92 ile %97 arasında bir özgüllük ile gösterir (17,23). İlerlemiş olgularda disk mesafesinin yüksekliğinin azalması, komşu kortikal kemikte erozif görünüm de görülebilir (18,19). Bu görünüm radyolojik çalışmanın değerini bir kere daha değerini göstermekle beraber çalışmamızdaki tüm spondilodiskit

Tablo 1. Demografik faktörler (standart sapma)	
Yaş (yıl, ortalama $\pm$ SS)	43,05 $\pm$ 12,58
Cinsiyet (n, %)	
Erkek	600 (%52)
Kadın	554 (%48)
Seviye (n, %)	
L2-3	110 (%8,8)
L3-4	140 (%11,2)
L4-5	444 (%35,6)
L5-S1	505 (%44,4)
Multiseviye (n, %)	91
Yatış süresi (gün, ortalama $\pm$ SS)	1,99 $\pm$ 0,81
SS: Standart sapma	

gelişen hastalarda bu bulgular gösterilmiştir. MRG kullanımından önce teknesyum 99m difosfonat ve gallium-67 sitrat kemik sintigrafisi taraması disk alanı enfeksiyonlarının erken teşhisini sağlamak için güvenilir bir tetkik olarak kabul edilmekteydi (8). Ancak günümüzde çoğu hastada klinik ile beraber artmış ESH ve CRP değerleriyle beraber lomber MRG tanı koymada yeterli olmaktadır (18,24,25). MRG'nin dışında bilgisayarlı tomografide disk alanının daralması ve komşu kortikal kemiğin erozyonu bulunabilir (18,19).

MRG rutin kullanımından önce spondilodiskit ile alakalı büyük seriler yayınlanmıştır (2,9,12,26). Bu serilerde bildirilen disk alanı enfeksiyonu insidansının çok düşük olması olasıdır, çünkü radyografi ve tomografinin duyarlılığı, özellikle ameliyattan sonraki ilk 6 hafta boyunca postoperatif spondilodiskitin saptanması açısından MRG'ye nazaran daha düşüktür (23). Çoğu çalışmada, takip muayeneleri ile ilgili herhangi bir süre bilgi verilmemiştir (7,17,18). Bizim çalışmamızda, tek doz antibiyotik profilaksisi ile postoperatif spondilodiskit insidansı %1,03 idi.

Bazı yazarlar perkütanöz disk biyopsisinin tanı koydurmada etkili olduğunu savunmaktadır (14,19,24,27). Disk mesafesinden alınan biyopsi ile doku kültürü yapılması spondilodiskite neden olan patojenin eradike edilmesinde çok değerlidir. Biyopsi tomografi altında veya floroskopi altında kolayca alınabilmekle beraber bildirilmiş komplikasyon oranları düşüktür, ancak yüksek oranda yanlış negatif oranı da mevcuttur (28-30). Çalışmamızda da spondilodiskit tanısı konarak yatırılmış tüm hastalara diskal biyopsileri yapılarak patojen tespit edilerek uygun antibiyotik tedavisine başlanmıştır.

Tablo 2. Spondilodiskit gelişmiş olan hastaların özeti

Hasta no	Cinsiyet	Yaş	Seviye	Patojen	Başvuru haftası
1	Kadın	65	L5-S1	<i>Staphylococcus aureus</i>	10
2	Erkek	40	L5-S1	<i>Staphylococcus epidermidis</i>	6
3	Kadın	39	L4-5, L5-S1	<i>Staphylococcus epidermidis</i>	6
4	Kadın	23	L5-S1	<i>Escherichia Coli</i>	4
5	Erkek	61	L5-S1	Üreme olmadı	4
6	Kadın	49	L5-S1	<i>Staphylococcus aureus</i>	10
7	Erkek	26	L4-5	<i>Escherichia Coli</i>	14
8	Kadın	41	L5-S1	<i>Escherichia Coli</i>	13
9	Kadın	38	L5-S1	<i>Staphylococcus aureus</i>	2
10	Erkek	58	L5-S1	Üreme olmadı	13
11	Kadın	44	L5-S1	<i>Staphylococcus epidermidis</i>	13
12	Kadın	65	L5-S1	<i>Staphylococcus epidermidis</i>	10

Postoperatif spondilodiskit disk mesafesinin deri florası kontaminasyonu sonucu gelişen bir enfeksiyondur. Sıklıkla *S. aureus* ve *S. epidermidis* neden olmaktadır (19,24,31). Fraser ve ark. (32), "aseptik" spondilodiskitin, aynı şekilde, disk alanının enfekte edebilecek patojenlerle kontamine olması ile başladığını ileri sürmüşlerdir. Bu durumlarda, bulaşıcı süreç genellikle kendini sınırlar ve şiddetli klinik semptomlara, pozitif kültürlerle, pozitif diskal biyopsilere, ESH ve CRP'nin yükselmesine yol açmaz (24,30). Literatüre göre, antibiyotik profilaksisi almayan hastalarda postoperatif spondilodiskit insidansı %3,0'e kadar çıkmaktadır (2-4,9,11,33). Makro-cerrahi yaklaşımlar için %0'dan %3,0'a kadar enfeksiyon oranları bildirilmiştir (2,3,9,16,21,34). Mikrocerrahi teknikleri uygulanan hastalarda enfeksiyon oranı %0 ile %2,5 arasında değişmiştir (5,6,16,35). Lomber cerrahilerde mikroskop kullanımının insidans üzerindeki etkisi de bir tartışma konusudur. Kho ve Steudel (35), mikroskopun kullanılmasından sonra enfeksiyon oranının %0'dan, %2,5'e yükseldiğini bildirirken, Dauch (16) enfeksiyon oranının %2,8'den %0,4'e düştüğünü gözlemlemiştir.

Lomber diskektomi, spinal enfeksiyonlar sonucu postoperatif spondilodiskit ve profilaktik intravenöz antibiyotik kullanımının etkileriyle ilgili sınırlı sayıda makale mevcuttur. Bazı serilerde gentamisin, birinci veya ikinci kuşak sefalosporinlerin kullanımı ile beraber postoperatif spondilodiskit oranını %0-0,5'lerde bildirilmiştir (3,10). Horwitz ve Curtin (36) sadece yara yeri enfeksiyonlarına odaklanmıştır ve antibiyotik kullanan hastalarda lomber disk cerrahisi sonrası enfeksiyon oranlarında anlamlı bir düşüş olduğunu bildirmişlerdir. Spinal enfeksiyon profilaksisi için cerrahi rehberlerde belirtilen enstrümantasyonlu veya enstrüman konmamış spinal cerrahi olgularında tek doz sefazolin sodyum antibiyotik kullanımı önerilmektedir (37). Ancak çoğu cerrah, postoperatif dönemde de hastalara antibiyotik kullandırtma eğilimi içerisinde. Postoperatif kullanılan antibiyotikler, kontamine olmuş disk mesafesindeki bakterilerin antibiyotik direncini artırabilmektedir. Akılcı olmayan antibiyotik kullanımı neticesinde antibiyotik direncinin yanı sıra maliyet, yan etki, ilaç-ilaç etkileşimi gibi istenmeyen sonuçlara neden olabilmektedir. Opere ettiğimiz hastalar içerisinde spondilodiskit insidansının %1'lerde olması literatürde bildirilen

değerler içerisinde. Bu yüzden de hastalara verilmiş olan tek doz profilaktik antibiyotik ile beraber intervertebral disk mesafesinin gentamisinli serum ile irrigasyonu, verilmiş olan antibiyotik spektrum ve süre açısından yetersiz olmasından kaynaklanmadığı düşünülmüştür. Çalışmamızda tek doz antibiyotik kullanımında antibiyotik direnci açısından metisiline rezistans, sadece 1 hastada gözlenmiştir. Akılcı antibiyotik kullanımı ve antibiyotik rezistansı, spondilodiskitin tedavisinin süresine etkilidir.

Disk mesafesinin antibiyotikli serumlarla yıkanması cerrahlar arasında oldukça sık uygulanır bir durumdur. Ancak bu konuyla ilgili, lomber diskektomi sonrası enfeksiyöz komplikasyonların insidansı üzerine az miktarda yayın mevcuttur (38). Diskektomi sonrasında temizlenmiş disk boşluğunun bacitracin ve/veya neomisin ile irrigo edildiği durumlarda, disk alanı enfeksiyonu insidansı %0,2 ila 1,2 olarak bildirilmiştir (13). Gentamisin, birinci veya ikinci kuşak sefalosporinlerin kullanıldığı durumlarda postoperatif spondilodiskit insidansı %0 ile %0,5 arasında bildirilmiştir (3,10,26). Çalışmamızda irrigasyon mayisinin içerisine gentamisin kullanılmıştır. Spondilodiskit için sorumlu olan organizmaların duyarlılıklarına baktığımızda 11 (%91,6) hastada gentamisin ve sefalosporin duyarlılığı gözlenmiştir. Gentamisin, gram-pozitif ve gram-negatif bakterileri kapsar, ancak disk alanı enfeksiyonunu önlemedeki etkinliğini açıklayabilir.

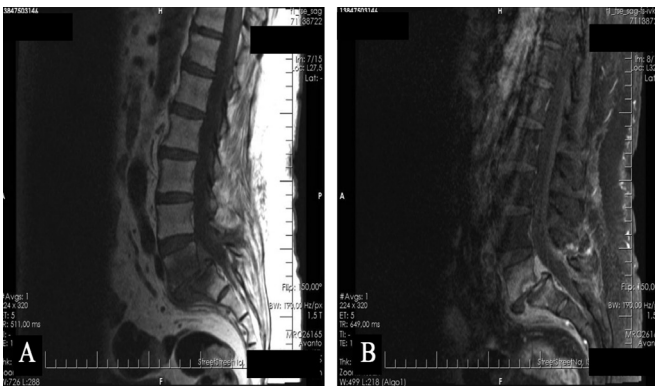
Gentamisinin topikal uygulamaları ile alakalı bir çalışmada ortopedik cerrahi sonrasında osteomyelit geçirmiş 72 hastaya, enfekte bölgeye gentamisin içeren kollajenöz bir sünger yerleştirilmiş ve drenaj sıvısındaki gentamisin düzeyleri ölçülmüştür (31). İlk 48 hastada drenaj sıvısında bakterisid gentamisin düzeyleri bulunmuş. Ameliyattan 72 saat sonra, ameliyat mahallinde yüksek antibiyotik seviyelerine ulaşmak olasıdır. Bu bulgulara dayanarak, çalışmamızda disk mesafesinin gentamisinli solüsyonla irrigo edilmesi ile disk alanı enfeksiyonunun %1 civarında olması, tek doz antibiyotik profilaksisinin postoperatif ilk günlerde bakterisidal gentamisin ve sefalosporin seviyelerine ulaşmasını ve postoperatif spondilodiskitin önlenmesinde etkili olmasını sağlayabilmektedir.

### Çalışmanın Kısıtlılıkları

Çalışmamızın limitasyonları da mevcuttur. Doğası gereği retrospektif, hasta dosya kayıtlarına dayanan bir çalışmadır. Çalışmamızda klinik olarak gelişmiş spondilodiskit tanısı konmuş hastalar incelenmiş, subklinik veya başka kliniklerde tedavi görmüş olan hastalar bilinmemektedir. Bunlarla beraber antibiyotik rezistansı açısından hasta popülasyonu yeterli olmamakla beraber, objektif sonuçlar prospektif çalışmalarla elde edilebilir.

### SONUÇ

Çoğu cerrahin antibiyotik profilaksisini postoperatif dönemde veya hastanın yattığı süre içerisinde devam ettirme eğilimi olmasına rağmen, çalışmamızda sadece anestezi induksiyonu esnasında yapılan tek doz profilaktik antibiyotik, spondilodiskit oranını tıbbi literatüre göre artırmadığını göstermektedir.



**Resim 1. A)** L5-S1 seviyesindeki diskitisin T1A sagittal manyetik rezonans'daki (MR) görüntüsü, **B)** L5-S1 seviyesindeki diskitisin kontrastlı T1A sagittal MR'deki görüntüsü



**Etik Komite Onayı:** Retrospektif çalışma.

**Hasta Onamı:** Hasta onamı alındı.

**Hakem Değerlendirmesi:** Editörler kurulu dışında olan kişiler tarafından değerlendirilmiştir.

**Yazarlık Katkıları:** Fikir -F.D., M.B.O., H.C., A.K.; Tasarım - F.D., M.B.O., H.C., A.K.; Denetleme - F.D., M.B.O., H.C., A.K.; Kaynaklar - A.K.; Malzemeler - A.K.; Veri Toplanması ve/veya İşlemesi - F.D., M.B.O., H.C., A.K.; Analiz ve/veya Yorum - F.D., M.B.O., H.C., A.K.; Literatür Taraması - M.B.O., A.K.; Yazıyı Yazan - F.D., M.B.O., H.C., A.K.; Eleştirel İnceleme - F.D., M.B.O., H.C., A.K.

**Çıkar Çatışması:** Yazarların beyan edecek çıkar çatışması yoktur.

**Finansal Destek:** Yazarlar bu çalışma için finansal destek almadıklarını beyan etmişlerdir.

**Ethics Committee Approval:** Retrospective study.

**Informed Consent:** It was obtained.

**Peer-review:** Externally peer-reviewed.

**Author Contributions:** Concept - F.D., M.B.O., H.C., A.K.; Design - F.D., M.B.O., H.C., A.K.; Supervision - F.D., M.B.O., H.C., A.K.; Resources - A.K.; Materials - A.K.; Data Collection and/or Processing - F.D., M.B.O., H.C., A.K.; Analysis and/or Interpretation - F.D., M.B.O., H.C., A.K.; Literature Search - M.B.O., A.K.; Writing - F.D., M.B.O., H.C., A.K.; Manuscript - S.D.; Critical Review - F.D., M.B.O., H.C., A.K.

**Conflict of Interest:** The authors have no conflict of interest to declare.

**Financial Disclosure:** The authors declared that this study has received no financial support.

## KAYNAKLAR

- Andrews DW, Lavyne MH. Retrospective analysis of microsurgical and standard lumbar discectomy. *Spine* 1990; 15: 329-35.
- Brussatis F. Osteomyelitis following surgery of the lumbar herniated disk. *Acta Neurochir* 1953; 3: 209-30.
- Davis RA. A long-term outcome analysis of 984 surgically treated herniated lumbar discs. *J Neurosurg* 1994; 80: 415-21.
- Ford LT, Key JA. Postoperative infection of intervertebral disc space. *South Med J* 1955; 48: 1295-303.
- Goald HJ. Microlumbar discectomy: follow-up of 477 patients. *J Microsurg* 1980; 2: 95-100.
- Kotilainen E, Valtonen S, Carlson CA. Microsurgical treatment of lumbar disc herniation: follow-up of 237 patients. *Acta neurochir (Wien)* 1993; 120: 143-9.
- Meinig G, Kretschmar K, Samii M, Wallenfang F, Hülse R, Schürmann K. Spondylodiscitis-Lumbar disc removal. *Advances in Neurosurgery* 2012; 4: 55-8.
- Nolla-Sole JM, Mateo-Soria L, Rozadilla-Sacanell A, Mora-Salvador J, Valverde-Garcia J, Roig-Escofet D. Role of technetium-99m diphosphonate and gallium-67 citrate bone scanning in the early diagnosis of infectious spondylodiscitis. A comparative study. *Ann Rheum Dis* 1992; 51: 665-7.
- Pilgaard S. Discitis (closed space infection) following removal of lumbar intervertebral disc. *J Bone Joint Surg Am* 1969; 51: 713-6.
- Piotrowski WP, Kromholz MA, Mühl B. Spondylodiscitis after lumbar disc surgery. *Neurosurg Rev* 1994; 17: 189-93.
- Puranen J, Makela J, Lähde S. Postoperative intervertebral discitis. *Acta Orthop Scand* 1984; 55: 461-5.
- Seifert V, Stolke D, Vogelsang H. Die postoperative discitis intervertebralis lumbalis. *Aktuelle Neurologie* 1983; 10: 161-6.
- Tronnier V, Schneider R, Kunz U, Albert F, Oldenkott P. Postoperative spondylodiscitis: results of a prospective study about the aetiology of spondylodiscitis after operation for lumbar disc herniation. *Acta Neurochir (Wien)* 1992; 117: 149-52.
- Thibodeau AA. Closed space infection following removal of lumbar intervertebral disc. *J Bone Joint Surg Am* 1968; 50: 400-10.
- Stolke D, Sollmann WP, Seifert V. Intra-and postoperative complications in lumbar disc surgery. *Spine* 1989; 14: 56-9.
- Dauch W. Infection of the intervertebral space following conventional and microsurgical operation on the herniated lumbar intervertebral disc a controlled clinical trial. *Acta Neurochir* 1986; 82: 43-9.
- Frank AM, Trappe AE. The role of magnetic resonance imaging (MRI) in the diagnosis of spondylodiscitis. *Neurosurgical Review* 1990; 13: 279-83.
- Stolke D, Seifert V, Kunz U. Die postoperative Discitis intervertebralis lumbalis. *Z Orthop* 1988; 126: 666-70.
- Rawlings CE, Wilkins RH, Gallis HA, Goldner JL, Francis R. Postoperative intervertebral disc space infection. *Neurosurgery* 1983; 13: 371-6.
- Dall BE, Rowe DE, Odette WG, Batts DH. Postoperative discitis. Diagnosis and management. *Clin Orthop Relat Res* 1987: 138-46.
- Fernand R, Lee CK. Postlaminectomy disc space infection. A review of the literature and a report of three cases. *Clin Orthop Relat Res* 1986: 215-8.
- Ebeling U, Reichenberg W, Reulen HJ. Results of microsurgical lumbar discectomy. *Acta Neurochirurgica* 1986; 81: 45-52.
- Schulitz KP, Assheuer J. Discitis after procedures on the intervertebral disc. *Spine* 1994; 19: 1172-7.
- Fouquet B, Goupille P, Jattiot F, Cotty P, Lapiere F, Valat JP, et al. Discitis after lumbar disc surgery. Features of "aseptic" and "septic" forms. *Spine* 1992; 17: 356-8.
- Meyer B, Schaller K, Rohde V, Hassler W. The C-reactive protein for detection of early infections after lumbar microdiscectomy. *Acta neurochir* 1995; 136: 145-50.
- Rohde V, Meyer B, Schaller C, Hassler WE. Spondylodiscitis after lumbar discectomy. Incidence and a proposal for prophylaxis. *Spine* 1998; 23: 615-20.
- Scherbel AL, Gardner WJ. Infections involving the intervertebral disks. Diagnosis and management. *JAMA* 1960; 174: 370-4.
- Armstrong P, Chalmers A, Green G, Irving J. Needle aspiration/biopsy of the spine in suspected disc space infection. *Br J of Radiol* 1978; 51: 333-7.
- Babu NV, Titus V, Chittaranjan S, Abraham G, Prem H, Korula RJ. Computed tomographically guided biopsy of the spine. *Spine* 1994; 19: 2436-42.
- Fraser R, Osti O, Vernon-Roberts B. Discitis after discography. *J Bone Joint Surg Br* 1987; 69: 26-35.
- Gruss P, Tannenbaum H, Ott-Tannenbaum B, Tasler J, Spohr A, Gergart G. Die Verlaufsformen der Spondylodiscitis nach Bandscheibenoperation-zur Genese, Therapie und Prophylaxe. *Neurochirurgia* 1992; 35: 79-84.
- Fraser R, Osti O, Vernon-Roberts B. Iatrogenic discitis: the role of intravenous antibiotics in prevention and treatment. An experimental study. *Spine* 1989; 14: 1025-32.
- Bongartz EB, Ulrich P, Fidler M, Bernucci C. Reoperation in the management of post-operative disc space infection. *Zentralbl Neurochir* 1994; 55: 120-4.
- Savitz MH. Minilaminotomy as an alternative to laminectomy or microdiscectomy: ten years' experience. *Mt Sinai J Med* 1991; 58: 165-7.
- Kho HC, Steudel W. Vergleich der mikrochirurgischen lumbalen Bandscheibenoperation mit der konventionellen Technik beim frei sequestrierten Bandscheibenvorfall - Eine retrospektive Studie anhand von 267 Fällen. *Neurochirurgia* 1986; 29: 181-5.
- Horwitz NH, Curtin JA. Prophylactic antibiotics and wound infections following laminectomy for lumbar disc herniation. *J Neurosurg* 1975; 43: 727-31.
- Bratzler DW, Dellinger EP, Olsen KM, Perl TM, Auwaerter PG, Bolon MK, et al. Clinical practice guidelines for antimicrobial prophylaxis in surgery. *Surg Infect* 2013; 14: 73-156.
- von Hasselbach C. Clinical aspects and pharmacokinetics of collagen-gentamicin as adjuvant local therapy of osseous infections. *Unfallchirurg* 1989; 92: 459-70.