



Mekanik Hemodinamik Destek

Dr. Yeşim BİÇER

Bursa Özel Acıbadem Hastanesi, Anesteziyoloji ve Reanimasyon Uzmanı, Bursa

ÖZET

Farmakolojik desteğin yetersiz kaldığı ve hipoperfüzyona yol açan kalp yetmezliği durumlarında çoğunlukla mekanik hemodinamik destek gereklidir. Mekanik desteğin zamanlaması önemlidir ve çoklu organ yetmezliği gelişmeden uygulanmalıdır. Yaygın olarak kullanılan mekanik hemodinamik destek, pacemaker, senkronize elektriksel kardiyoversiyon ve intraaortik balon pompasıdır (İBP). İBP'nin yetersiz kaldığı durumlarda bazı özel merkezlerde sol ventrikül asist device (LVAD) sistemleri başarıyla uygulanmaktadır. Bu tedavi şeklinin seçimi yapmak, kalp yetmezliğinin nedenine, altta yatan hastalığın geri dönüşü olup olmamasına bağlıdır. Çok sınırlı olguda da, kalp transplantasyonu bir tedavi seçeneği olarak değerlendirilebilir.

Anahtar kelimeler: Mekanik hemodinamik destek, intraaortik balon pompası, pacemaker, senkronize elektriksel kardiyoversiyon

SUMMARY

Mechanical hemodynamic support of the circulation is necessary when heart failure becomes refractory to medical support and is typically applied when organ dysfunction occurs as a result of hypoperfusion. However, in timing the intervention, it is important to apply mechanical support before multiple organ failure occurs. Commonly applied form of mechanical hemodynamic support include pacemaker, synchronized electrical cardioversion and intraaortic balloon pump. If these measures fail, mechanical support of the circulation with ventricular assist devices is possible in specialized centers with expertise in the implantation and management of these devices. The decision to pursue mechanical circulatory support in the critically ill patient is based on the cause of acute decompensation, the potential reversibility of the condition, and the possibility for other treatments to improve the underlying condition or, in highly selected cases, heart transplantation. Newer forms of ventricular assistance that require less surgery are becoming available and may allow use in a broader range of critically ill patients.

Keywords: Mechanical hemodynamic support, intraaortic balloon pump, pacemaker, synchronized electrical cardioversion

Kardiyojenik şokun en önemli nedeni iskemik kalp hastalığıdır. Kapak hastalıkları, özellikle akut mitral yetmezliğe de kardiyojenik şoka neden olabilir. Kardiomyopatiler (hipertrofik, dilate), viral miyokardit, enfektif endokardit, ağır pulmoner hipertansiyon, toksik ilaçlar diğer kardiyojenik şok nedenleri arasında sayılabilir.

Kardiyojenik şok temelde, pompa yetmezliğidir. Kalp debisi azaldığında, kalp hızında artış sistemik damar direncinde artış gibi kompensasyon mekanizmaları devreye girer. Ancak bu kompensasyon dönemi geçicidir ve kısa sürebilir. Kalp debisinin, atım hacmi ve kalp hızından oluştuğu akılda tutulmalıdır. Atım hacminin komponentlerini kavramak, tedavide her zaman yardımcı olacaktır. Atriyal fibrilasyon (AF), klinik pratikte en sık rastlanan aritmidir. Atriyal sistol kaybı, düzensiz ventriküller cevap ve artmış kalp hızı nedeniyle hemodinamiyi ciddi şekilde bozabilir. Bu sebeple, hasta sinüs ritmine en kısa zamanda tekrar döndürülmelidir.

Farmakolojik tedaviye cevap vermeyen kalp yetersizliği ya da kardiyojenik şok durumlarında, dolaşımın mekanik olarak desteklenmesi gerekir. Bu noktadaki hastalar çok yüksek ölüm oranlarına sahip olduklarından, mekanik hemodinamik destek ihtiyacı olan hastada agresif yaklaşımlar gerekir. Karar sürecinde akut durumun nedeni ve geri dönüşü olup olmaması, başka tedavi seçenekleri (revaskülarizasyon, kalp transplantasyonu) mutlaka gözden geçirilmelidir. (1-4).

Akut kalp yetersizliği ya da kardiyojenik şokun en yaygın nedeni akut miyokard infarktüsüdür (AMI) (4,5) Yaygın öndüvar enfarktüsü geçiren hastalarda kardiyojenik şok gelişirken, daha önceden sol ventrikül sistolik disfonksiyonu olan hastalarda çok daha küçük sahada gelişen AMI kardiyojenik şoka neden olabilir. AMI geçiren ve stabil durumda olan bir hastada infarkt sahası genişler ya da yeni bir infarkt gelişirse, kardiyojenik şok oluşabilir (6). Kalp kasının akut disfonksiyonu AMI'nün, akut mitral regürjitasyonu, ventrikül septum rüptürü, serbest duvar rüptürü gibi mekanik komplikasyonları sonucunda da

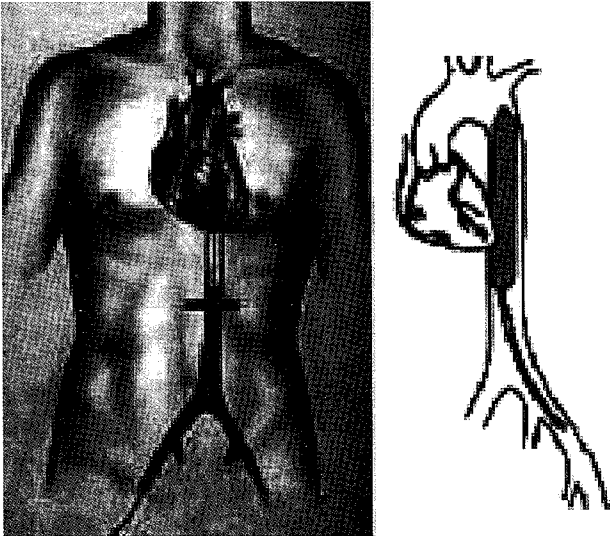


meydana gelebileceği gibi, akut miyokardite bağlı da olabilir. Açık kalp cerrahisini takiben, uzun kardiyopulmoner baypas zamanı ya da yetersiz miyokard koruması nedeniyle, kardiyak yetersizlik gelişebileceği gibi septik şokta da ciddi miyokard depresyonu gelişebilir. Diğer nedenler arasında, sol ventrikül çıkış yolunun daralmasına neden olan aort darlığı, hipertrofik kardiyomiopati, sol ventrikül doluşunu bozan mitral darlık, atriyal miksoma ve korda rüptürü nedeniyle gelişen akut mitral regürjitasyon sayılabilir.

Mekanik destek, yeterli kan basıncı ya da organ perfüzyonunun oluşturulmasında farmakolojik desteğin yetersiz olduğu durumlarda gereklidir. Kardiyojenik şokta özellikle, akciğer (akciğer ödemi), böbrek (oligüri ya da akut tübül nekroz), beyin ve karaciğer ciddi risk altındaki organlardır. Risk altındaki organların fonksiyonlarının izlenmesi, mekanik destek ihtiyacı hakkında bilgi vermesine karşın, bu organların herhangi birinde gelişen fonksiyon bozukluğu, mekanik desteğin başarı oranını düşürür (7-9). Başka bir deyişle, çoklu organ yetmezliği ve ölümü önleyebilmek için, girişim erken yapılmalıdır. Maksimum medikal destek verilmesine karşın, kan basıncının, organ perfüzyonunu karşılayamadığı, risk altındaki organlardan herhangi birinde gelişen yetersizlik durumunda (ör; oligüri), mekanik hemodinamik destek tercih edilmelidir (10,11).

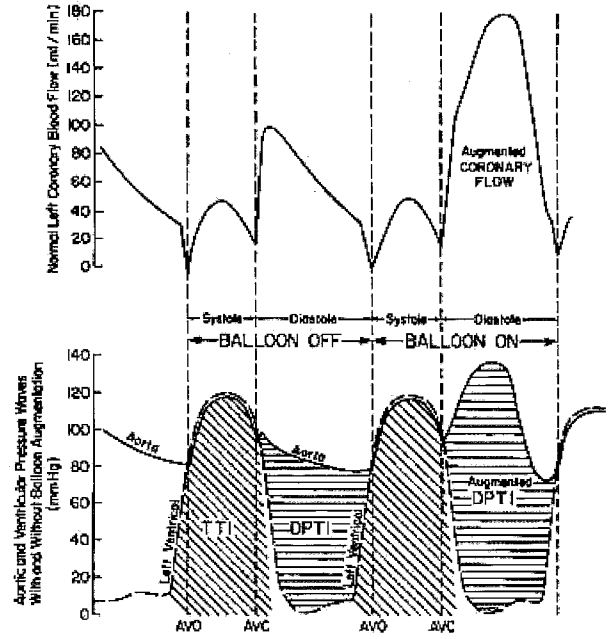
İntraaortik Balon Pompası (İBP)

İBP'nin dizaynı ve fonksiyonu son 30 yıldır çok az değişime uğramıştır (12). Genellikle femoral arterden perkütan ya da cerrahi yolla yerleştirilen, iki lümenli, kateter grubunda bir cihazdır. Lümenlerden birisi kateter yerleşiminde kılavuz ve aortik basıncı monitörize etmek için kullanılırken, diğeri 30 -50 ml hacminde bir balon kesesine bağlıdır. Femoral arterden yerleştirilen kateter, sol subclavian arter seviyesine kadar ilerletilir. Balonun proksimal ucu, renal perfüzyonu bozmamak için, renal arterin üzerinde olmalıdır (Şekil 1).



Şekil 1: İntraaortik balon pompasının uygun yerleşimi

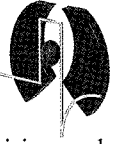
Balon, diyastol sırasında helyumla şişecek şekilde tasarlanmıştır. Aortik valvin kapanmasını takiben, dikrot çentiği marker olacak şekilde şişer, izovolemik kontraksiyon safhasında söner. Böylece İBP varlığında, sistolik, diyastolik, ortalama ve diyastolde balonun şişmesiyle oluşan pik basınç olmak üzere, dört basınç monitörize edilmiş olur. İBP diyastolik basıncı sistemik damar direncine bağlıdır. Yaşlı, aterosklerotik bir hastada, pik basınç yüksekken, genç hastalarda aortik kompliyansın yüksekliğinden dolayı basınç daha düşüktür. İBP'un fizyolojik etkisi, balonun, diyastolde şişerek koroner perfüzyonu artırması, sistolde sönerken, sol ventrikül ardyükünü azaltması temeline dayanır. Genellikle, kalp debisindeki artış 0,5 l / dk'yı geçmez (13-14). Ancak kalp debisinde orta düzeyde bir artış sağlanırken, net etki, miyokardiyal oksijen sunu- istem arasındaki dengenin iyileşmesidir (Şekil 2).



Şekil 2: Balonun diyastolde şişmesi ile koroner kan akımı artar, sistolde sönmeye oksijen tüketimini azaltır.

İBP, öncelikle, AMI ve kardiyak cerrahi sonrası gelişen medikal tedavinin yetersiz kaldığı, dolaşım yetmezliği durumlarında endikedir (12-15). Ancak, kardiyojenik şokun diğer nedenleri ve malign ventriküler aritmilerde de uygulanabilir (16). Aort yetmezliği (klinik olarak belirgin) ve aort diseksiyonunda kesin olarak kontrendikedir. Femoral, iliyak arteri ya da aortu tutan, ciddi periferik damar hastalıklarında, morbid obezite ve abdominal aort anevrizmasında, görece olarak kontrendikedir.

Komplikasyonlar: Klinik deneyimin artması ile birlikte, komplikasyonlarda belirgin azalma olmasına karşın, günümüzdeki hasta popülasyonunda hala ciddi risk taşımaktadır. Çünkü, çoğunlukla ileri yaşta olan hastalara, periferik arter hastalığı, diyabet ve hipertansiyon gibi hastalıklar eşlik etmektedir. Ayrıca, hasta popülasyonunda kadın hastaların oranı artmıştır. %2 ile % 47 arasında



değişen komplikasyonlar genellikle vasküler kaynaklıdır. En yaygın vasküler komplikasyon olan alt ekstremitte iskemisi olguların %14 -45'inde görülür. Bu yüzden İBP varlığında, alt ekstremitte, iskemi açısından sürekli değerlendirilmeli ve iskemi varlığında, balon kateter derhal çıkartılmalıdır. Alt ekstremitte iskemisi, genellikle embolektomi gerektiren klinik bir durumdur, ancak amputasyona giden olgularda bildirilmiştir (17). Aort diseksiyonu, aortoiliak yaralanma ya da perforasyon, yara yeri ve kateter enfeksiyonu, bakteriyemi daha nadir görülen komplikasyonlardır (18).

Pacemaker:

Geçici pacemaker uygulaması, acil ve elektif olarak iki ayrı kategoride değerlendirilebilir. Acil pacemaker uygulaması, çoğunlukla AMI ile beraberdir. Birçok öneri olmasına karşın, pacemaker uygulamaları için klinik deneyim, bilimsel çalışmaların önünde değerlendirilmekte ve bir görüş birliği sağlanamamaktadır (19). Bradikardik hastaların çoğunda, altta yatan sorunun saptanması ve konservatif tedavisi, en uygun stratejidir.

Acil geçici pacemaker :

Hemodinamiyi bozan bradikardi durumunda ya da asistoli varlığında acil pacemaker endikasyonu vardır. Hastaların büyük çoğunluğu, AMI grubundandır. Anteriyör AMI durumlarında, pacemaker genellikle gerekirken, inferiyör AMI da kalp bloğu geri dönüşümlüdür ve atropine yanıt verir.

Endikasyonları:

Akut miyokard infarktüsü: Asistoli

Semptomatik bradikardi (hipotansiyonla seyreden sinüzal bradikardi veya atropine yanıt vermeyen 2. Derece AV blok)

Yeni gelişmiş 1. derece blok

Akut MI ile ilişkisiz

Asistoli

Hemodinamiyi bozan ya da dinlenmede senkopa neden olan bradikardi.

Bradikardiye sekonder gelişen ventriküler taşiaritmi

Elektif geçici pacemaker:

Bradikardiyi derinleştirebilecek bazı prosedürlerde (genel anestezi), kardiyak cerrahi sonrası olası hemodinamik bozukluklara karşı ve taşiaritmilerin baskılanmasında uygulanabilir (20).

Transvenöz endokardiyal pacemaker

İnternal ya da eksternal juguler, subklavyan, brakial, femoral venden girişim yapılabilir. İnfeksiyon, hemoraji,

pnömotoraks gelişebilir. Sağ juguler internal girişen çok önerilendir. Daha az deneyimli kişilerce uygulanabilir. Başarı oranı yüksektir ve en az komplikasyon oranına sahiptir (21).

Komplikasyonlar:

Genellikle pacemaker kablosunun kalp içindeki mekanik etkisinden, elektrik aktivitesinden, enfeksiyon ya da tromboemboliden kaynaklanır. Yaklaşık % 20 hastada görülür (20,22).

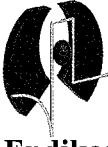
Özellikle subklavyan girişimde pnömotoraks, hemotoraks, subklavyan arter yaralanması görülebilir.

Mekanik sorunlar: AMI sonrası bazı hastalarda , sağ ventriküle yerleştirilen pacemaker, ektopik atımları tetikler(22). Çok küçük hamlelerle problem ortadan kalkacağı gibi, kablonun tamamen çıkartılıp tekrar takılması da gerekebilir. Ancak pacemaker bağımlı bir hastada bu işlem ciddi sorunlara neden olabilir. Yine pacemaker kablosunun sağ ventrikül delmesi de görülebilir. Pacemaker eşığının yükselmesi ve perikardiyal ağrı en önemli semptomdur (22). Kablonun ventrikül içine çekilmesi genellikle sorunu çözer. Nadiren de kardiyak tamponadla sonuçlanır.

Elektrik aktiviteyle ilgili sorunlar: Pacemaker başlangıç eşığı kaydedilmeli ve deneyimli biri tarafından günlük olarak kontrol edilmelidir. Başlangıç eşığı 10 miliamperin üzerindeyse pacemaker pozisyonu tekrar kontrol edilmelidir. Aniden pacemaker devre dışı kalırsa bağlantılar, batarya kontrol edilmelidir. Pacemaker atımları monitörde izleniyor ancak kalp atımı sağlamıyorsa, elektrik eşığı yükseltilmelidir (19).

Senkronize Elektriksel Kardiyoversiyon

Kardiyoversiyon, QRS kompleksindeki R ya da S dalgaları ile eşzamanlı olarak elektiksel enerji verilmesidir. Repolarizasyonun erken safhasındaki elektrik akımı, kolaylıkla ventriküler fibrilasyona yol açabileceğinden, senkronizasyon gereklidir. Elektrik akımı birçok kalp hücresinde anlık depolarizasyona neden olur. Bu durum sinüs nodunun pacemaker aktivitesine kaldığı yerden devam etmesine neden olur. Günümüzde iki tip defibrilatör kullanılmaktadır. Bifazik ve daha az elektrik akımı veren defibrilatörler uygulamada olmasına karşın, eksternal kardiyoversiyon ve defibrilasyon için, genellikle monofazik olanlar kullanılmaktadır. Bifazik olanlar daha çok, implanted cardioverter/defibrillators (ICDs), olarak kullanılmaktadır. Atrial fibrilasyonda enerji ihtiyacı, başlangıçta 100 – 200 J, takip eden şoklarda 360 J'dür. Bifazik şokta genellikle 75 J yeterlidir. Atriyal flutter yada paroksizmal atriyal taşikardi daha az enerji gerektirir. Başlangıç için 50, takip eden şoklarda 100 J yeterlidir. Ventriküler taşikardide, 50- 100 J ü takiben 200 J şok verilmelidir (23, 24,25).



Endikasyonlar:

Ventrikül hızının 150/ dk üzerinde olduğu durumlarda (geniş ya da dar QRS kompleksli reentran taşikardi), hasta stabil değilse (göğüs ağrısı, akciğer ödemi, baş dönmesi, hipotansiyon) acil senkronize elektiksel kardiyoversiyon endikasyonu vardır. Ayrıca, farmakolojik tedaviye yanıt vermeyen, stabil ventriküler taşikardi olgularında da uygulanabilir. Atriyal fibrilasyon, flutter ya da diğer supraventriküler taşikardilerde, hasta hemodinamik olarak stabil ise elektif kardiyoversiyon kullanılabilir (23,25, 26).

Kontrendikasyonlar:

Dijital toksisitesinde, sinüzal taşikardide ve multifokal atriyal taşikardilerde kontrendikedir.

Komplikasyonlar:

Hasta ya da sağlık çalışanları etkilenebilir. Elektrik şoku, hastaya temas eden kişilere zarar verebilir. Sedasyona bağlı olarak hastada hipoksi ve hipoventilasyon gelişebilir. Yüzeysel yanıklar görülebilir. Nadiren derin yanıklar oluşabilir. Disritmi, hipotansiyon ve akciğer ödemi gibi kardiyak komplikasyonlar görülebilir. Bradikardi, atriyoventriküler blok, asistol, ventriküler taşikardi, ventriküler fibrilasyon kardiyoversiyonu takiben gelişebilir. Akut koroner sendrom ya da AMİ sonrası uygulanan kardiyoversiyonda, pacemaker gerektirecek bradikardi ya da blok gelişebilir. Kardiyoversiyonu takiben gelişen VF iki tiptir. Birincisi; şokun hemen ardından oluşan ve defibrilasyona hemen yanıt verendir. Çoğunlukla uygun olmayan senkronizasyondan kaynaklanır. İkincisi; dijital toksisitesiyle ilişkilidir. Birkaç dakika içinde ortaya çıkar ve sinüs ritmine döndürmek zor olabilir (23).

KAYNAKLAR

1. Babaev A, Frederick PD, Pasta DJ, et al: (2005) Trends in management and outcomes of patients with acute myocardial infarction complicated by cardiogenic shock. *JAMA*; 294:448-454
2. Goldberg RJ, Gore JM, Thompson CA, et al: (2001) Recent magnitude of and temporal trends (1994-1997) in the incidence and hospital death rates of cardiogenic shock complicating acute myocardial infarction: The second national registry of myocardial infarction. *Am Heart J*; 141:65-72
3. Menon V, Slater JN, White HD, et al: (2000) Acute myocardial infarction complicated by systemic hypoperfusion without hypotension: Report of the SHOCK trial registry. *Am J Med*; 108:374-380
4. Hochman JS, Buller CE, Sleeper LA, et al: (2000) Cardiogenic shock complicating acute myocardial infarction: Etiologies, management and outcome. A report from the SHOCK Trial Registry. Should we emergently revascularize Occluded Coronaries for cardiogenic shock? *J Am Coll Cardiol*; 36:1063-1070
5. Hollenberg SM, Kavinsky CJ, Parrillo JE: (1999) Cardiogenic shock. *Ann Intern Med*; 131:47-59

6. Webb JG, Sleeper LA, Buller CE, et al: (2000) Implications of the timing of onset of cardiogenic shock after acute myocardial infarction: A report from the SHOCK Trial Registry. Should we emergently revascularize occluded coronaries for cardiogenic shock? *J Am Coll Cardiol* 2000; 36:1084-1090
7. Mielniczuk L, Mussivand T, Davies R, et al: (2004) Patient selection for left ventricular assist devices. *Artif Organs*; 28:152-157
8. Frazier OH, Rose EA, Oz MC, et al: (2001) Multicenter clinical evaluation of the HeartMate vented electric left ventricular assist system in patients awaiting heart transplantation. *J Thorac Cardiovasc Surg*; 122:1186-1195
9. Rao V, Oz MC, Flannery MA, et al: (2003) Revised screening scale to predict survival after insertion of a left ventricular assist device. *J Thorac Cardiovasc Surg*; 125:855-862
10. Gottlieb SS, Abraham W, Butler J, et al: (2002) The prognostic importance of different definitions of worsening renal function in congestive heart failure. *J Card Fail*; 8:136-141
11. Momen A, Bower D, Boehmer J, et al: (2004) Renal blood flow in heart failure patients during exercise. *Am J Physiol Heart Circ Physiol*; 287:H2834-H2839
12. Papaioannou TG, Stefanadis C: (2005) Basic principles of the intraaortic balloon pump and mechanisms affecting its performance. *ASAIO J*; 51:296-300
13. Taguchi I, Ogawa K, Oida A, et al: (2000) Comparison of hemodynamic effects of enhanced external counterpulsation and intra-aortic balloon pumping in patients with acute myocardial infarction. *Am J Cardiol*; 86:1139-1141
14. Dekker A, Reesink K, van der Veen E, et al: (2003) Efficacy of a new intraaortic propeller pump vs the intraaortic balloon pump: An animal study. *Chest*; 123:2089-2095
15. Torchiana DF, Hirsch G, Buckley MJ, et al: (1997) Intraaortic balloon pumping for cardiac support: Trends in practice and outcome, 1968 to 1995 *J Thorac Cardiovasc Surg*; 113:758-764
16. Cowell RP, Paul VE, Ilesley CD: (1993) The use of intra-aortic balloon counterpulsation in malignant ventricular arrhythmias. *Int J Cardiol*; 39:219-221
17. Ferguson JJ III, Cohen M, Freedman RJ Jr, et al: (2001) The current practice of intra-aortic balloon counterpulsation: Results from the Benchmark Registry. *J Am Coll Cardiol*; 38:1456-1462
18. Crystal E, Borer A, Gilad J, et al: (2000) Incidence and clinical significance of bacteremia and sepsis among cardiac patients treated with intra-aortic balloon counterpulsation pump. *Am J Cardiol*; 86:1281-1284
19. Fitzpatrick A, Sutton R. (1992) A guide to temporary pacing. *BMJ*; 304:365-369.
20. Mikell FL, Weir EK, Chesler E. (1981) Perioperative risk of heart block in patients with bifascicular block and prolonged PR interval. *Thorax*; 36:14-17
21. Parker J, Cleland JGF. (1993) Choice of route for insertion of temporary pacing wires: recommendations of the medical practice committee and council of the British Cardiac Society. *Br Heart J*; 70:294-296
22. Michael D Gammage. (2000) Temporary cardiac pacing. *Heart*; 83: 715 -720.
23. Sulke et al. (2007) Rhythm control and cardioversion *Heart*; 93: 29-34
24. Burdick W: (1998) Carotid Sinus Massage and Cardioversion. *Clinical Procedures in Emergency Medicine*; 3rd ed: 178-185.
25. Ewy GA: (1996) The optimal technique for electrical cardioversion of atrial fibrillation. *Clin Cardiol* Feb; 17(2): 79-84
26. Lüderitz B, Pfeiffer D, Tebbenjohanns J, Jung W: (1996) Nonpharmacologic strategies for treating atrial fibrillation. *Am J Cardiol* Jan 25; 77(3): 45A-52A