

Lomber Vertebra Kompresyon Kırığına Bağlı Lomber Spinal Stenoz Gelişimi

Development of Lumbar Spinal Stenosis Caused by Lumbar Vertebral Compression Fracture

Hidayet Sarı*, Ülkü Akarırmak*, Haluk Aksoy*

ÖZET

Spinal stenoz spinal kanalın kemik ve yumuşak dokuların bir kombinasyonu tarafından daraltılmasıdır. Tanı komputerize tomografi, miyelografi veya manyetik rezonans görüntüleme ile konulabilir(1). Bu olgu sunumunda var olan dejeneratif zeminde travmatik olmayan kırık sonucu gelişen spinal stenozlu bir olguyu tartışmayı ve osteoporozun nadir bir komplikasyonu olarak bildirmeyi amaçladık.

Anahtar kelimeler: Lomber spinal stenoz, osteoporotik kompresyon kırığı

SUMMARY

Spinal stenosis is a narrowing of the spinal canal by a combination of bone and soft tissues, which causes mechanical compression of spinal nerve roots. Diagnosis is made by computerized tomography, myelography, or magnetic resonance (MR) imaging. The aim of this case report was to present and discuss a patient with degenerative changes in whom spinal canal stenosis developed due to compression fracture and retropulsion of a fragment into the spinal canal following a simple fall.

Key words: Lumbar spinal stenosis, osteoporotic compression fracture

GİRİŞ

Spinal stenoz spinal kanalın sentral, lateral bölümlerin ve nöral foramenlerin kemik ve yumuşak dokuların bir kombinasyonu tarafından daraltılmasıdır. Bu daralmanın sonucunda spinal sinir kökleri ve onları besleyen vaso nervorumlar mekanik olarak basıya uğrar. Spinal sinir köklerinin damarlarının basısı istirahatte belirgin şikayet olmamasına karşın ayağa kalkıp yol yürüyünce ortaya çıkan bacak ağrısı, yani nörojenik klodikasyona neden olabilir. Lomber kanal aynı zamanda ayağa kalkma, yürüme ve bel hareketleri ile dinamik değişimlere uğrar. Yürüme, koşma uzanma gibi günlük yaşam aktiviteleri ve zorlamalar sırasında darlığa ait semptomların arttığı gözlenebilir (2). Tanı komputerize tomografi, miyelografi veya manyetik rezonans görüntüleme ile konulabilir (1). Lomber spinal kanal çaplarının sentralde 10 mm'nin altına, la-

teral' de 3 mm'nin altına inmesi mutlak stenoz olarak kabul edilir.

Spinal stenoz kabaca konjenital ve edinsel olarak gelişebilir. Edinsel stenoz sıklıkla dejenerere veya herniye disklerden, dejeneratif değişikliklerden ve travmalardan kaynaklanabilir. Edinsel stenoza neden olan metabolik değişiklikler ise Paget hastalığı ve fluorosistisdir (3). Ayrıca nadir olarak osteoporozla ilgili olarak kompresyon kırığının, spinal kanalı daraltabildiği tespit edilmiştir (6).

Osteoporozun bilindiği gibi en çok morbidite ve mortaliteye yol açan komplikasyonu kırıklardır. Vertebralarda osteoporozla ilgili gelişen deformiteler kama vertebra, bikonkav vertebra ve kompresyon kırığı olarak tanımlanır. Osteoporozla ilgili vertebral deformitelerin tanımı için değişik sınıflandırmalar kullanılmaktadır (4).

Osteoporotik kırıklar çoğunlukla düşme ile ilişkilidir, ancak fazla ayakta durma boyunu aşmayan

(*) İstanbul Üniversitesi Cerrahpaşa Tıp Fakültesi Fizik Tedavi ve Rehabilitasyon Anabilim Dalı, Osteoporoz Birimi

(**) İstanbul Üniversitesi Cerrahpaşa Tıp Fakültesi İç Hastalıkları Anabilim Dalı

yüksekliklerden düşme ve düşük enerjili travmalar sonucu oluşan kırıklar osteoporotik kırık olarak tanımlanmaktadır (5).Kırılan ve yayılan vertebra korpusu öne ve arkaya yer değiştirerek spinal kanalı mekanik olarak daraltabilir.

Bu olgu sunumunda var olan dejeneratif zeminde makro travmatik olmayan vertebra kırığı sonucu gelişen spinal stenozlu bir olguyu tartışmayı ve osteoporozun nadir bir komplikasyonu olarak bildirmeyi amaçladık.

OLGU

BE, 66 yaşında kadın, ev hanımı, şiddetli bel ve bacak ağrısı yakınması ile yürüme gücünü şikayeti ile başvurdu.Dört yıl önce ayakta dururken ayağının kayması ile düşme sonucu belinde şiddetli bir ağrı olup her iki bacağı tutmaz hale gelmiş.Hasta bir süre ayağa kalkıp yürüyememiş.1-2 aylık yatak istirahatinden sonra bel ağrısı geçmiştir.Ancak hasta ayağa kalkıp yol yürümeye başladığında 40-50 metreden sonra bacaklarda ağrı, yorgunluk nedeniyle oturup dinlenmek zorunda kalıyormuş.Yapılan tetkiklerde dördüncü lomber omurda çökme kırığı olduğu bildirilmiş (Resim1). Çelik balenli bel korsesi ve ilaç tedavisi ile rahatlamış.Mayıs 2004'de ağır poşet taşıma (yaklaşık 8 kg) sonucu yol yürümede zorluk ve bacaklarda kasılma şeklinde zaman zaman ortaya çıkan yakınmalarda şiddetlenme meydana gelmiş. Ağrılar yol yürümekle ve öksürmekle artıyormuş. Bacaklarda ve ayaklarda uyuşma oluyormuş. Şikayetleri gece azalıyor ve uykudan uyandırmıyormuş. Özgeçmişinde böbrek taşı, kalp ritm bozukluğu ve hipertansiyon bulunuyordu.

Soy geçmişinde ailede hipertansiyon ve kalp yetersizliği bildiriliyordu.

Fizik muayenede hastanın obez olduğu dikkat çekiyordu (Kilo:90 kg, Boy:160 cm, Vücut Kitle İndeksi=35.15). İncelemede lomber lordoz düzleşmişti.Torasik kifozda artış bulunuyordu. Presyonla L1-L2, L2-L3, L3-L4, L4-L5 ve L5-S1 interspinöz aralıkları ve sol nöral foramenler ağrıyordu. Bel bölgesi eklem hareket açıklığı ekstansiyon daha fazla olmak üzere tüm yönlerde ağrıyordu. Ekstansiyon tama yakın olmak üzere, fleksiyon ile diğer hareketleri orta derecede kısıtlıydı. Yatarak yapılan nörolojik muayenede motor ve duysal kusuru yoktu. Aşil refleksi sağda (4+), solda (2+) alınıyordu. Düz bacak kaldırma, Milgram ve Fabere testleri negatifti.

Tedavi olarak Calcitonin 100 IU amp 1x1 sc, Kalsiyum 500mg tablet 2x1 ve aktif D vitamini 0.25mcg kapsül 2x1 başlandı. On seans fizik tedavisi (IR, US ve TENS) uygulanarak bel ve sırt kasları için kuvvetlendirme egzersizleri önerildi.

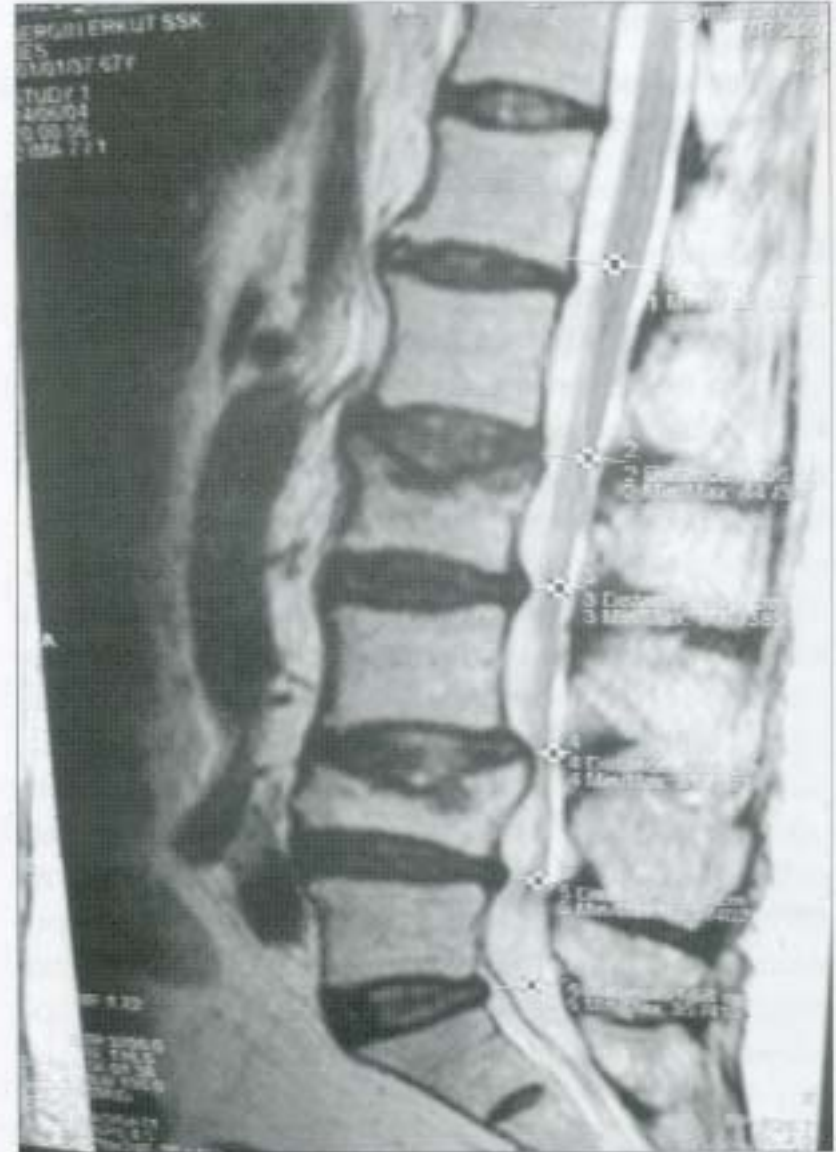Hastanın yakınmalarında %70 azalma bildirildi.Yürüme mesafesi 50 metreden 150 metreye çıktı. Lomber Spinal Kanal MR sonucu (08.07.2000): L4 vertebra korpusunda önde belirgin kompresyon.Korpus proksimal bölümünün dorsal deplasmanı ve faset hipertrofisi ile spinal stenoz. L2-3 diskinde taşma, L4-5 diskinde yaygın protrüzyon görülmektedir (Resim 2,3).

Lomber Spinal MR sonucu 14.06.2004: L2 ve L4 vertebra korpuslarında yükseklik kaybı ve bikonkav görünüm. L3-4 diskinde bulging. Spinal kanal ön-arka çapında ileri derece daralma ve dural kesede belirgin bası. Tüm aksiyel ve transvers kesitlerde tüm seviyelerde dejeneratif değişiklikler izlenmektedir (Resim 1,4,5,6).

Tüm vücut kemik sintigrafisi (15.07.2004): Lomber L2 ve L4 vertebra korpuslarında diffüz aktivite artışı kompresyon kırığına işaret etmektedir (Resim 7).

Dexa(Lunar)(09.08.2004) ile yapılan kemik yoğunluk ölçümünde kalçada femur boynu T skoru= (-1,5) SD, Z skoru=(-0,2) SD,BMD=0,788 g/cm² idi.

Lomber bölgede L4 T skoru=(+0,8) SD, Z skoru=(+2,2) SD, BMD= 1,248 g/cm² bulundu.L1-4 T skoru=(+0,1) SD, Z skoru=(+1,5) SD, BMD=1,143 g/cm² idi.



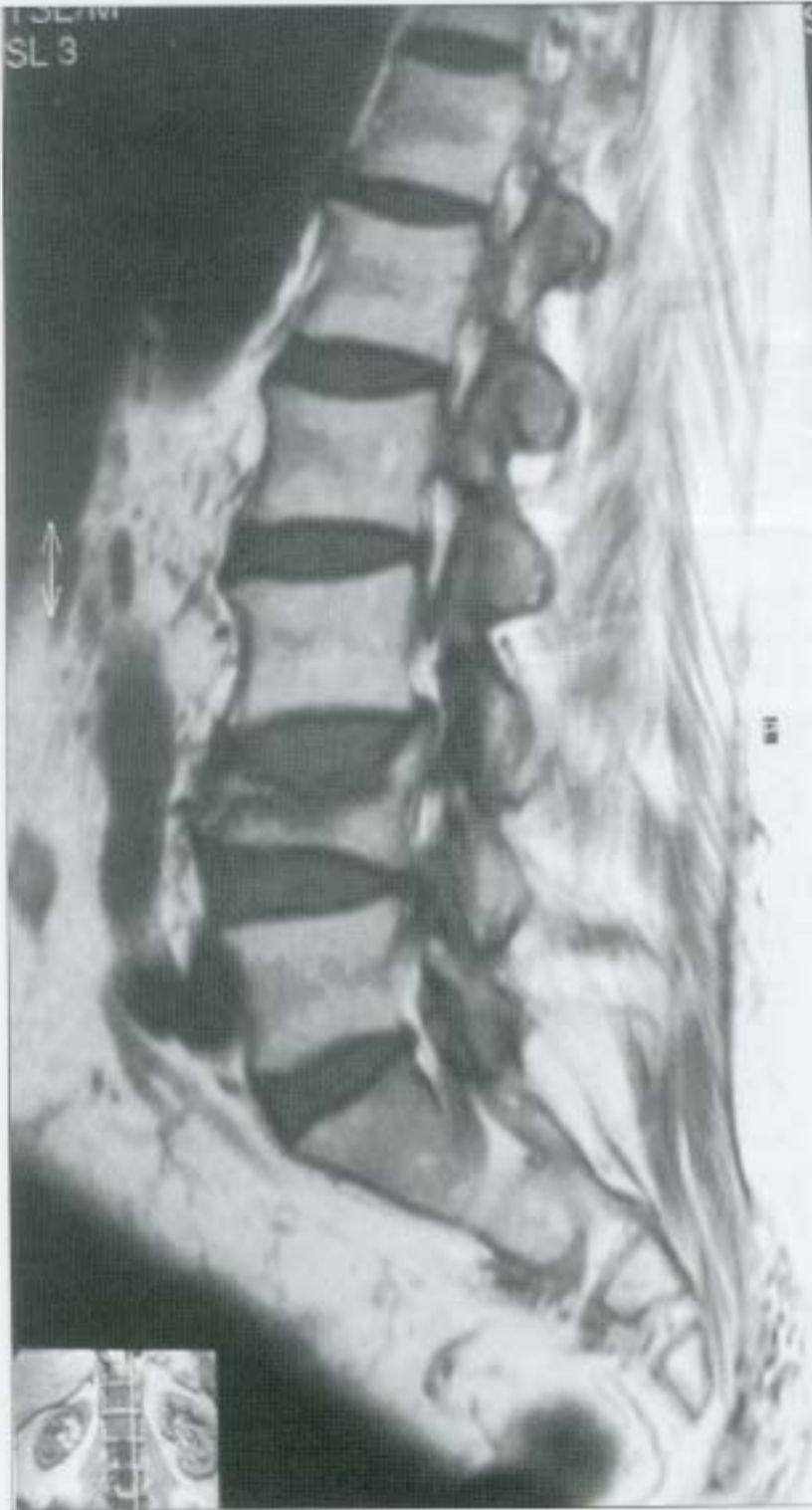
Resim 1: Lomber Spinal MR Görüntüleme 14.06.2004.L2 ve L4 vertebra korpus yükseklik.

Rutin laboratuvar tetkiklerinde: Tam kan sayımı, sedimentasyon hızı, glukoz, kreatinin, BUN, AST, ALT, kalsiyum ve elektrolitler normal sınırlar içindedir.

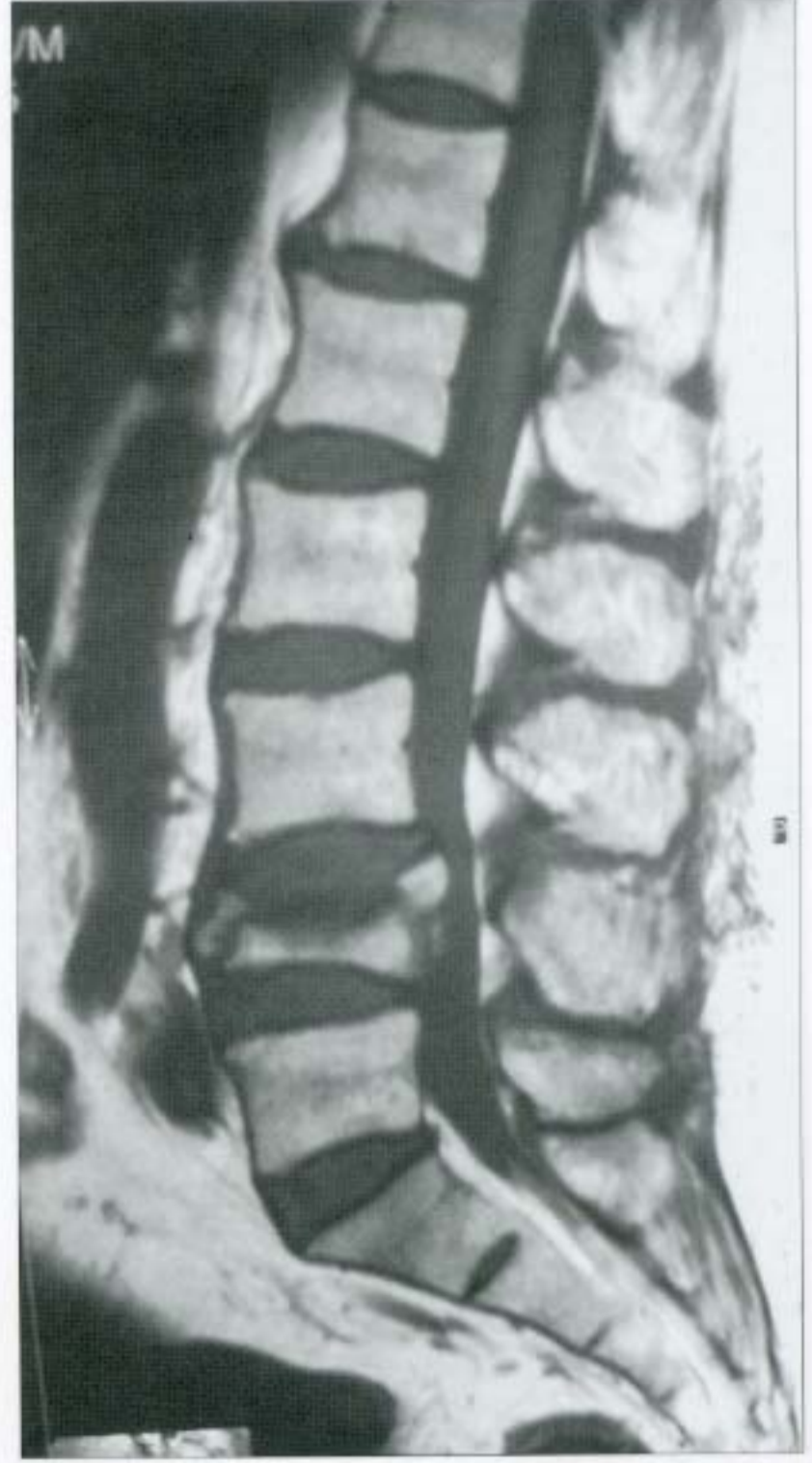
TARTIŞMA

Bu sunumda vertebral kompresyonu ve bunun sonucunda lomber spinal stenozu olan bir olguyu tartışmayı amaçladık. Literatürde osteoporotik kompresyon kırığı ve buna bağlı olarak gelişen nörojenik klodikasyon olan bir olgu sunumu saptadık (6). Bizim olgunun ise iki bacağında şiddetli, sadece yürümekle ortaya çıkan mekanik ağrısı olan bu 73 yaşındaki kadın hastanın ileri derecede yürüme güçlüğü bulunuyordu. Nörolojik defisit yoktu. Rad-

yografisinde L2'de kompresyon kırığı, komputeze tomografide spondiloza bağlı L2-3 ve L3-4'de disk dejenerasyonu mevcuttu. Hastanın daha önce L3-4 ile L4-5 seviyelerinde yapılan laminoforaminotomi ile stenozunun cerrahi tedavisi sağlanmıştı. Osteoporoz yönünden medikal tedavisi gerçekleştirilen hasta büyük ölçüde iyileşme bildirdi. Burada gelişen olay osteoporozla bağlı kompresyon kırıklarından kopan parçaların veya korpusun spinal kanala doğru yer değiştirilmesi ile spinal kanal daralmasıdır (7). Üç postmenopozal osteoporozlu kadında vertebra korpus kırığı nedeniyle kanala doğru taşma ve nörolojik semptomların ortaya çıkışı bildirilmiştir. Olguların hiçbirinde travma öyküsü yoktu. Omurga osteoporozunda bu komplikas-



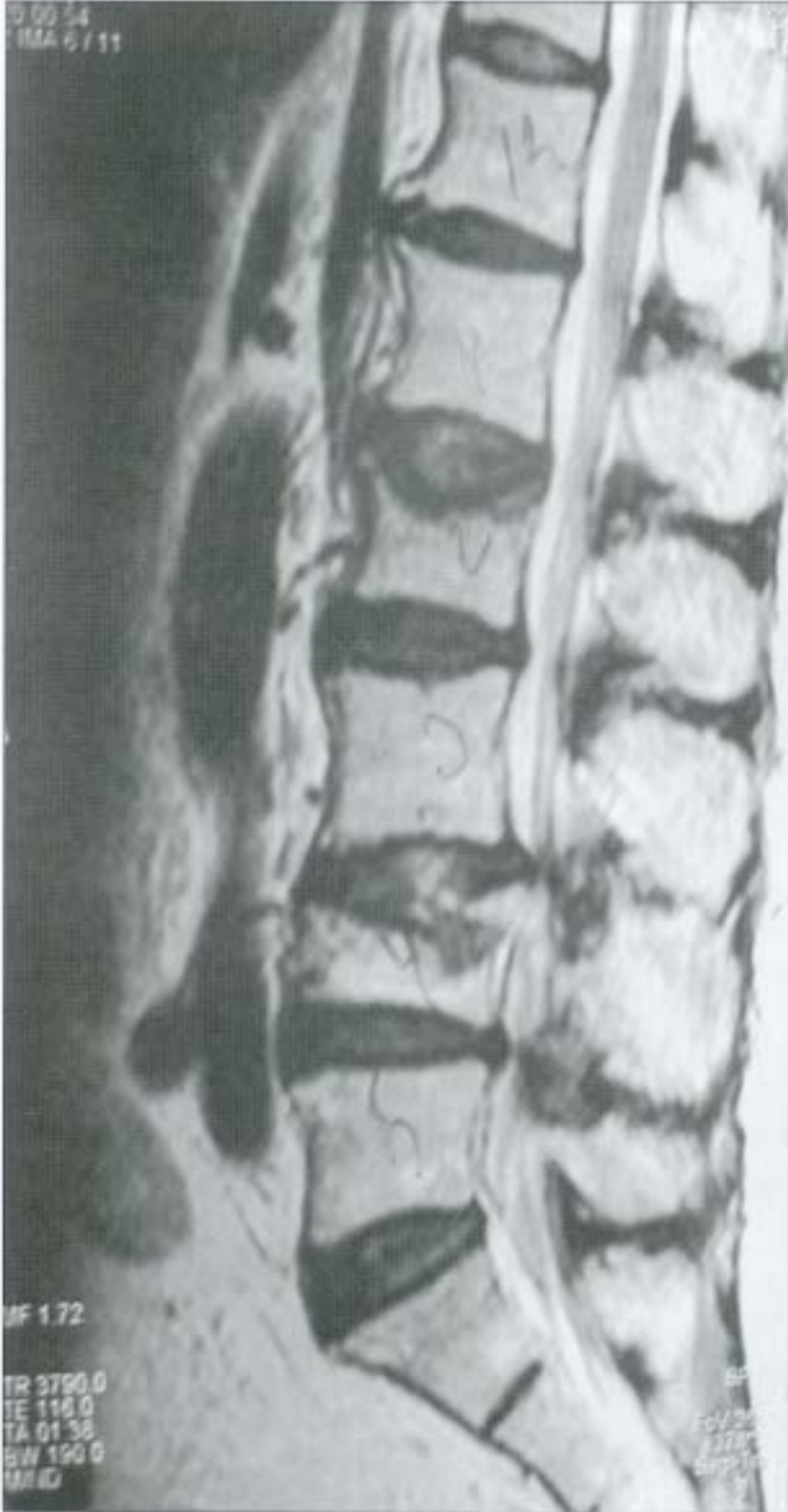Resim 2: Lomber Spinal MR Görüntüleme 08.07.2000.L4 vertebra kompresyon kırığı, spinal stenoz.



Resim 3: Lomber Spinal MR Görüntüleme 08.07.2000.L4 vertebra kompresyon kırığı ve spinal stenoz.

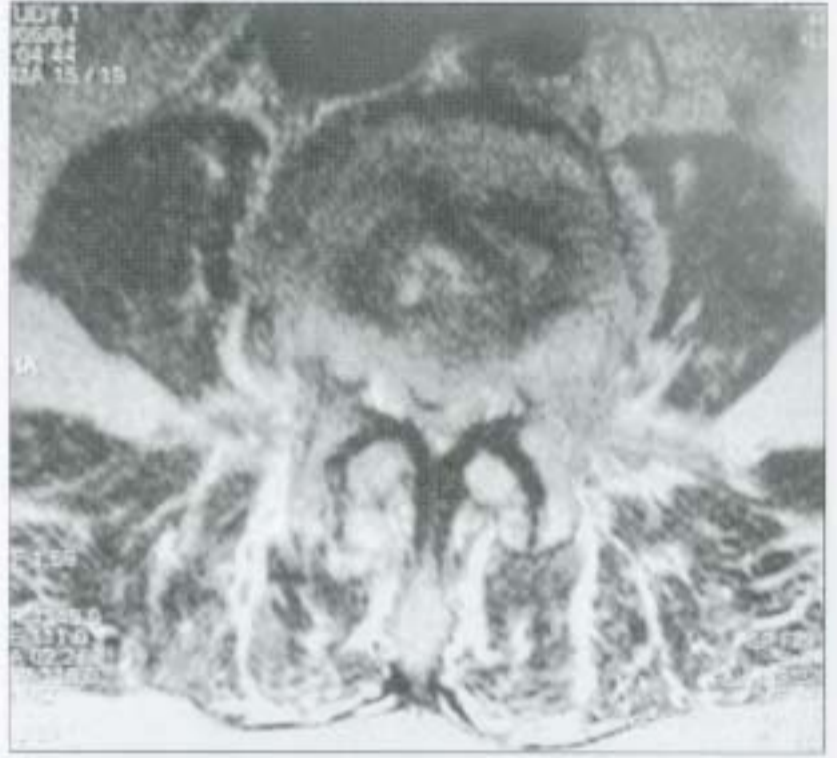yonun bilinmesi önemlidir (7). Ancak edinsel spinal stenozlu olgularda tedavi amacıyla yapılan laminektomi ve fasetektominin osteoporotik ve kompresyon kırığı bulunanlarda olumsuz sonuçlanabileceği de bildirilmiştir (8).

Bizim olgumuzda dejeneratif değişiklikler yoğun olarak bulunmaktaydı. 2000 yılında çekilen MR'da L4-5 diskinde yaygın protüzyona faset hipertrofisi eşlik etmektedir. Ancak en dikkat çekici görünüm lomber 4. omurgada geçirilen kompresyon kırığına bağlı olarak kopan kemik parçanın arkada kanala doğru yer değiştirmesidir. Omurganın yer kaplayan kısmı dejeneratif değişikliklerle birlikte lomber kanal stenozunun gelişiminde etkindir.

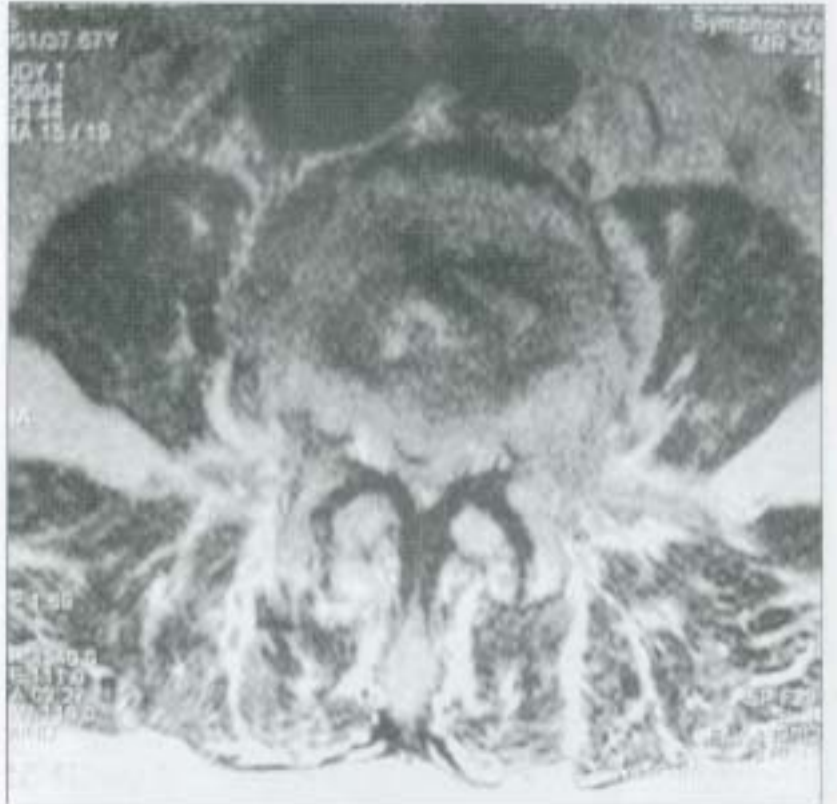

Resim 4: Lomber Spinal MR Görüntüleme 14.06.2004.L2 ve L4 vertebra korpus yükseklik kaybı L3-4 bulging.

Hastanın 2000 yılında çekilen MR'ında var olan dejeneratif değişiklikler en az yıllar öncesine dayanmaktadır. Ancak hastanın yakınmaları düşmeden sonra ortaya çıkmıştır. Stenozun belirgin hale gelmesi ve nörojenik klodikasyona neden olması kompresyon kırığından sonraki döneme rastlamaktadır. Daha önce kompanse olan rölatif stenoz, kırık sonrası semptomatik hale gelmiştir. Zaman zaman yakınmaların artması ise günlük aktivitelerin ve zorlanmaların darlığı artırması ile açıklanabilir. Osteoporoz tanısı Dünya Sağlık Örgütüne göre



Resim 5: Lomber Spinal MR Görüntüleme 16.06.2004.L3-4 seviyesinde spinal kanal ön-arka çapında daralma, dural kese basısı.



Resim 6: Resim 6: Lomber Spinal MR Görüntüleme 14.06.2004.L3-4 seviyesinde spinal stenoz ve dural kese basısı.

Dexa ile konulmaktadır (9). Bizim olgumuzda kompresyon olan bölgede osteoporoz mevcut değildi. Dejeneratif değişiklikler yoğun ise osteofit ve end plate sklerozuna bağlı olarak DEXA yüksek çıkmaktadır. Bu durumda lateral lomber DEXA incelemelerinde kemik mineral kaybının antero posterior lomber DEXA incelemelerinde saptanan değerlere göre daha fazla olabildiği gösterilmiştir (10). Dejeneratif değişikliklerin yoğun varlığında lateral DEXA çekimleri önerilmektedir. Bizim olgumuzda lateral DEXA ölçülemedi. Ancak 2004'de çekilen MR'da 2000'de görülen L4 kompresyonuna ek olarak L2'de de vertebra korpus yüksekliğinde azalma dikkati çekiyordu. Yeni bir travma olmasına rağmen yeni çökmenin eklenmesi klinik osteoporoz açısından önemlidir. Bilindiği gibi osteoporozda bir kompresyon kırığına takiben yeni bir kırık geçirme şansı takip eden 1 yıl içinde beş kat artmaktadır (11). Makro travma olmadan vertebra kompresyon kırığı gelişmesi de klinik olarak osteoporoz olarak kabul edilir.

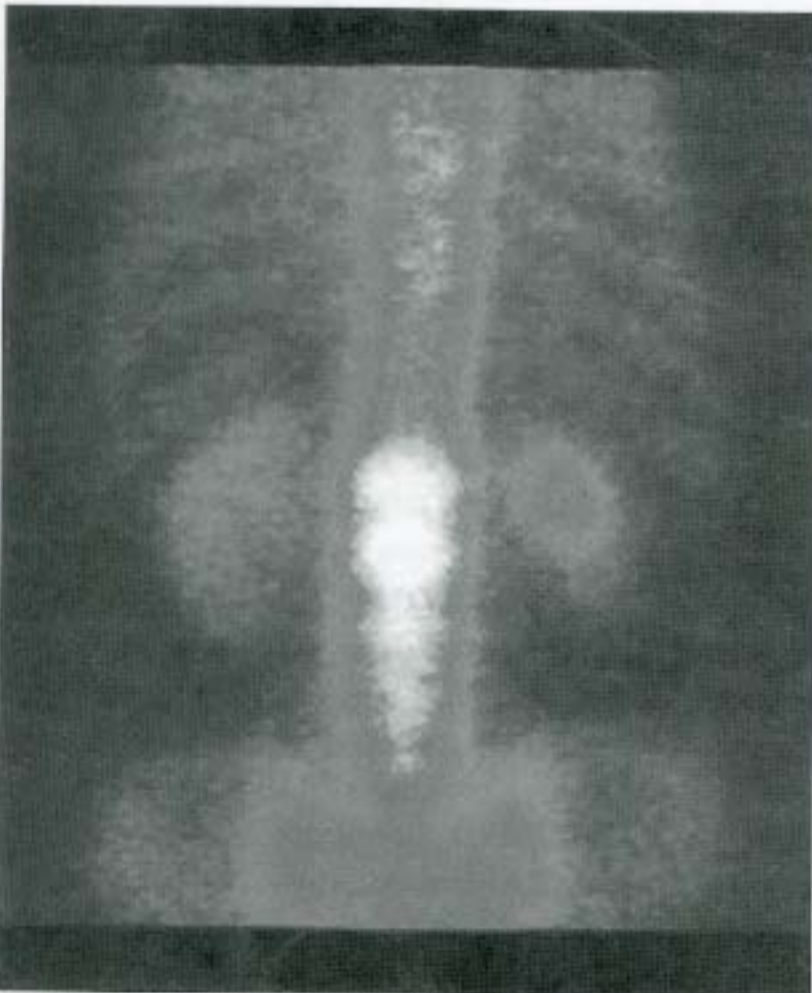
Kompresyon kırığının olduğu lomber 4.vertebra düzeyinde kemik mineral yoğunluğunun yüksekliği ise korpus yükseklik kaybına bağlı olarak cm^3 'ye düşen gram yoğunluğunun artışına bağlanabilir (10).

Sonuç olarak dejeneratif değişiklikler ve kompresyon varlığı kemik mineral yoğunluğunda relatif bir

artışa neden olabilir. Bu da hekimi osteoporoz yönünden yalancı negatif neticeye götürebilir. Bu nedenle dejeneratif eklem değişikliklerinin ve osteofit gelişiminin Dexa değerlerini bozarak osteoporozdan yalancı negatif sonuca sebep olduğu düşünülebilir. Bu gibi hastalarda kompresyon kırığı gelişimi ve kanal darlığı gelişmesi mümkündür. Bu tür hastalarda sadece osteoporozu değil, spinal stenozu da tedavi etmek tedavinin başarı şansını arttıracaktır. Kompresyon kırığına bağlı spinal stenoz gelişen hastalarda nasıl bir tedavi yolu izlenmelidir? sorusuna konservatif tedaviden cerrahi tedaviye kadar çeşitli tedavi seçenekleri belirtilmiştir (6). Sorumlu hekimin bu konuda hastanın genel durumu, nörojenik klodikasyon mesafesi, günlük yaşam aktivitelerinin kısıtlanma derecesi gibi değişkenleri göz önüne alarak konservatiften başlayarak cerrahiye kadar çeşitli tedavi seçeneklerini gözden geçirmesi gerekir.

KAYNAKLAR

1. Botwin KP, Gruber RD. Lumbar spinal stenosis: anatomy and pathogenesis. *Phys Med Rehabil Clin N Am* 2003;14:1-15.
2. Willen J, Barbor D, Arne G. Dynamic effect on the lumbar spinal canal Axially loaded CT- myelography and MRI in patient with sciatica and/or neurogenic claudication. *Spine* 1997; 22:2968-76.
3. Thomas SA. Spinal stenosis: history and physical examination. *Phys Med Rehabil Clin N Am* 2003;14:29-39.
4. Kuijk vC, Genant HK. Radiological aspects. Ch II. Osteoporosis. Riggs BL, Melton JL (Eds). 2nd ed. Philadelphia & Lippincott-Raven, 1995, pp 255-274.
5. Hayes WC, Myers ER. Biomechanics of fracture Ch 4. Osteoporosis. Riggs BL, Melton JL (Eds). 2nd ed. Philadelphia & Lippincott-Raven, 1995, pp 106-114.
6. Sils AK. Lumbar stenosis with osteoporotic compression fracture and neurogenic claudication. *J Spinal Disord* 1993;6(3):269-70.
7. Kaplan PA, Orton DF, Asleson RJ. Osteoporosis with vertebral compression fractures, retropulsed fragments, and neurologic compromise. *Radiology* 1987; 165(2):533-5.
8. Natelson SE. The injudicious laminectomy. *Spine* 1986;11(9):966-9.
9. Lu Y, Genant HK, Shepherd J, Zhao S. Classification of osteoporosis based on bone mineral densities. *J Bone Miner Res*, 2001;16(5):901-10.
10. Uebelhart D, Duboeuf F, Meunier PJ. Lateral dual-photon absorptiometry: a new technique to measure the bone mineral density at the lumbar spine. *J Bone Miner Res*, 1990;5(5):525-31.
11. Lindsay R, Silverman SL, Cooper C, Hamley OA, et al. Risk of a new vertebral fracture in the year following a fracture. *JAMA* 2001;285:320-323.



Resim 7: Tüm vücut kemik sintigrafisi 15.07.2004. L2 ve L4 vertebra korpuslarında diffüz aktivite artışı.