

Tiroid Nodüllerine Algoritmik Yaklaşım

Algorithmic Approach to Thyroid Nodules

Bayram Veyseller, Fadlullah Aksoy, Fatma Gülüm İvgin Bayraktar

S.B. Haseki Eğitim ve Araştırma Hastanesi 1. KBB Kliniği, İstanbul, Türkiye

Özet

Tiroid nodülleri sık bir problemdir. Palpasyonla erişkinlerde %4-8'inde bulunur. Nodüllerin giderek artan sayıda saptanmasının nedeni boyun ultrasonografisinin daha yaygın olarak kullanılması ile tesadüfen saptanmasıdır. Tiroid nodülünün araştırılmasında primer amaç malignite olasılığının ekarte edilmesidir. Malignite cerrahi gerektirir, fakat benign durumlarda sadece hastanın sıkı takip edilmesi yeterlidir. Tiroid nodülünü değerlendirmesi tam bir aile hikayesi ve evelden radrasyon hikayesi araştırması ile başlar. Boyun klinik muayenesinde tiroid bezine ve boyun lenf nodlarına odaklanılır. Ultrasonografi ve diğer tiroid bezi görüntüleme teknikleri tiroid nodüllerindeki değişimleri ve çevre yapılar ile ilişkilerini değerlendirmede kullanılabilirliği halde USG'nin maligniteyi gösteren spesifik bulguları yoktur. İnce iğne aspirasyon biyopsisi (İİAB) elzemdir ve cerrahi için hasta seçiminde altın standarttır. İİAB tiroid nodülleri hakkında oldukça yüksek doğrulukta sitolojik bilgiler sağlayarak hastaya yaklaşımda plan yapılmasına olanak sağlar. Cerrahi sitolojik olarak malign veya malignite şüphesi olan nodüllerde elzemdir. Kati tanı ve sonrasında tedavi cerrahi sonrası histopatolojik sonuçlar neticesinde tasarlanır. Bu derlemede tiroid nodüllerine algoritmik bir yaklaşımı sunduk. (Haseki Tıp Bülteni 2010; 48: 1-8)

Anahtar Kelimeler: İnce iğne aspirasyon biyopsisi, guatr, tiroid nodülleri, tiroid karsinomu, tiroid adenomu, algoritmik yaklaşım

Abstract

Thyroid nodule is a commonly seen problem. They are found in 4%-8% of adults by palpation. Increasing number of nodules are being recognized incidentally due to the wider use of neck imaging. The primary goal in investigating a thyroid nodule is to eliminate the possibility of malignancy. Malignancy requires surgical intervention, but in benign conditions, strict follow-up of the patient can be enough in some cases. Evaluation of the thyroid nodule begins with learning the exact family history and previous exposure to radiation. Clinical examination of the neck should focus on the thyroid gland and presence of any cervical lymphadenopathy. Ultrasonography and the other imaging techniques applied to the thyroid gland can be used to determine the changes in nodule size and its relations with the surrounding structures. There is no specific US finding that suggests malignancy. Fine-needle aspiration biopsy (FNAB) is crucial and gold standard in the selection of the patients for surgery. FNAB provides highly accurate cytological information about thyroid nodules and therefore, definitive management plan can be designed. Surgery is obligatory in cytologically malignant nodules or in the nodules suspicious for malignancy. The definitive diagnosis and consequent therapy are based on the histological results after surgery. In this review, we present an algorithmic approach to the evaluation of the thyroid nodule. (The Medical Bulletin of Haseki 2010; 48: 1-8)

Key Words: Fine-needle aspiration biopsy, goitre, thyroid nodule, thyroid carcinoma, thyroid adenoma, algorithmic approach

Giriş

Tiroid nodülü, tiroid bezinde tiroid parankimi tarafınca çevrelenmiş palpabl ve/veya ultrasonografik (USG) olarak saptanabilen lezyon olarak tanımlanır. Soliter tiroid nodülü normal boyut ve morfolojideki tiroid bezi içerisinde bulunurken, dominant tiroid nodülü, diffüz veya multinodüler guatr içerisinde yer almaktadır (1,2). Tiroid nodüllerinin çoğu asemptomatik seyir gösterir. Ancak tiroid nodülü ile karşılaşıldığında mutlaka malignite ekarte edilmelidir (2,3).

Palpasyon ile toplumun yaklaşık %4-8'inde tiroid nodülü saptanmaktadır (2,4). Palpasyon ile saptanabilmesi nodülün yerleşimine, hastanın boyun yapısına ve hekimin tecrübesine bağlıdır (5). Klinik olarak saptanan tiroid nodüllerinin sadece %5'i maligndir (3-5). Tiroid kanserleri 100.000'de 1-2 sıklıkta görülmektedir (1,2). Tüm malign tümörlerin %1'ini ve malignite nedeniyle ölümlerin ise %0.5'ini oluşturmaktadır (3-5). Tiroid malign tümörleri genelde agresif tümörler değildir.

Tiroid nodüllerinin değerlendirilmesinde primer araç USG'dir. Ultrasonografinin yaygın olarak kullanılmasıyla

Yazışma Adresi/Address for Correspondence: Dr. Bayram Veyseller
S.B. Haseki Eğitim ve Araştırma Hastanesi, 1. KBB Kliniği, İstanbul, Türkiye
Tel.: +90 529 44 00\1324 Faks: +90 212 589 62 29
E-posta: bayveyseller@hotmail.com

Geliş Tarihi/Received: 03.04.2009 **Kabul Tarihi/Accepted:** 03.06.2009

Haseki Tıp Bülteni,
Galenos Yayınevi tarafından basılmıştır. Her hakkı saklıdır.
The Medical Bulletin of Haseki Training and Research Hospital,
published by Galenos Publishing. All rights reserved.

tiroid nodüllerinin sıklığında artış görülmüştür ve bu oran randomize seçilmiş popülasyonlarda %20 ile %67 arasında bildirilmektedir (1). Klinik olarak tiroid nodülü tespit edilen hastalarda USG ile %20-48 oranında ek nodüller saptanmıştır (3). Otopsi çalışmalarında tiroid hastalığı hikayesi olmayanlarda %37-57 tiroid nodülleri varlığı bildirilmiştir (6).

Tiroid nodülleri kadınlarda, yaşlılarda ve iyot eksikliği olan bölgelerde ve çocuklukta baş boyun bölgesine radyoterapi görenlerde daha sık görülmektedir (6).

Tiroid nodüllerinde malignite olasılığını arttıran risk faktörleri; 30 yaş altı ve 60 yaş üstündekiler, erkek cinsiyet (2 kat daha yüksek), çocukluk çağına radyoterapi öyküsü, MEN IIb veya medüller tiroid kanseri aile hikayesi olmasıdır (7).

Tiroid karsinomu olguları çoğunlukla soliter veya dominant nodül olarak karşımıza çıkmaktadır. Tiroid nodüllerinin çoğu benignidir. İnce iğne aspirasyon biyopsisi (IIAB) yapılmadan cerrahi uygulanan hastalarda olguların %6.5'inde çıkarılan nodüllerin karsinom olduğu bildirilmiştir (8). Başka bir çalışmada ise nodülle başvuran hastaların %5'inde tiroid karsinomu bildirilmiştir (2). Diferansiye (papiller ve foliküler) tiroid karsinomları tüm tiroid malignitelerinin %90'ını oluşturur. 40 yaş altındaki genç papiller tiroid kanserli hastalarda mortalite cerrahi eksizyon sonrası %2'den daha az olup, bu hasta grubu en iyi prognoza sahiptir (9). Diferansiye tiroid kanserlerinin yaklaşık %15'i agresif seyir gösterip bölgesel ve uzak metastaz yapabilir. Tiroid kapsülüne invazyon uzun dönem takiplerde mortalite oranlarını etkilemektedir (9).

245 Graves hastasında yapılan prospektif bir çalışmada olguların %35'inde nodül oluşumu ve %3.3'ünde tiroid malign tümörü geliştiği bildirilmiştir (10).

Multinodüler guatr ile ilgili bazı çalışmalarda karsinom sıklığının soliter nodülü olanlardan yaklaşık %50 daha az olduğunu bildirmektedirler (11). Başka çalışmalarda ise multinodüler guatrın benign bir hastalık olarak düşünülmemesi gerektiğini ve multinodüler guatrda nodüllerin soliter nodüller gibi ayrıntılı araştırılıp değerlendirilmesi gerektiğini vurgulamaktadırlar (12,13).

Tiroid nodüllerinde ayırıcı tanı Tablo 1'de görülmektedir.

Fizik Muayene

Tiroid nodüllerinin değerlendirmesine aile hikayesi ve kapsamlı fizik muayene ile başlanır. Tiroid nodüllerinin sıklığı palpasyon ile yaklaşık %4-8 olarak bildirilmektedir (2,3). Klinik olarak malignite şüphesi yüksek olan hastalarda IIAB sonuçları ne olursa olsun cerrahi tedavi gereken durumlar vardır. Klinik olarak malignite düşündüren durumlar; palpe edilen nodülün boyutu (4 cm üzerinde ise daha yüksek şüpheli), nodül boyutunda giderek artma (özellikle tiroid supresyonu tedavisine rağmen), nodülün sert ve düzensiz olması, boyunda lenfadenopati varlığı, uzak metastazlar, ses kısıklığı (kord paralizi), disfaji, dispne, lokal ağrı ve Horner sendromudur (13,14). Nodül hacminde hızlı artış daha çok nodül içerisine kanamanın göstergesidir, böyle durumlarda cerrahi eksizyon önerilmemektedir (15).

Tablo 1. Tiroid nodüllerinde ayırıcı tanı

1- Tiroid neoplastik lezyonları

- **Benign**
 - o MNG dominat nodülü
 - o Adenom
- Kolloid
- Foliküler
- Fetal
- Embrional
- Hurthle hücreli
- Teratoma
- Lipom
- Hemangioma
- **Malign**
 - o Papiller karsinom
 - o Foliküler karsinom
 - o Hurthle hücreli karsinom
 - o Medüller karsinom
 - o Anaplastik karsinom
 - o Tiroid lenfoması
 - o Fibrosarkoma
 - o Histiositom
 - o Metastatik tümörler

2- Tiroid non-neoplastik lezyonları

- Kistler
 - o Tiroid
 - o Tiroglossal
- Tiroid lob agenesizi
- Fokal tiroditler
 - o Hashimoto
 - o De Quervain
 - o Akut
- Cerrahi sonrası kalıntı hiperplazisi
- Post RAI tedavi kalıntısı hiperplazisi
- Granülomatöz hastalıklar
 - o Tüberküloz
 - o Sarkoidoz
 - o Histiositoz X

3- Non tiroideal lezyonlar

- Paratiroid kist ve adenomları
- İnflamatuvar veya neoplastik lenfnodları
- Anevrizma
- Laringosel
- Bronkosel

Laboratuvar İncelemeleri

Malign veya benign tiroid nodüllü hastaların çoğu ötiroidler. Buna rağmen TSH seviyesi ölçümü nodülle başvuran hastaların tümünde tavsiye edilmektedir (1).

TSH seviyesi düşük olgularda nodülün sıcak olup olmadığını saptamak için tiroid sintigrafisi yapılmalıdır. Fonksiyon gösteren nodüller nadiren maligndir. Bazı yazarlar fonksiyone nodülle karşılaşıldığında sitolojik incelemenin gereksiz olduğunu ileri sürmektedirler. Eğer subklinik veya belirgin hipertiroidizm varsa buna yönelik araştırmalar yapılmalıdır (1).

Serum TSH seviyeleri yüksek veya normal olgularda ise tanısız tiroid USG yapılmalıdır (1). TSH seviyeleri yüksek olsa bile İİAB tavsiye edilmektedir. Çünkü Hashimoto tiroiditinde, nodüllerde malignite riski diğer nodüler hastalıklardakine benzer orandadır. Eğer TSH seviyeleri yüksekse antitiroid antikörler Hashimoto tiroiditini saptamak için incelenmelidir (16).

Rutin kalsitonin ölçümlerinin nodüler tiroid hastalıklarının tanısında ve medüller tiroid karsinomunun preoperatif tanısında yeri halen tartışmalıdır (15).

Tiroid nodüllerinin ilk değerlendirmelerinde rutin serum tiroglobulin seviyesi ölçümleri tavsiye edilmemektedir. Serum tiroglobulin seviyeleri birçok tiroid hastalığında artmaktadır ve tiroid malignitelerinde sensitivitesi düşük olan nonspesifik bir testtir.

Tiroid Görüntülemeleri

Ultrasonografi (USG)

Günümüzde USG, 2 mm'den daha küçük yapıların ayırtılmasına olanak sağlamaktadır. Doppler USG kistik ve damarsal yapıların ayırdedilmesinde faydalıdır (17). USG'nin avantajları: düşük maliyetli olması, hızla sonuç alınabilmesi, USG altında biyopsi alınmasına imkân sağlaması, kolay değerlendirilmesi ve radyasyon içermemesidir.

USG tiroid nodüllerinin saptanmasında sintigrafi ve fizik muayeneye göre daha duyarlı bir tekniktir (5). USG tiroid bezine ait yapısal bilgiler verir, sintigrafide ise fonksiyonları hakkında bilgi edinilebilir (5,18). Fizik muayenede soliter nodül görülen hastalarda USG ile yaklaşık %50'sinde multipl nodüller olduğu görülmüştür (19). BT ise substernal uzanım varlığında tercih edilebilecek bir yöntemdir. Hem BT'nin hem de USG'nin benign nodülleri malign olanlardan ayırtmayı sağlayamaması en önemli eksiklikleridir (20).

USG tiroidin boyutlarını, nodül hacmini, eko yapısını (difüz, uninodüler veya multinodüler), ekojenitesini (izo-hiper-hipoekoik yapılar) ve komşu boyun yapılarının değerlendirilmesini sağlar. Solid tiroid nodülü çevre tiroid dokusu ile karşılaştırıldığında izo-hiper veya hipoekoik olabilir. Nodül içerisine kanama USG paternini değiştirebilir. Nodül içerisinde bir pıhtı hiperekoik olabilir, nodülün bir parçasında pıhtının

likefikasyonu sonrası kistik görünüm oluşabilir ve USG ile mikst nodül olarak görülür. Gerçek tiroid kistleri ile tiroid nodülü içindeki kistik dejenerasyonu, USG ile ayırtmak güçtür. Kistik nodüllerde malignite olasılığı değişiklik gösterir (%0.5-3) (21). Karsinomlu kistik nodüllerin büyük kısmı 2-4 cm arasındadır. Karsinom, tümör nekrozunda kistik kavite içerisinde bulunur (21). Bu nedenle kistik tiroid nodülleri malignite olasılığı ekarte edilene kadar araştırılmalıdır. İİAB ile aspirasyon sonrası gözden kaybolan tiroid nodülleri genellikle benignidir (21).

2 cm'den büyük kistik nodüller, hemorajik nodüller ve İİAB sonrasında tekrar ortaya çıkan nodüller malignite yönünden daha fazla risk taşır (21). İİAB sonrasında tekrarlanan nodüllerde İİAB tekrar yapılmalı veya tiroidektomi önerilmelidir (21).

Yapılan çalışmalarda malignite tanısının USG ile konulamayacağı, USG parametrelerinin klinik kararı vermede faydalı olabileceği bildirilmiştir (13,21,22). Bu parametreler şöyle özetlenebilir.

1) Ekojenite: Malignitelerin çoğu hipoeikoiktir, ancak benign nodüllerde de hipoeikoik olabilir. Malignite oranı hiper veya iso ekoik nodüllerde oldukça düşüktür (22). Ekojenite USG ile tanı koymada oldukça faydalıdır. Hiperekoik lezyonlarda malignite olasılığı aşırı derecede düşüktür. Bir çalışmada malignitelerin %62'sinde nodüllerin hipoeikoik olduğu bildirilmiştir (22). USG altında İİAB yapılan 132 olgulu vaka serisinde malignite saptanan 14 olgunun hiçbirinin hiperekoik olmadığı bildirilmiştir (18).

2) Periferik Halo: Nodül ve çevre tiroid dokusu arasında kalan hipoeikoik alandır. Bu bölge kapsül, baskıya uğramış atrofik tiroid dokusu, lokal inflamasyon veya ödem nedeniyle olabilir. Parçalanma, düzensizlik veya hiç olmadığı zaman malignite şüphesi olarak yorumlanır (18).

3) Kalsifikasyonlar: Amorfik, globüler, nodüler veya lineer olabilir ve karsinom veya adenomlarda oluşabilir. Psammoma kalsifikasyonları papiller tiroid kanserinde patognomonik bir bulgudur ve medüller tiroid karsinomlarında da azda olsa görülebilir (23). İntrensik mikrokalsifikasyonların, tiroid nodüllerinde malignite şüphesini arttırdığı düşünülmektedir (23).

4) Servikal Lenf Nodu Metastazları: Tiroid malign tümör metastazı olan lenf nodları yuvarlak, şişmiş ve hiler eko kaybı göstermektedir (22,23).

5) Vasküler Akım ve Hızı: Renkli doppler USG ile intranodüler kan akımı malign nodüllerde daha sık saptanır, ancak malignite için spesifik akımı gösteren çalışma yoktur (22).

Sintigrafi

Sintigrafi I^{131} (Iyot) veya Tc^{99} (Teknesyum) kullanılarak yapılır. Normal tiroid folikül hücreleri her iki izotopu da absorbe eder, fakat sadece radyoaktif iyot tiroid folikül lümeninde organifiye edilerek depolanır (24). Ancak Tc^{99} tiroid sintigrafisi için daha çok tercih edilen bir mad-

dedir, çünkü Tc⁹⁹ daha ucuz, kolay elde edilebilir, tiroidi daha az radyasyona uğratan, 20-30 dakikada (I¹³¹ için 24 saat gerekir) iyi kalitede görüntü elde edilebilir ve de TSH supresyonu için T3 uygulanması gerektirmeyen bir maddedir (24). Sintigrafi TSH supresyonlu hastalarda yapılması tavsiye edilmektedir (1,18).

Radyoaktivite tutulumuna göre nodüller; sıcak (fonksiyone), ılık (izofonksiyone), soğuk (non fonksiyone) olarak tanımlanır (1). Sıcak nodüller palpabl nodülerin %5-10'unu oluşturur, fakat tiroid malignitesi sıcak nodüllerde nadirdir (1,24). Benign ve malign tümörlerin çoğu soğuk nodül olarak görülür (24).

Pozitron Emisyon Tomografisi (PET)

Baş boyun malignitelerinde PET görüntüleme 18-fluorodeoksiglukoz (18-FDG) kullanılır (25). Özellikle metastaz şüphesi olan hastalarda faydalanılır. Ancak maliyeti halen tartışmalıdır. Baş boyun bölgesinde primeri bilinmeyen boyun nodal metastazı olan hastalarda primer araştırılmasında ve rekürren hastalığın araştırılmasında değerli bilgiler vermektedir. Tiroidektomi sonrasında FDG-PET rekürren hastalıkta veya metastatik tiroid karsinomunun klinik veya serolojik kanıtı olan fakat tüm vücut sintigrafisi negatif olan metastatik tiroid karsinomlu hastalarda faydalıdır. PET ile böyle hastalarda %90'ın üzerinde metastatik hastalık bölgesi saptanır (25).

Bazen başka nedenlerle yapılan tüm vücut PET çalışmalarında FDG'nin tiroid bezinde yoğun tutulması gözlenir (PET insidentalomalari). PET tiroid insidentalomalari'nin sıklığı

%1.2-2.2'dir (26). Diffüz FDG tutulum tiroiditi gösterir, yüksek lokal tutulumda %15-30 oranında tiroid malignitesi riski taşır, fokal tutulumlu PET insidentalomalari'nde İİAB ile değerlendirilmeli veya cerrahi yapılmalıdır (26).

Sitopatoloji

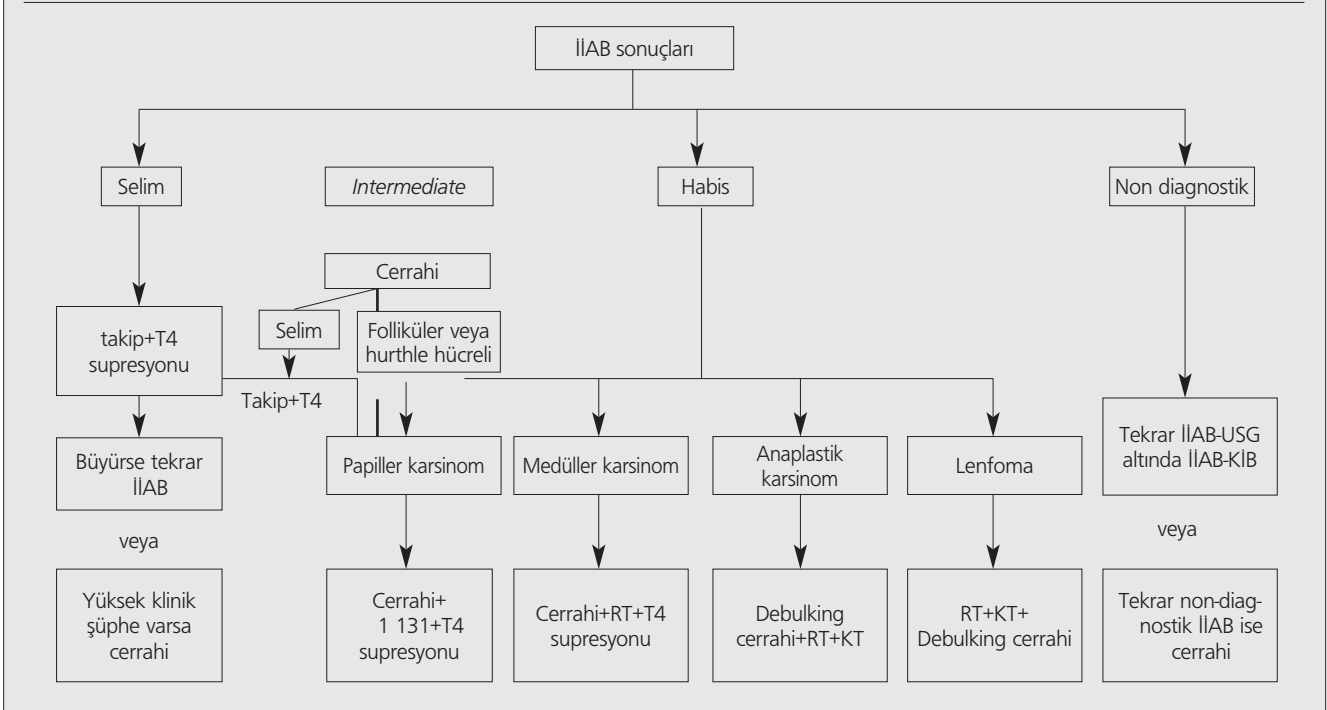
Ince İğne Aspirasyon Biyopsisi (İİAB)

Bir cm üzerindeki her soliter veya dominant tiroid nodülü hiperfonksiyonel değilse sitolojik inceleme gerektirir. Mikronodüllerde (1 cm'den küçük) malignite riski düşüktür. USG'de şüpheli bulgular (solid, hipoekoik, mikrokalsifikasyon) ve ailede tiroid kanseri hikayesi varsa sitolojik inceleme gerekir (13).

İİAB invaziv, ancak basit, güvenilir olması nedeniyle tiroid nodüllerinin değerlendirilmesinde altın standart olarak kullanılan bir yöntemdir (1,13,27). İşlem nodülün farklı bölgelerinden yeterli materyal elde edilene kadar 4-6 defa uygulanmalıdır. Başarılı sonuçlar için iyi aspirasyon ve tecrübeli sitopatolog gerektirmektedir (27,28). Tecrübeli ellerde tiroid nodüllerinde %90-97 yeterli biyopsi materyali elde edildiği bildirilmektedir (28,29). Kistik veya mikst nodüllerde tanınan değerli yüksek biyopsi materyali elde etme olasılığı daha düşüktür (1,2,28).

İİAB'nin son yıllarda USG eşliğinde yapılmasının sıklığı artmıştır. USG altında İİAB uygulamasının tanınan değerinin daha yüksek olduğu bildirilmektedir (30). Faydaları; iğnenin direkt istenilen bölgeye gönderilmesi, major damar sahalarından uzak durulması, santral nekroz alanlarından uzak bölgelerden alınmasını sağlamasıdır (30).

Tablo 2. İİAB bulgularına göre tiroid nodüllerine yaklaşım



USG altında İİAB kullanılması gerektiren durumlar;

- 1) 1 cm'den daha büyük palpe edilemeyen nodüller
- 2) Palpabl ancak 1.5 cm'den daha büyük nodüller
- 3) Derinde yer alan nodüller (plevrayı delmekten kaçınmak için)
- 4) Büyük damarlara oldukça yakın nodüllerde
- 5) Kistik veya mikst nodüller, özellikle öncesinde körlemesine İİAB'inde tanı konmaması
- 6) İİAB sonrasında tanı konmamış nodüller
- 7) Beraberinde nonpalpabl lenf nodülleri bulunmasıdır (1,2,29,30)

İİAB güvenilir bir işlemdir. İİAB sonrasında ciddi komplikasyonlar nadirdir. Hematom en sık bildirilen diğer komplikasyondur (30).

İİAB yapılan sahada iğnenin ekimine bağlı tiroid malignitesinin lokal metastazı nadirdir (31). İİAB sonrasında tiroid foliküler adenomlarında kapsül yırtılması yolu ile tümörün parankime yayılımı ve vasküler proliferasyon bildirilmiştir (31). İİAB nekrotik sahalardan yapıldığında yalancı negatif sonuçlar alınabilir ve histolojik olarak tanı koymayı güçleştirir (30,31). Pnomotoraks, tirotoksikozis, inflamatuvar reaksiyonlar İİAB sonrasında bildirilen komplikasyonlardır (31).

İİAB ile alınan örneklerin sitolojik muayenesi ile sonuçların değerlendirilmesi geleneksel olarak 4 kategoride yapılmaktadır (1,2).

1- Benign (%70): makrofoliküler veya kolloid adenomları içeren benign hücreler multinodüler guatlarda dominant nodül ve Hashimoto'nun tiroiditi

2- Şüpheli (%10): foliküler veya Hurtle hücreli neoplaziler (mikrofoliküler veya sellüler adenomlar)

3- Malign (%4): primer veya metastatik tiroid maligniteleri

4- Yetersiz materyal (%16)

İİAB'de spesimenlerin % 10-12'si non diagnostik olarak sonuçlanmaktadır (31,32).

İİAB'lerin yaklaşık %10'unda sitolojik özelliklerin üst üste binmesi nedeniyle şüpheli veya *intermediate* sonuç düşünlür (30-32). Foliküler ve Hurthle hücreli karsinomlar, foliküler ve hurthle hücreli adenomlardan İİAB ile sitolojik olarak ayırt edilemezler, ayırım ancak cerrahi ile elde edilen materyallerin histolojik incelemesinde kapsüller ve vasküler invazyonların görülmesi ile yapılabilir (7).

İnce iğne kapiller biyopsi (İİKB), İİAB'nin bir alternatifidir. İnce iğne ile enjektöre negatif basınç uygulanmaz. Hücreler kapiller güç ile lümeneye doğru çekilirler (33). İİKB avantajları; hücre ve dokularda travmayı azaltır, örnekler daha az kan içerir ve daha yüksek kalitede sitolojik smear elde edilir (33).

TruCut biyopsi (TCB) daha büyük doku örnekleri elde edilir. Sitolojiden ziyade histolojik tanı demek daha doğrudur. Tiroid nodüllerinde rutin kullanılmamaktadır. İİAB ile TCB'nin birbirini tamamlayıcısı olduğunu ve tiroid karsinomu şüpheli olgularda beraber kullanılması gerektiği bildirilmektedir (34).

Tedavi Yaklaşımı

Tedavi yaklaşımı klinik ve USG bulguları ile sitolojik bulgular üzerine kurulmalıdır. İİAB bulgularına göre değişen yaklaşım Tablo 2'de görülmektedir.

Benign Sitoloji

Sitolojik bulgular benign olsa bile, klinik olarak malignite şüphesi yüksekse cerrahi tedavi uygulanmalıdır (1).

Malignite şüphesi düşük ve benign sitolojik bulgular varsa İİAB'de örnekleme hataları nedeniyle yalancı negatiflik (%5) olabileceğinden hastaları ihmal etmemek 6-18 ay süresince sıkı takip edilmelidir (1). Benign tiroid nodülleri çok yavaş büyüyebilir, nodül hacmindeki artış güvenilir bir bulgu değildir, nodüle büyüme varsa tekrar İİAB yapılması gerekir (1,2,35). Bu gibi durumlarda nodüller seri USG ile takip edilmelidir. Benign tiroid nodüllerinde tekrarlanan İİAB'lerde yalancı negatiflik oranı düşüktür (1).

Benign tiroid nodüllerinin TSH supresyonu sağlayacak dozlarda L-Tiroksin ile tedavinin etkinliği tartışmalıdır. Benign tiroid nodüllerinin yarısından fazlası volümde azalmaya meyillidir (36). Bir çok çalışmada L-Tiroksin ile tedavinin özellikle ufak boyuttaki nodüllerde volüm azalması ile sonuçlandırdığı bildirilmektedir. Bir kısım çalışma ise bu bulguları desteklemez ve de tiroid nodüllerinin medikal tedavi vermeksizin sadece sitolojik olarak takip edilmesinin gerektiğini iddia etmektedirler (37). 10 yıllık bir retrospektif analizde cerrahi sonrası papiller tiroid kanseri tanısı konmuş hastaların %13'ünün daha evvel L-Tiroksin aldığı ve nodüllerinde ufalma olduğu gösterilmiştir (38). Ayrıca özellikle yaşlı hastalarda L-Tiroksinin yan etkileri (koroner kalp hastalığı ve atrial fibrilasyon vs) göz önünde bulundurulmalıdır (37,38). Supresyon tedavisi esnasında nodül boyutlarında artış olan hastalarda maligniteyi ekarte etmek için vakit kaybetmeden cerrahi tedavi uygulanmalıdır (38).

USG eşliğinde etonal skleroterapi selim tiroid kistleri ve mikst nodüllerin tedavisinde etkili ve güvenilir bir tedavi yöntemi olarak bildirilmektedir. Bu tedavide tekrarlayan enjeksiyonlarda ağırlı olabilir vede selim sitolojik bulgulara rağmen nodüllerin malign veya selim olup olmadığı konusunda her zaman şüpheler olabilir (39).

Ayrıca intersitisyel lazer fotokoagülasyon günümüzde kozmetik ve/veya bası semptomlarına yol açan sitolojik olarak selim nodüllerin tedavisinde alternatif tedavi yöntemi olarak önerilmektedir (40). Steril koşullarda, lokal anestezi sonrası ve USG altında lazer fiber spinal iğne lümeninden tiroid nodülüne gönderilerek işlem gerçekleştirilir. Verilen doz nodül boyutunda ve yerleşimine göre değişmektedir. Bu uygulamanın poliklinik şartlarında yapılabilecek güvenilir ve etkili bir girişim olduğu bildirilmektedir (40).

Malign Sitoloji

Cerrahi, çoğu tiroid tümörleri için primer tedavi yöntemi olmayı sürdürmektedir: Papiller ve foliküler tip kanserde cerrahiye adjuvan radyoaktif iyot tedavisi eklenir. Cerrahi sonrası tiroid hormon supresyon uygulanır. TSH supresyonunun

papiller tiroid kanserli hastalarda reküren hastalıktan korur iddiasına dair kanıtlar vardır, fakat progresif metastatik hastalıkta faydası sınırlıdır (38).

Tiroid kanser cerrahisi multidisipliner takımında yer alan, tiroid kanseri özel eğitimini alan ve yıllarca çok sayıda tiroid kanser cerrahisi yapan, primer ve reküren tümör cerrahisi uygulayabilme tecrübesi olan cerrahlarca yapılmalıdır (13).

Papiller tiroid kanserlerinde total veya totale yakın tiroidektomi (sol reküren larengeal sinir çevresinde çok ufak bir doku bırakılarak) gibi geniş cerrahiler tavsiye edilmektedir (1,2,13,39). Eğer karsinom 1 cm'den daha büyükse, multisentrik, lokal invaziv özellikteyse rejyonel metastataz, uzak metastaz mevcutsa, kötü diferansiyasyon histolojik tipte, 40 yaş üzeri veya 25 yaş altı hastalarda total tiroidektomi önerilmektedir (1,13,41). Böyle agresif yaklaşımın tümör rekürens ve total mortaliteyi azalttığı bildirilmektedir (13,41).

Papiller tiroid kanserli hastaların %20-90'ında tanı esnasında mikroskopik nodal metastaz bulunmasına rağmen genişletilmiş boyun diseksiyonu konusunda tartışmalar halen devam etmektedir (42). Bazı yazarlar bilateral santral lenf nodu diseksiyonu sonrası daha iyi sağkalım ve daha düşük rekürens oranları bildirmektedirler (43). Bazılar ise papiller tiroid kanserinde boyun diseksiyonunun morbiditeyi attıracağına ve avantajı olmadığına inanmaktadır (42). Boyun diseksiyonunun makroskopik metastatik lenf nodu metastazı olan veya preop USG ile metastaz düşünülen lenf nodu olan hastalarda düşünülmesi gerektiğini bildirmektedirler (42).

Retrospektif çalışmalarda RAI ablasyon tedavisinin 1.5 cm'den daha büyük, multisentrik, lokal invazyon gösteren, rejyonel metastatik veya inkomplet tümör rezeksiyonu yapılan kanserli hastalarda rekürens oranlarını ve uzun süreli mortaliteyi azalttığı bildirilmektedir (41,44).

MACIS (uzak metastaz, yaş, tam tümör rezeksiyonu, lokal invazyon ve boyut), AMES (yaş, metastaz, rezeksiyon genişliği, tümör boyutu) veya TNM gibi skorlama sistemleri düşük riskli hastalarda kalıntı ablasyonunun, tiroidektomi ve konservatif nodal eksizeyon sonrası elde edilen sonuçları düzeltmediği bildirilmektedir (44).

L-Tiroksin baskılayıcı tedavisinin yüksek risk grubundaki hastalarda faydalıdır, fakat düşük risk grubundaki hastalarda TSH supresyonunun yan etkileri düşünüldüğünde faydası tartışmalıdır (45). Yüksek risk grubundaki hastalarda TSH'nin 0.1 mU/L altında, düşük riskli hastalarda ise 0.1-0.5 mU/L seviyelerinde tutulması uygundur (1,13).

Medüller tiroid kanserli hastalarda sağkalım, tiroid tümörünün ve boyun metastazlarının tam rezeksiyonu ile ilişkilidir. Sporadik veya ailevi medüller tiroid kanserli hastalarda tümör ufak olsa bile total tiroidektomi ve bilateral santral ve komple boyun diseksiyonu uygulanmalıdır. Çünkü nodal metastaz ve sayısı cerrahi sonrası kürü belirgin derecede etkiler ve sağkalım oranları ile direkt bağlantısı olduğunu bildiren çalışmalar vardır (42).

Postop radyoterapinin optimum tümör kontrolü sağladığı bildirilmiştir (46). Cerrahi sonrası L-Tiroksin ötiroid seviyeyi sağlayacak dozda verilmelidir. Supresyon dozunun değe-

ri yoktur çünkü C hücrelerinin TSH'ya yanıtı yoktur. RAI tedavisinin adjuvan olarak verilmesinin değeri yoktur, çünkü medüller tiroid kanserlerinde tümör hücreleri iyodu absorbe edemez (47). Herediter medüller tiroid kanserli ailelerde genetik testler neticesinde maligniteden korunulabilir (39).

Anaplastik tiroid kanserlerinde tümör hacminin azaltılmasında radyokemoterapi sınırlı fayda sağlar. İleri ve metastatik anaplastik karsinomda etkisi yoktur ve fatal seyretmektedir (39).

Tiroid lenfoması primer hastalık veya sistemik bir hastalığın parçası olarak karşımıza çıkabilir. Primer tiroid lenfoması vakalarının hemen hemen tamamını nonhodgkin lenfoma oluşturur. Cerrahi sırasında veya İİAB öncesinde lenfomadan şüphe edilmez (48). Hashimoto tiroiditi hastalarda görülmesi nedeniyle bu iki hastalık arasında sıkı bir ilişki vardır (48). Cerrahinin rolü tümör hacmi azaltılması ile sınırlıdır ve agresif cerrahiler tavsiye edilmemektedir (49). Tek başına radyoterapi ufak tümörlü, boyunda lenf nodu metastazlı veya metastaz olmayan tiroidekte sınırlı tümörlerde tavsiye edilmektedir. Mediasten uzanımı olan hastalarda ise tek başına radyoterapi ile sonuçlar tatmin edici değildir ve böyle hastalarda kemoterapi eklenmesi tavsiye edilmektedir (48,49).

Şüpheli Sیتoloji

Şüpheli İİAB sonuçları verilen vakalarda çoğu yazar ilk yaklaşım olarak lobektomi, total veya totale yakın tiroidektomi önermektedirler. Bu nodüllerin doğası bilinmediğinden kapsül veya damar invazyonu olasılığı nedeniyle bu yaklaşımı tercih etmektedirler (39,50). Şüpheli İİAB'si olan olgularda %10-20'sinde karsinom, %80-90'ında ise adenom tanısı konmaktadır (39). Adenom saptanan olgularda L-tiroksin ile replasman tedavisi verilmelidir. Foliküler veya Hurthle hücreli kanser tanısı alan olgularda papiller kanser için tanımlanan tedavi yaklaşımı tavsiye edilmektedir. İlk tercih olarak lobektomi tercih edilmişse tamamlayıcı tiroidektomi ile kalan tiroid dokusu çıkarılmalıdır (50-51). Tiroid foliküler tümörlerinde lenf nodu metastazı nadiren görülmesine rağmen eğer metastaz şüphesi varsa sağkalım üzerine olumsuz etkiler yapabilir ve lenf nodu diseksiyonu uygulanmalıdır (42).

Maligün tümörlü hastalardaki klinik bulgular; 3 cm üzerinde nodül çapı, kitlenin fiske olması ve genç hasta şeklinde tanımlanmaktadır (52). Bu bulgular ışığında 6 aylık aralıklarla USG, İİAB ile sıkı takibin; ufak, hareketli nodüllü, yüksek cerrahi risk taşıyan yaşlı hastalarda uygun olduğunu bildirmektedirler. Nodül boyutunda büyüme olursa cerrahi kaçınılmazdır (52).

Non-Diagnostik Biyopsiler

Non-diagnostik biyopsiler sonrasında tekrarlanması gerekmektedir ve eğer mümkünse kalın iğne biyopsi veya USG altında biyopsiler yapılmalıdır, çünkü USG altına İİAB ile daha uygun bölgelerden daha yeterli materyal alındığı ve hatalı negatif sonuçların daha az olduğu iddia edilmektedir (32). Özellikle kistik nodüllerde tekrarlayan biyopsilere rağmen non-diagnostik sonuçlar devam etmektedir. Eğer tiroid malignite şüphesi klinik olarak yüksekse cerrahi tavsiye edilmektedir (1,2,32,53). Eğer nondiagnostik nodül solid ise cerrahi önerilmektedir (1,2).

Kaynaklar

1. Cooper DS, Doherty GM, Haugen BR, et al. Management guidelines for patients with thyroid nodules and differentiated thyroid cancer. *Thyroid* 2006;16:109-42. [Abstract] / [PDF]
2. Abboud B, Alam S, Chacra LA, Ingea H, Tohme C, Farah P. Use of fine needle aspiration cytology and frozen section in the management of nodular goiters. *Head Neck* 2003;25:32-6. [Abstract] / [Full Text] / [PDF]
3. Lin JD, Chao TC, Huang BY, Chen ST, Chang HY, Hsueh C. Thyroid cancer in the thyroid nodules evaluated by ultrasonography and fine-needle aspiration cytology. *Thyroid* 2005;15:708-17. [Abstract] / [PDF]
4. Brander A, Viikinkoski P, Tuuhea J, Voutilainen L, Kivisaari L. Clinical versus ultrasound examination of the thyroid gland in common clinical practice. *J Clin Ultrasound* 1992;20:37-42. [Abstract] / [PDF]
5. Schneider AB, Bekerman C, Leland J, et al. Thyroid nodules in the follow-up of irradiated individuals: comparison of thyroid ultrasound with scanning and palpation. *J Clin Endocrinol Metab* 1997;82:4020-7. [Abstract] / [Full Text] / [PDF]
6. Mortensen JD, Woolner LB, Bennett WA. Gross and microscopic findings in clinically normal thyroid glands. *J Clin Endocrinol Metab* 1955;15:1270-80. [Abstract] / [PDF]
7. Belfiore A, La Rosa GL, La Porta GA, et al. Cancer risk in patients with cold thyroid nodules: relevance of iodine intake, sex, age, and multinodularity. *Am J Med* 1992;93:363-9. [Abstract] / [PDF]
8. Werk EE Jr, Vernon BM, Gonzalez JJ, Ungaro PC, McCoy RC. Cancer in thyroid nodules. A community hospital survey. *Arch Intern Med* 1984;144:474-6. [Abstract] / [PDF]
9. Sisson JC. Medical treatment of benign and malignant thyroid tumors. *Endocrinol Metab Clin North Am* 1989;18:359-87.
10. Kim WB, Han SM, Kim TY, et al. Ultrasonographic screening for detection of thyroid cancer in patients with Graves' disease. *Clin Endocrinol* 2004;60:719-25. [Abstract] / [Full Text] / [PDF]
11. Franklyn JA, Daykin J, Young J, Oates GD, Sheppard MC. Fine needle aspiration cytology in diffuse or multinodular goitre compared with solitary thyroid nodules. *BMJ* 1993;24:307:240. [Abstract] / [PDF]
12. Gandolfi PP, Frisina A, Raffa M, et al. The incidence of thyroid carcinoma in multinodular goiter: retrospective analysis. *Acta Biomed* 2004;75:114-7. [Abstract] / [PDF]
13. Pacini F, Schlumberger M, Dralle H, Elisei R, Smit JW, Wiersinga W. European consensus for the management of patients with differentiated thyroid carcinoma of the follicular epithelium. *Eur J Endocrinol* 2006;154:787-803. [Abstract] / [Full Text] / [PDF]
14. Paksoy M, Aydın S, Ayduran E, Eken M, Şanlı A, Taşdemir Ö. Tiroid kitlelerinde klinik bulgular ve uyguladığımız tedavi yöntemleri. *Kulak Burun Boğaz İhtisas Derg* 2008;18:294-99. [Abstract] / [PDF]
15. Mazzaferri EL. Management of a solitary thyroid nodule. *N Engl J Med* 1993;328:553-9. [Abstract] / [Full Text]
16. Yokozawa T, Miyauchi A, Kuma K, Sugawara M. Accurate and simple method of diagnosing thyroid nodules the modified technique of ultrasound-guided fine needle aspiration biopsy. *Thyroid* 1995;5:141-5. [Abstract] / [PDF]
17. Clark KJ, Cronan JJ, Scola FH. Color Doppler sonography: anatomic and physiologic assessment of the thyroid. *J Clin Ultrasound* 1995;23: 215-23. [Abstract] / [PDF]
18. Solbiati L, Volterrani L, Rizzatto G, et al. The thyroid gland with low uptake lesions: evaluation by ultrasound. *Radiology* 1985;155:187-91. [Abstract] / [PDF]
19. Marqusee E, Benson CB, Frates MC, et al. Usefulness of ultrasonography in the management of nodular thyroid disease. *Ann Intern Med* 2000;133:696-700. [Abstract] / [Full Text] / [PDF]
20. Radecki PD, Arger PH, Arenson RL, et al. Thyroid imaging: comparison of high-resolution real-time ultrasound and computed tomography. *Radiology* 1984;153:145-7. [Abstract] / [PDF]
21. Ma MK, Ong GB. 1975 Cystic thyroid nodules. *Br J Surg* 62:205-6. [Abstract] / [PDF]
22. Levine RA. Something old and something new: a brief history of thyroid ultrasound technology. *Endocr Pract* 2004;10:227-33. [Abstract] / [Full Text]
23. Weber AL, Randolph G, Aksoy FG. The thyroid and parathyroid glands. CT and MR imaging and correlation with pathology and clinical findings. *Radiol Clin North Am* 2000;38:1105-29. [Abstract] / [Full Text] / [PDF]
24. Ramos CD, Zantut-Wittmann DE, Tambascia MA, Assumpcao L, Etchebehere EC, Camargo EE. Thyroid suppression test with L-thyroxine and [99mTc] pertechnetate. *Clin Endocrinol* 2000;52:471-7. [Abstract] / [PDF]
25. Schoder H, Yeung HW. Positron emission imaging of head and neck cancer, including thyroid carcinoma. *Semin Nucl Med* 2004;34:180-97. [Abstract] / [Full Text] / [PDF]
26. Chen YK, Ding HJ, Chen KT, et al. Prevalence and risk of cancer of focal thyroid incidentaloma identified by 18F-fluorodeoxyglucose positron emission tomography for cancer screening in healthy subjects. *Anticancer Res* 2005;25:1421-6. [Abstract]
27. Köybasıoğlu F, Özakkoynlu S. Tiroid nodülleri tanısında İnce iğne aspirasyon biopsi sitolojisi ve Frozen kesitin değeri. *Turk Arch Otolaryngol* 2004;42:210-4. [Abstract] / [PDF]
28. La Rosa GL, Belfiore A, Giuffrida D, et al. Evaluation of the fine needle aspiration biopsy in the preoperative selection of cold thyroid nodules. *Cancer* 1991;67:2137-41. [Abstract] / [PDF]
29. Çevik A, Gülhan Y, Yücel T Şensu S, Gülmen M. İnce iğne aspirasyon biopsisinin tiroid nodüllerinde tanısında değeri. *PTT Hastanesi Tıp Dergisi* 1996;18:469-73.
30. Baskin HJ. Ultrasound-guided fine-needle aspiration biopsy of thyroid nodules and multinodular goiters. *Endocr Pract* 2004;10:242-5. [Abstract]
31. Karwowski JK, Nowels KW, McDougall IR, Weigel RJ. Needle track seeding of papillary thyroid carcinoma from fine needle aspiration biopsy. A case report. *Acta Cytol* 2002;46:591-5. [Abstract]
32. Chow LS, Gharib H, Goellner JR, van Heerden JA. Nondiagnostic thyroid fine-needle aspiration cytology: management dilemmas. *Thyroid* 2001;11:1147-51. [Abstract] / [PDF]
33. Braun H, Walch C, Beham A, Moynar F. [Fine needle capillary cytology versus fine needle aspiration cytology-a comparison of quality between puncture techniques in the ENT area]. *Laryngorhinootologie* 1997;76:358-63. [Abstract]
34. Liu Q, Castelli M, Gattuso P, Prinz RA. Simultaneous fine-needle aspiration and core-needle biopsy of thyroid nodules. *Am Surg* 1995;61:628-32. [Abstract] / [Full Text]
35. Alexander EK, Hurwitz S, Heering JP, et al. Natural history of benign solid and cystic thyroid nodules. *Ann Intern Med* 2003;138:315-8. [PDF]

36. Castro MR, Caraballo PJ, Morris JC. Effectiveness of thyroid hormone suppressive therapy in benign solitary thyroid nodules: a meta-analysis. *J Clin Endocrinol Metab* 2002;87:4154-9. [[Abstract](#)] / [[Full Text](#)] / [[PDF](#)]
37. Wemeau JL, Caron P, Schwartz C, et al. Effects of thyroid-stimulating hormone suppression with levothyroxine in reducing the volume of solitary thyroid nodules and improving extranodular nonpalpable changes: a randomized, double-blind, placebo-controlled trial by the French Thyroid Research Group. *J Clin Endocrinol Metab* 2002;87:4928-34. [[Abstract](#)] / [[Full Text](#)] / [[PDF](#)]
38. Mazzaferri EL, Young RL. Papillary thyroid carcinoma: A 10 year follow-up report of the impact of therapy in 576 patients. *Am J Med* 1981;70:511-8. [[Abstract](#)] / [[PDF](#)]
39. Bennedbaek FN, Hegedus L. Percutaneous ethanol injection therapy in benign solitary solid cold thyroid nodules: a randomized trial comparing one injection with three injections. *Thyroid* 1999;9: 225-33. [[Abstract](#)]
40. Dossing H, Bennedbaek FN, Hegedus L. Effect of ultrasound-guided interstitial laser photocoagulation on benign solitary solid cold thyroid nodules - a randomised study. *Eur J Endocrinol* 2005;152:341-5. [[Abstract](#)] / [[Full Text](#)] / [[PDF](#)]
41. Mazzaferri EL, Jhiang SM. Long-term impact of initial surgical and medical therapy on papillary and follicular thyroid cancer. *Am J Med* 1994;97:418-28. [[Abstract](#)] / [[PDF](#)]
42. Grebe SK, Hay ID. Thyroid cancer nodal metastases: biologic significance and therapeutic considerations. *Surg Oncol Clin N Am* 1996;5:43-63. [[Abstract](#)]
43. Tisell LE, Nilsson B, Molne J, et al. Improved survival of patients with papillary thyroid cancer after surgical microdissection. *World J Surg* 1996;20: 854-9. [[Abstract](#)] / [[PDF](#)]
44. Pacini F, Schlumberger M, Harmer C, et al. Post-surgical use of radioiodine (¹³¹I) in patients with papillary and follicular thyroid cancer and the issue of remnant ablation: a consensus report. *Eur J Endocrinol* 2005;153:651-9. [[Abstract](#)] / [[Full Text](#)] / [[PDF](#)]
45. Cooper DS, Specker B, Ho M, et al. Thyrotropin suppression and disease progression in patients with differentiated thyroid cancer: results from the National Thyroid Cancer Treatment Cooperative Registry. *Thyroid* 1998;8:737-44. [[Abstract](#)]
46. Brierley J, Tsang R, Simpson WJ, Gospodarowicz M, Sutcliffe S, Panzarella T. Medullary thyroid cancer: analyses of survival and prognostic factors and the role of radiation therapy in local control. *Thyroid* 1996;6:305-10. [[Abstract](#)] / [[PDF](#)]
47. Saad MF, Guido JJ, Samaan NA. Radioactive iodine in the treatment of medullary carcinoma of the thyroid. *J Clin Endocrinol Metab* 1983;57:124-8. [[Abstract](#)] / [[PDF](#)]
48. Holm LE, Blomgren H, Lowhagen T. Cancer risks in patients with chronic lymphocytic thyroiditis. *N Engl J Med* 1985;312:601-4. [[Abstract](#)]
49. Pyke CM, Grant CS, Habermann TM et al. Non-Hodgkin's lymphoma of the thyroid: is more than biopsy necessary? *World J Surg* 1992;16:604-9. [[Abstract](#)] / [[PDF](#)]
50. Renshaw AA. Hurthle cell carcinoma is a better gold standard than Hurthle cell neoplasm for fine-needle aspiration of the thyroid: defining more consistent and specific cytologic criteria. *Cancer* 2002;96:261-6.
51. Erdem E, Gulcelik MA, Kuru B, Alagol H. Comparison of completion thyroidectomy and primary surgery for differentiated thyroid carcinoma. *Eur J Surg Oncol* 2003;29:747-9. [[Abstract](#)]
52. Schlinkert RT, van Heerden JA, Goellner JR, et al. Factors that predict malignant thyroid lesions when fine-needle aspiration is "suspicious for follicular neoplasm". *Mayo Clin Proc* 1997;72:913-6. [[Abstract](#)]
53. Yeh MW, Demircan O, Ituarte P, Clark OH. False-negative fine-needle aspiration cytology results delay treatment and adversely affect outcome in patients with thyroid carcinoma. *Thyroid* 2004;14:207-15. [[Abstract](#)] / [[PDF](#)]