

Nadir Görülen Bir Epilepsi Nedeni: Dyke-Davidoff-Masson Sendromu, İki Olgu Sunumu

A Rare Cause of Epilepsy:

Two Cases of Dyke-Davidoff-Masson Syndrome

Ahmet Güzel¹, Tuba Gezgin¹, Ercüment Ünlü², Binay Vatansever¹, Serap Karasalihoğlu¹

¹Trakya Üniversitesi Tıp Fakültesi, Çocuk Sağlığı ve Hastalıkları Anabilim Dalı, Edirne

²Trakya Üniversitesi Tıp Fakültesi, Radyoloji Anabilim Dalı, Edirne

ÖZET

Dyke-Davidoff-Masson sendromu (DDMS) epilepsi, fasiyal asimetri, kontralateral hemipleji, hemiparezi, öğrenme güçlüğü, mental retardasyon, nörogörüntüleme serebral hemiatrofi, tek taraflı kalvaryumda kalınlaşma, paranasal sinüslerde genişleme ve havalanma artışı ile karakterize bir klinik tablodur. Etiyolojide özellikle konjenital malformasyonlar, enfeksiyon, vasküler anomaliler, travma, tümör, iskemik ve hemorajik nedenler sorumlu tutulmaktadır. Bu olgu bildirisinde, dirençli epilepsi nedenlerinden biri olarak çocukluk çağında oldukça nadir görülen DDMS'li 10 yaşındaki bir kız çocuğu ve 2 aylık bir erkek hasta sunulmuştur.

ANAHTAR KELİMELER: *Dyke-Davidoff-Masson sendromu, Serebral hemiatrofi, Hemiparezi, Mental retardasyon, Epilepsi, Çocuk*

SUMMARY

Dyke-Davidoff-Masson Syndrome (DDMS), is a clinical entity characterized by epilepsy, contralateral hemiplegia, hemiparesia, difficulty in learning, mental retardation, cerebral hemiatrophy, in neuroimaging, unilateral calvarial thickening, enlargement of paranasal sinus and increased of aeration in radiologic imaging. Congenital disorders, infections, vascular diseases, trauma, tumor, ischemic and hemorrhagic reasons have been implicated in the etiology. In this report, we discussed as a reason of resistant epilepsy in a 10 year old female and 2 month old male patient with DDMS that has been found comparatively rarerly.

KEY WORDS: *Dyke-Davidoff-Masson syndrome, Cerebral hemiatrophy, Hemiparesia, Mental retardation, Epilepsy, Children*

Giriş

Dyke-Davidoff-Masson Sendromu (DDMS) ilk kez 1933 yılında Dyke, Davidoff ve Masson tarafından tanımlanan, intrauterin veya perinatal dönemde değişik konjenital ve edinsel nedenlerle oluşan enfarkt sonucu gelişen hemisfer hipoplazisi veya atrofisi ile karakterize bir sendromdur. Tanı klinik ve ileri radyolojik görüntüleme

bulgularına dayanır. Kliniğinde en sık rastlanan bulgular dirençli epilepsi, fasiyal asimetri, kontralateral hemipleji/hemiparezi, öğrenme güçlüğü ve mental retardasyondur. Hastalığa ait tipik radyolojik bulgular arasında ise serebral hemiatrofi, tek taraflı kalvaryumda kalınlaşma, paranasal sinüslerde genişleme ve havalanma artışı yer alır.¹⁻³ Ayırıcı tanıda daha çok Sturge-Weber ve lineer sebace nevüs sendromları, lökodistrofinin atrofik dönemleri ve hemimegalansefali yer alır.³

Dirençli epilepsi nedenlerinden biri olan ve çocukluk çağında oldukça nadir görülen klinik ve radyolojik olarak DDMS tanısı alan 10 yaşındaki bir kız çocuğu ve 2 aylık bir erkek hasta bu olgu bildirisinde sunulmaya layık görülmüştür.

Yazışma Adresi:

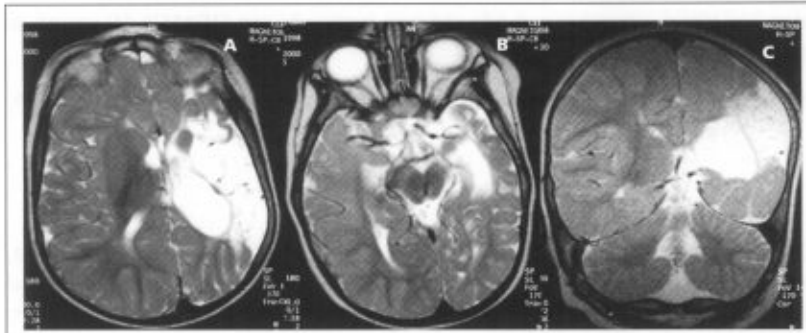
Dr. Ahmet Güzel
Trakya Üniversitesi Tıp Fakültesi Çocuk Sağlığı ve Hastalıkları
Anabilim Dalı Çocuk Acil Ünitesi, Edirne/Türkiye
Tel: (0506) 735 69 40
Faks: (0284) 235 23 38
E-posta: ahmetgzl@yahoo.com

OLGU 1

10 yaşında kız hasta günde 9-10 kez tekrarlayan, 8-10 dakika süren başını sol tarafa çevirme, kollarını öne doğru çaprazlama, gözlerinde kayma ve anlamsız bakma yakınmaları ile hastanemiz Çocuk Acil Ünitesine başvurdu. Özgeçmişinde ilk olarak 3 aylıkken başlayan miyoklonik tarzda tarif edilen dirençli nöbetlerinden West sendromu tanısı konduğu ve 5 yaşına kadar sadece Na-valproat tedavisi aldığı öğrenildi. 5 yaşından sonra nöbetleri tekrar başlayan ve sıklığı artan hastaya lamotrijin, levitirasetam, okskarbamazepin, klonazepam gibi değişik anti epileptik ilaç tedavileri gördüğü öğrenildi. Soygeçmişinde sadece halasında epilepsi öyküsü vardı. Fizik muayene-

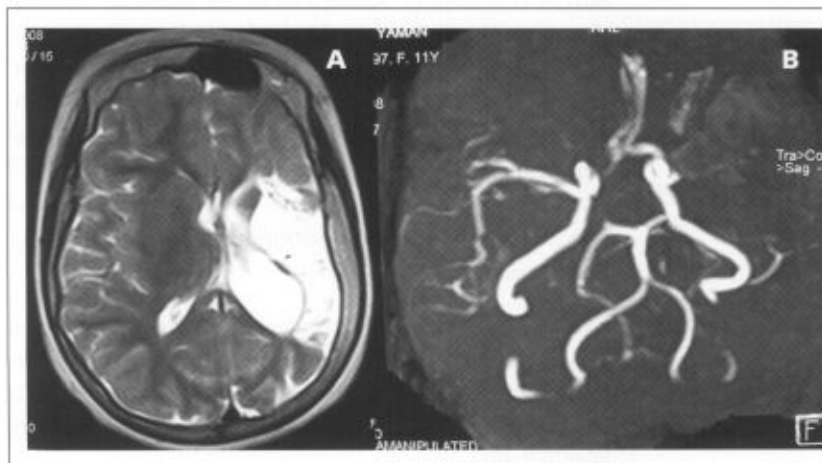
nesinde sağda hemiparezi ve mental retardasyonu mevcuttu.

Laboratuvar tetkiklerinde rutin kan, idrar, diğer biyokimya tetkikleri ve kanama profili normaldi. Yapılan EEG'sinde yoğun fokal, multifokal generalize epileptiform aktivite mevcuttu. Olgunun 2 yaşında çekilen kranial MRG'sinde lateral ventriküller düzeyinden geçen T2-ağırlıklı aksiyal MR görüntüsünde; sol fronto-temporal bölgede ensefalomalaziye bağlı serebral hemiatrofi, sol lateral ventrikülde lezyon yönünde retraksiyon-genişleme, sulkuslarda dilatasyon ile sol fronto-temporal bölge kalvaryumda sağa oranla hafif derecede kalınlaşma (Şekil 1A), üst beyin sapından geçen T2-ağırlıklı aksiyal MR kesitinde sol serebral pedünkülde Wallerian dejenerasyona bağlı atrofi (Şekil 1B). T2-ağırlıklı koronal MR kesitinde; sol serebral hemiatrofi bulgularına karşın sağ serebral hemisferde hacim artışını gösteren falks serebri ve tentorium serebelli yönünde ekspansiyon gözlemlendi (Şekil 1C). 10 yaşında yapılan kontrol MR incelemesinde; başlangıç bulgularından farklı olarak sol fronto-temporal bölge kalvaryum kalınlığında belirgin artış ve sol frontal sinüste ekspansiyon gözlemlendi (Şekil 2A); 3 boyutlu TOF (Time-Of-Flight) MR anjiyografisinde sol orta serebral arterin M1 segmentinde oklüzyon görüldü (Şekil 2B). Bu bulgularla hastada DDMS düşünüldü. Okskarbazepin, klonazepam, Na-valproat kullanmakta iken son dönemde nöbetlerinin sıklaşması nedeni ile tedaviye Levitirasetam eklendi. Bu tedavi ile konvülsiyonları kontrol altına alınan hastanın okskarbazepin ve Na-valproat azaltılarak kesildi. Hastanın takip ve tedavisi Çocuk Nöroloji Polikliniğimizden devam etmekte olup 9 aydır kontrol altındadır.



Şekil 1.

A: Olgunun 2 yaşında elde olunan MRG'nin lateral ventriküller düzeyinden geçen T2-ağırlıklı aksiyal MRG'sinde; sol fronto-temporal bölgede ensefalomalaziye bağlı serebral hemiatrofi, sol lateral ventrikülde lezyon yönünde retraksiyon-genişleme, sulkuslarda dilatasyon ile sol fronto-temporal bölge kalvaryumda sağa oranla hafif derecede kalınlaşma izlenmektedir.
B: Üst beyin sapından geçen T2-ağırlıklı aksiyal MRG kesitinde sol serebral pedünkülde Wallerian dejenerasyona bağlı atrofi görülmektedir.
C: T2-ağırlıklı koronal MRG kesitinde; sol serebral hemiatrofi bulgularına karşın sağ serebral hemisferde hacim artışını gösteren falks serebri ve tentorium serebelli yönünde ekspansiyon saptanmıştır.



Şekil 2.

A: İlk MRG tetkikinden 8 yıl sonra elde edilen kontrol MRG incelemesinde; Şekil 1-C'den farklı olarak sol fronto-temporal bölge kalvaryum kalınlığında belirgin artış ve sol frontal sinüste ekspansiyon dikkati çekmektedir.
B: Olgunun 3 boyutlu TOF (time-of-flight) MR anjiyografisinde sol orta serebral arterin M1 segmentinde oklüzyon mevcut.

ve MR anjiografisinde sağ serebral iskemi bulguları dışında bir özellik saptanmamış. Hasta 1 aylıkken takip ve tedavisi ayaktan yapılmak üzere taburcu edilmiş. Takipleri sırasında 2 aylıkken sağ kol ve bacakta kas seyirmesi şeklinde tarif edilen nöbetlerinin gözlenmesi üzerine olgu Çocuk Nöroloji servisine yatırıldı. Fizik muayenesinde sağ hemiparezi mevcuttu. Laboratuvar tetkiklerinde rutin kan sayımı, biyokimyasal tetkikleri ve Denver Gelişimsel Tarama Testi normal olarak değerlendirildi. EEG'sinde sol sentrotemporal bölgede hafif derecede aktif epileptiform fokus saptandı. Sol fokal konvülsiyonları devam eden hastanın tedavisine fenobarbitale ek olarak klonazepam tedavisi eklendi. Nöbetleri kontrol altına alınan hastanın çekilen kranial BT'sinde sağ hemisferde anterior ve posteriorda subaraknoid mesafede artış, sulkus derinliğinde ve genişliğinde artış ile sağ serebral hemiatrofi mevcuttu (Şekil 3). Klinik ve radyolojik bulgularla hastaya DDMS tanısı kondu. Kontrolleri Çocuk Nöroloji polikliniğinden yapılan hastamızın takiplerinde aralıklı olarak konvülsiyonları devam etmektedir.

TARTIŞMA

Serebral hemiatrofi sendromu olarak da adlandırılan Dyke-Davidoff-Mas-

son sendromu konvülsiyon, fasiyal asimetri, kontralateral hemipleji, hemiparezi ve öğrenme güçlüğü ile karakterize bir sendromdur.¹

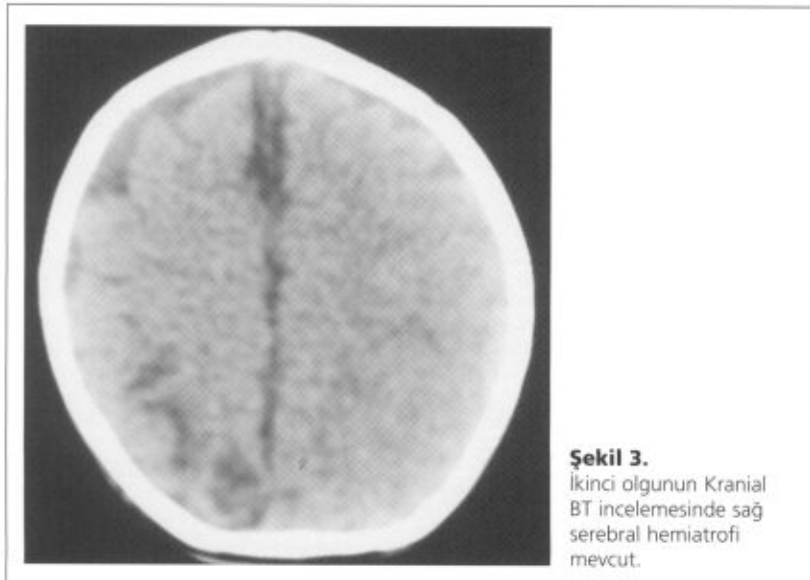
Etiyolojisi tam olarak bilinmemekle birlikte kalvaryum matürasyonunun henüz tamamlanmadığı intrauterin hayatta veya ilk üç yaşta meydana gelen beyin hasarı sonucu gelişmektedir.² Özellikle prenatal dönemde konjenital malformasyonlar, enfeksiyon ve vasküler oklüzyon; perinatal dönemde doğum travması, anoksi, hipoksi ve intrakranial hemoraji; postnatal dönemde travma, tümör, enfeksiyon ve uzamış febril konvülsiyonlar sorumlu tutulmaktadır.^{3,4} İlk hastamızda etiyolojik faktör olarak MR anjiyografi tetkikinde görülen sol MCA oklüzyonu saptanırken ikinci olguda ise yenidoğan döneminde sağ serebral iskemi ile seyreden tekrarlayıcı konvülsiyon öyküsü dışında bir özellik yoktu.

DDMS'nin seyrinde dirençli konvülsiyonlar, mental retardasyon, hemiparezi ve fasiyal asimetri en sık rastlanan bulgulardır.¹⁻³ Bu hastaların prognozunu etkileyen faktörler konvülsiyonların sıklığı ve neden olduğu serebral hasarın derecesidir. Hatta devam eden ve dirençli olan konvülsiyon atakları DDMS olgularının nedeni olarak da kabul edilmektedir. Nöbetler genellikle ergenlik döneminde ortaya çıkan ab-

sans benzeri nöbetlerdir. Ancak daha nadir olarak farklı nöbet şekilleri de görülebilir. Edinsel nedenlere bağlı DDMS'de ise klinik tablonun ortaya çıkması etiyolojik faktörün zamanına ve niteliğine göre ileri çocukluk çağında ya da ergenlik döneminde olur.⁵⁻⁶ Her iki olgumuzda da erken süt çocukluğu döneminde ortaya çıkan miyoklonik tarzdaki nöbetlerle beraber özellikle ikinci olguda sağ tarafta lokalize fokal nöbetler mevcuttu. Bununla birlikte ilk olgumuzda bu nöbetlere ileri derecede mental retardasyon ve sağ hemiparezi eşlik etmekteydi.

DDMS'li hastalarda tanısal görüntüleme yöntemleri içinde tercih edilen MRG ve kranial BT'dir. Tek taraflı serebral hemiatrofi ile buna eşlik eden kalvaryal değişiklikler sık görülen radyolojik bulgulardır. Özellikle MRG'de sıklıkla serebral atrofi bulguları, ventriküler dilatasyon ve sulkuslarda genişleme görülür. MRG'de etkilenen beyin dokusunda gliosis bulgusu inutero konjenital hemiatrofiden farklı olarak gelişen bir bulgudur. DDMS'li olgularda kalvaryal değişikliklerin tespitinde ise kranial BT daha yararlı bir radyolojik yöntemdir. Kranial BT bulguları arasında tek taraflı hacim kaybı ile birlikte kalvaryumda kompensatuar kemik değişiklikleri, kalınlaşma, paranazal sinüslerin ve mastoid hücrelerin hiperpnömatizasyonu ve petroz kemiğin yükselmesi yer alır.⁷⁻⁸ Ancak bazı olgularda erken dönemde özellikle ilk iki yaşta kalvaryumda kompensatuar kemik değişiklikleri görülmeyebilir.⁹ İlk olgumuzda kranial MR ve MR anjiyografide serebral atrofi, sulkuslarda dilatasyon, kalvaryumda ve paranazal sinüslerde kalınlaşma ve sol orta serebral arterde oklüzyon mevcuttu. İkinci olgumuzda ise serebral atrofi dışında bir bulgu yoktu. İkinci olguda kalvaryal kemik değişiklikleri yoktu ve bu durum olgunun yaşının küçük olmasına bağlandı.

Sonuç olarak her iki olgu da klinik ve radyolojik bulgularla DDMS tanısı aldı. Dirençli epilepsi ile sey-



Şekil 3.
İkinci olgunun Kranial BT incelemesinde sağ serebral hemiatrofi mevcut.

reden olgularda çocukluk çağında oldukça nadir görülmesine rağmen DDMS akılda tutulması gereken bir hastalıktır.

KAYNAKLAR

1. Afifi AK, Godersky JC, Menezes A, et al. Cerebral hemiatrophy, Hypoplasia of Internal carotid artery and Intracranial aneurysm. *Arch Neurol* 1987; 44: 232-5.
2. Solomon GE, Hilal SK, Gold AP et al. Natural history of acute hemiplegia of Childhood. *Brain* 1970; 93: 107-20.
3. Alp R, İlhan S, Koçer A, Börü ÜT. Dirençli epilepsi nedenleri arasında unutulmaması gereken bir tanı: DykeDavidoff-Masson Sendromu, iki olgu sunumu. *Genel Tıp Derg* 2004; 3: 113-6.
4. Agular PH, Liu CW, Leitao H et al. MR and CT imaging in the Dyke-Davidoff-Masson syndrome: report of three cases and contribution to pathogenesis an differential diagnosis. *Arq Neuropsiquatr* 1998; 56: 803-7.
5. Stred SE, Byrum CJ, Bove EL, Oliphant M. Coartation of the midaortic arch presenting with monoparesis. *Ann Thorac Surg* 1986; 42: 210-2.
6. Narayan AP, Piyaush B, Vilas, Amit D. Dyke-Davidoff- Masson Syndrome. *Indian Journal of Pediatrics* 2004; 71: 943.
7. Sener NR, Jinkins RJ. MR of craniocerebral hemiatrophy. *Clinical Imaging* 1992; 16: 93-7.
8. Jaoby CG, Go RT, Hahn FJ. Computed tomography in cerebral hemiatrophy. *AJR* 1977; 129:5-9.
9. Yüzkollar E, Divanlı E, Özekinci T et al. Dyke-Davidoff- Masson Syndrome (serebral hemiatrofi): bir vaka takdimi. *Çocuk Sağlığı ve Hastalıkları Dergisi* 2005; 48: 247-9.