



Murat Durdu

Dermatolojik Hastalıkların Tanısında Sitoloji: Tzanck Yayma

Cytology in the Diagnosis of Dermatological Diseases: Tzanck Smear

Öz

Sitoloji, hücrelerin karakteristik özelliklerini incelemeye dayalı basit, hızlı, güvenilir ve ucuz bir tanı yöntemidir. Bu tanı yönteminde, materyaller deri lezyonunun türüne göre yüzeysel kazıntı, dermal kazıntı, baskı veya ince iğne aspirasyon yöntemi ile alınır. Elde edilen materyaller lam üzerine ince bir tabaka şeklinde yayılır. Preparatlar çeşitli sitolojik boyalar ile boyanır ve daha sonra ışık mikroskobu altında incelenir. Günümüze kadar, sitoloji pek çok eroziv-vezikülobüllöz, püstüler, granülomatöz ve tümöral hastalığın tanısında kullanılmıştır. Bu derleme makalesinde dermatolojik sitolojide örnekleme yöntemleri tanımlandı ve hızlı tanı sağlayabildiği hastalıkların sitolojik bulguları tartışıldı.

Anahtar kelimeler: Sitoloji, Tzanck yayma, akantolitik hastalıklar, spongiotik dermatitler, granülomatöz dermatitler

Abstract

Cytology is a simple, quick, reliable, and inexpensive diagnostic method based on the investigation of characteristic features of individual cells. In this diagnosis method, cellular materials are obtained by scraping method, slit-skin smear, touch smear or fine needle aspiration method according to the types of skin lesions. Obtained materials are immediately spread onto microscopic slide as a thin layer. Slides were stained with various cytological dyes, and examined under the light microscope. Until today, dermatological cytology has been used in the diagnosis of various erosive-vesiculobullous, pustular, granulomatous, and tumoral skin lesions. In this review article, the sampling methods for dermatological cytology were described, and the cytologic findings of skin diseases which could provide a rapid diagnosis were discussed.

Keywords: Cytology, Tzanck smear, acantholytic disorders, spongiotic dermatitis, granulomatous dermatitis

Başkent Üniversitesi Tıp
Fakültesi, Dermatoloji
Anabilim Dalı, Adana Dr.
Turgut Noyan Uygulama ve
Araştırma Merkezi,
Adana, Türkiye

Yazışma Adresi/ Correspondence:

Murat Durdu, Başkent Üniversitesi
Tıp Fakültesi, Dermatoloji Anabilim
Dalı, Adana Dr. Turgut Noyan
Uygulama ve Araştırma Merkezi,
Adana, Türkiye
Tel.: +90 322 327 27 27
E-posta: sivandr@hotmail.com
Geliş Tarihi/Submitted: 24.06.2016
Kabul Tarihi/Accepted: 24.06.2016

@Telif Hakkı 2016 Türk Dermatoloji
Derneği Makale metnine www.
turkdermatolojidergisi.com web
sayfasından ulaşılabilir.

@Copyright 2016 by Turkish Society
of Dermatology - Available on-line
at www.turkdermatolojidergisi.com

Giriş

Sitoloji, hastalıklar esnasında hücrelerde meydana gelen morfolojik değişiklikleri incelemeye dayalı bir tanı yöntemidir (1). Dermatolojik hastalıklarda ilk sitolojik incelemeler 1947'de bir dermatolog olan Arnault Tzanck tarafından yapılmış ve bu tarihten sonra yapılan sitolojik incelemeler Tzanck yayma olarak adlandırılmıştır (2,3). Bu yöntem, günümüze kadar pek çok eroziv vezikülobüllöz, püstüler, granülomatöz ve tümöral hastalığın tanısında kullanılmıştır (Tablo 1) (4-9). Buna karşın, çoğu dermatoloji kliniğinde bu incelemeler sadece birkaç hastalığın tanısında kullanılmakta hatta uygulanmamaktadır. Bu makalede, basit, hızlı, güvenilir, ucuz ve tekrarlanabilir

bir yöntem olan sitolojik incelemelerin yapılması, boyanması ve değerlendirilmesi esnasında dikkat edilmesi gereken noktalar gözden geçirilmiştir.

Sitolojik Örneklerin Alınması ve Boyanması

Sitolojik Örneklerin Alınması

Uygulaması oldukça basit olan bu yöntem için lam, bistüri (15 numara), forseps, mikroskop, immersiyo yağ, steril spanj, antiseptik solüsyon ve sitolojik boyalar gerekir. Sitolojik incelemeler için gereken bu malzemeler hemen her dermatoloji kliniğinde kolaylıkla bulunabilmektedir (1).

Sitolojik örnekler dört farklı yöntem ile alınabilir; yüzeysel kazıntı, dermal

kazıntı, baskı yayması ve ince iğne aspirasyon sitolojisi (10). Eroziv-vezikülobüllöz lezyonlarda yüzeysel kazıntı yöntemi kullanılır. Örnek almak için yeni gelişen lezyon tercih edilmelidir. İşlem öncesinde örnek alınacak bölge alkollü spanç ile silinmelidir. Patlamamış vezikül veya büll 15 numaralı bistüri yardımı ile patlatılmalı ve içeriği nazikçe spança emdirilmelidir. Bistüri ile lezyon tabanı kanamaya yol açmadan nazik bir şekilde kazındıktan sonra elde edilen materyaller lam üzerine ince bir tabaka şeklinde yayılmalıdır. Üzeri krutlu ülser lezyonlarda örnek alınacak ise, krut serum fizyolojikli spanç ile yumuşatıldıktan sonra bir forseps yardımı ile kaldırılıp altı bistüri yardımı ile kazınmalıdır (1,11).

Papül, nodül ve plak gibi solid lezyonlardan dermal kazıntı yöntemi ile sitolojik örnek alınır. Örnek alınacak bölge alkollü spanç ile silindikten sonra lezyon dominant olmayan elin baş ve işaret parmağı arasında sıkıştırılır. Bistüri (No: 15) yardımı ile yaklaşık 0,5 cm uzunluğunda 2-3 mm derinliğinde küçük bir insizyona yapılır ve bistüri ile dermal bölgeden kazıntı alınır. İnsizyona bağlı kanama var ise spanç ile silinip daha sonra kazıntı alınmalıdır. Elde edilen materyaller lam üzerine ince bir tabaka şeklinde yayılır (12).

Ülsere lezyonlarda direkt lamın ülser üzerine bastırılması ile baskı yayması yapılabilir. Ayrıca baskı yayması biyopsi materyalinden de hazırlanabilir. Özellikle tümöral hastalıklar ve kutanöz layşmanyazis tanısı için, biyopsi materyalleri bir

Tablo 1. Dermatolojik hastalıklar ve tanısal sitolojik bulguları

Akantolitik hastalıklar	Akantolitik hücre
Herpetik enfeksiyonlar	Akantolitik hücre, multinükleer dev hücre, intranükleer inklüzyon cisimciği
Büllöz impetigo	Diskeratotik akantolitik hücre, kok ve nötrofiller
Stafilokoksik haşlanmış deri sendromu	Diskeratotik akantolitik hücre
Darier hastalığı	Diskeratotik akantolitik hücre, corps rond ve grain
Hailey-Hailey hastalığı	İmmünofloresan incelemede depolanma saptanmayan akantolitik hücreler
Pemfigus	İmmünofloresan incelemede akantolitik hücre çevresinde immünoglobulin G depolanması
Spongiotik hastalıklar	x100 büyütmede 10'dan fazla sayıda iribaş hücresi
Enfekte ekzematöz kontakt dermatit	Çok sayıda iribaş hücresi, kok ve/veya basiller
Büllöz böcek sokması	Mast hücresi, eozinofiller ve çok sayıda iribaş hücresi
Pemfigus herpetiformis	Az sayıda akantolitik hücre ve çok sayıda iribaş hücresi
Büllöz dermatofitik enfeksiyon	Çok sayıda iribaş hücresi, hifa ve sporlar
Kontakt dermatitler	Bol iribaş hücresi, nötrofil, eozinofil ve lenfositler
Granümatöz dermatitler	Granülom yapısı ile birlikte multinükleer dev hücreler
Kutanöz layşmanyazis	2-5 µm büyüklüğünde, oval şekilli eksantrik nükleusu bulunan ve nükleusa yakın kinetoplast bulunan layşmanya parazitleri
Mukormikozis	Kurdela şeklinde, 4-50 µm genişlikte, septasız, ince duvarlı, sağ açıyla dallanan hifalar
Aspergillozis	45 °C açıyla dallanan ve "Y" şeklinde görülen hifalar
Majocchi granülomu	Hifa ve sporlar
Mikobakteriyel enfeksiyon	Aside dirençli basil
Juvenil ksantogranüloma	Köpüksü histiyositler ve Touton tipi dev hücre
Yabancı cisim granülomu	Yabancı cisim ve yabancı cisim tipi dev hücreler
Tümöral hastalıklar	Spesifik hücre artışı
Bazal hücreli karsinom	Bazal hücre adacıkları
Skumöz hücreli karsinom	Atipik keratinositler
Melanom	Atipik melanositler
Lenfoma	Atipik lenfositler
Senil sebese hiperplazi	Sitoplazmasında vaküller bulunan sebositlerin oluşturduğu hücre kümeleri
Mastositoz	Metakromatik granülleri olan mast hücreleri
Enfeksiyonlar veya enfestasyonlar	Enfeksiyöz veya paraziter ajanlar
Molluskum kontagiozum	Karadut şeklinde görünen intrasitoplazmik Henderson-Patterson cisimcikleri
Orf	İntrasitoplazmik eozinofilik Guarnieri cisimcikleri
Skabiyes	Dört çift bacağı ve sırt bölümünde dikensi çıkıntılar yer alan Sarcoptes scabiei parazitleri
Demodikozis	Dört çift kısa bacakları bulunan demodeks paraziti

penset yardımı ile tutulup lam üzerine hafifçe bastırılarak döndürülmesiyle de baskı yayması yapılabilir (1).

Subkutan nodül (>1 cm), kist ve abselerden sitolojik örnek almak için ince iğne aspirasyon yöntemi kullanılabilir. Aspirasyon sitolojisi için genellikle tercih edilen 20-25 gauge iğne takılmış 10 veya 20 ml'lik tek kullanımlık enjektörlerdir. İğne yardımı ile lezyon içine girildikten sonra negatif basınç uygulanır ve elde edilen materyaller lam üzerine yayılır (12).

Sitolojik Örneklerin Boyanması

Tespit edilen sitolojik materyallerin boyanmasında çok sayıda sitolojik boya kullanılabilir. Eskiden dermatositolojide en sık Giemsa ve Wright boya kullanılırken günümüzde ise kolay ve hızlı boyama olanağı sağlayan May-Grünwald Giemsa (MGG) ve Diff-Quick boya kullanılmaktadır. MGG boyamada, yaymalar üç farklı solüsyonuna beşer kez daldırılıp çıkarılır ve musluk suyu altında yıkandıktan sonra kuruması beklenir. Bir dakikadan daha kısa süren bu boyama işlemi sonrası örnekler mikroskop altında incelenir (1,11). Bu rutin boyamalar dışında bazı hastalıklarda ek boyamalar yapılması gerekir. Bakteriyel enfeksiyonlar için Gram boyası ve mikobakteriyel enfeksiyonlar için aside dirençli boyama yapılmaktadır. Rutin sitolojik boyalar ile bazı derin mantar sporlarının görülmesi güç olduğundan Gomori methenamine silver ve Periodic acid-Schiff boyasının birlikte kullanılması yanlış negatiflik ve pozitiflik oranını düşürür (1,7).

Sitolojik örnekler floresan boya ile de boyanabilir. Floresan inceleme için yaymalar havada kurutulduktan sonra floresanla işaretlenmiş monoklonal antikorlar eklenir ve 30 dakika bekletilir. Yaymalar fosfat tamponlu salin solüsyonunda üç kez beş dakika süre ile durulandıktan sonra üzerine tamponlanmış gliserol eklenir ve floresan mikroskopta incelenir. Pemfigus tanısı için floresan ile işaretlenmiş anti-skin antikorlar, herpetik enfeksiyonlar için anti-herpes virüs antikorları ve varisella tanısı için anti-herpes zoster antikorları kullanmak gerekir (4).

Sitolojik Örneklerin Mikroskopik Değerlendirmesi

Mikroskopik değerlendirmede örnekler, öncelikle küçük büyütme objektifler (x10) ile tarandıktan sonra büyük büyütme objektifle (x100) hücre detayları incelenir. Küçük büyütme ile hem hücrelerin tek tek özellikleri hem hücrelerin birbirleriyle olan ilişkileri hem de bazı parazitik etkenlerinin varlığı değerlendirilir. Düşük büyütmede gözlenen veya diğer bir deyişle hastanın klinik özelliklerine göre araştırılması gereken temel anahtar sitolojik bulgular akantolitik hücreler, iribaş hücresi, granümatöz enflamasyon, enfeksiyon etkenleri ve spesifik hücre artışlarıdır (Resim 1). İmmersiyon yağı kullanarak x100 objektifle inceleme, özellikle enfeksiyöz ajanların saptanması ve hücre detaylarının incelenmesi için gereklidir (1,12).

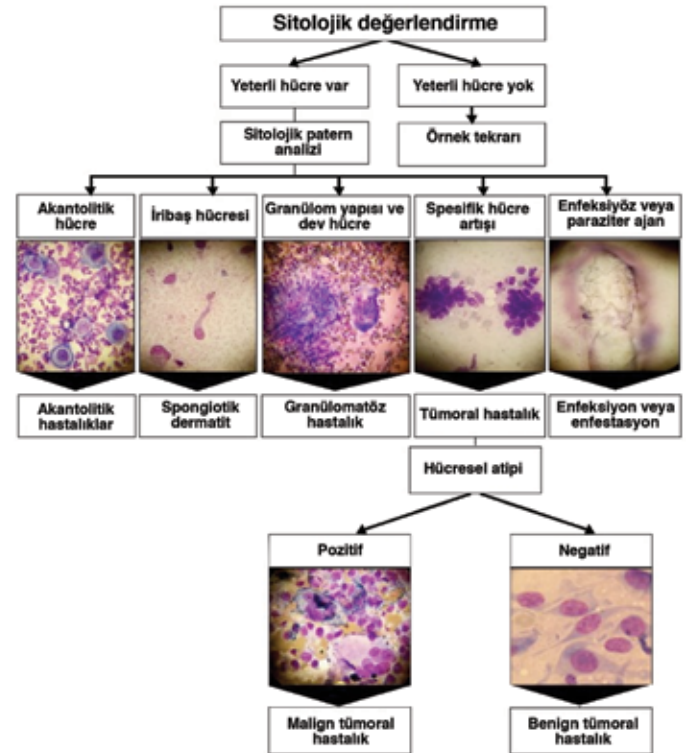
Akantolitik Hastalıklarda Tanısal Yaklaşım: Eroziv-vezikülobüllöz bir lezyondan sitolojik inceleme yapılmasının en sık nedeni herpetik enfeksiyonların dışlanmasıdır (4). Sitolojik olarak herpetik enfeksiyonların karakteristik bulgusu akantolitik hücre ve multinükleer dev keratinositlerdir (Resim 2a) (11). Herpetik enfeksiyonlar için oldukça özgül (%100) olan bu bulguların duyarlılığı ise lezyonların tipi ve süresine göre %53 ile %86 arasında değişmektedir (4,10). Herpetik

enfeksiyonlar için en karakteristik bulgu ise sepet içerisinde yumurta şeklinde tarif edilen intranükleer inklüzyon cisimcikleridir (Cowdry A tipi). Bu inklüzyon cisimciklerinin MGG gibi rutin boyalarda görülmesi güç olmasına karşın Papanicolaou boyasında kolaylıkla gözlenir (11).

Rutin sitolojik muayene ile herpetik enfeksiyon tanısı alan bir hastada varisella ile herpes simpleks virüs enfeksiyonu arasında ayırım yapmak için immüno floresan inceleme yapmak gerekir. İmmüno floresan incelemede herpes simpleks virüs antikor pozitif ise herpes simpleks virüs enfeksiyonu, herpes zoster antikor pozitif ise herpes zoster enfeksiyonu düşünülmelidir (4,12).

Sitolojik incelemede nötrofil ve koklar ile birlikte diskeratotik ve akantolitik hücrelerin görülmesi büllöz impetigo tanısı için oldukça duyarlı (%92) ve özgül (%100) bulgulardır (Resim 2b) (4). Stafilokoksik haşlanmış deri sendromunda ise kok ve nötrofiller olmadan sadece diskeratotik akantolitik hücreler gözlenir. Diskeratotik akantolitik hücrelere akantolitik hücrelerin apopitoza giden şekilleri olan corps rond ve grainler eşlik ediyor ise Darier hastalığı düşünülmelidir (Resim 2c) (4,10-12).

Sitolojik incelemede akantolitik hücre pozitif ancak multinükleer dev hücre, corps rond ve grainler negatif ise mutlaka pemfigus açısından immüno floresan inceleme yapılmalıdır (Resim 2d). Rutin sitolojik incelemede sadece akantolitik hücre tespit edilen hastalarda immüno floresan incelemede keratinositler çevresinde immüno globulin depolanmasının tespiti pemfigus lehine iken negatif olması Hailey-Hailey hastalığının göstergesidir (1). İmmüno floresan



Resim 1. Dermatolojik hastalıkların ayırımında sitolojik tanı süreci

incelemenin kullanılması ile pemfigus tanısı için sitolojinin özgüllüğü %43'den %100'e çıkarılabilir (12).

Spongiotik Dermatitlerde Tanısal Yaklaşım: Sitolojik incelemede x100 büyütmede 10 veya daha fazla sayıda iribaş hücresi saptanması spongiotik dermatitler için oldukça duyarlı (%81-83) ve özgül (%99-100) bir bulgudur (1,13). Bol iribaş hücresi ile birlikte metakromatik granülleri bulunan mast hücresi ve eozinofiller büllöz böcek sokmasında gözlenirken enfektif ekzematöz dermatitlerde iribaş hücrelerine bakteriler eşlik eder (Resim 3a). Enfekte dermatofitik enfeksiyonlarında ise iribaş hücreleri yanında hifa ve sporlar gözlenir (Resim 3b). Alerjik kontakt dermatit hastalarında iribaş hücrelerine eozinofil ve lenfositler eşlik ederken irritan kontakt dermatitte eşlik eden enflamatuvar hücreler genellikle nötrofillerdir. Pemfigus herpetiformis hastalarında çok sayıda iribaş hücrelerine az sayıda akantolitik hücre eşlik eder (Resim 3c). Bu nedenle akantolitik hücreler gözden kaçabilir. Tanı için immüno Floresan inceleme yapılması gerekir (Resim 3d) (4).

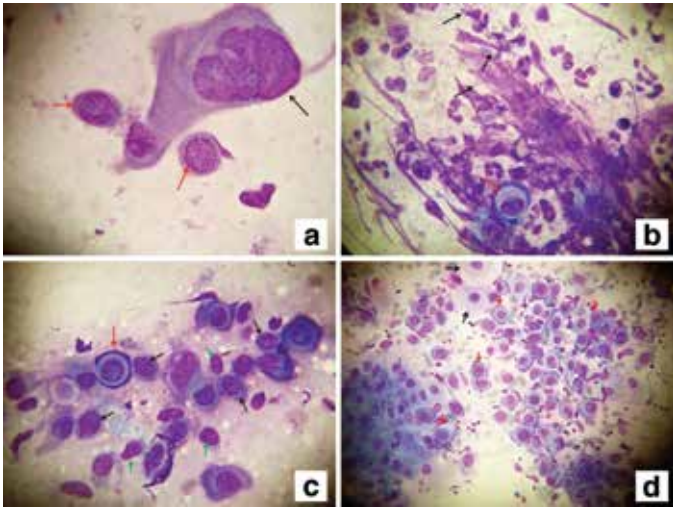
Granümatöz Hastalıklarda Tanısal Yaklaşım: Sitolojik incelemede granümatöz dermatitin göstergesi histiyositler ve lenfositlerden oluşan granülomlar ve multinükleer dev hücrelerdir. Granümatöz dermatitlerde gözlenen multinükleer dev hücreler, herpetik enfeksiyon ve malignitelere gözlenen dev hücrelerden farklıdır. Bu dev hücreler yabancı cisim, Langhans veya Touton tipi olmak üzere üç farklı şekilde görülebilir. Yabancı cisim tipi dev hücrelerde çok sayıda nükleus dev hücrenin orta bölümünde yer alırken, Langhans tipi dev hücrelerde nükleuslar

hücrenin periferinde at nalı şeklinde dizilim gösterir. Touton tipi dev hücrede ise köpüksü sitoplazmalı dev hücre içerisinde nükleuslar periferde halka şeklinde dizilir ve bazen bu halkanın ortasında bir veya iki nükleus daha bulunabilir. Bu dev hücreler herpetik enfeksiyonda gözlenen dev hücrelerden farklı olarak sinsityal özellik göstermez ve akantolitik hücreye eşlik etmez (7).

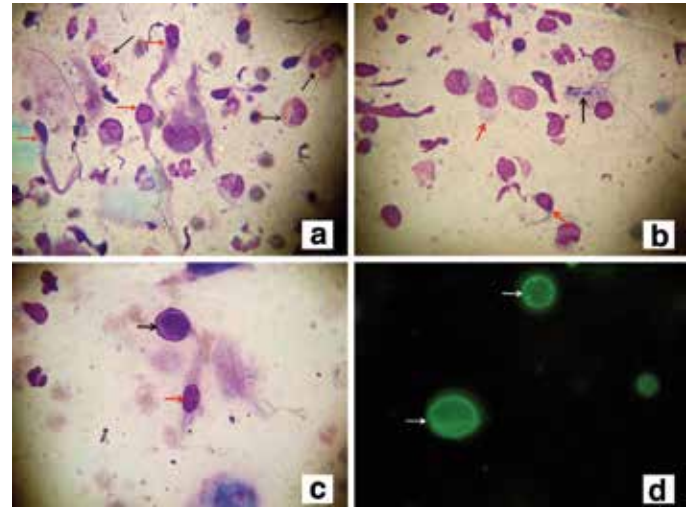
Granümatöz dermatitlerde sitolojik incelemenin en sık nedeni granümatöz dermatite neden olan enfeksiyöz etkenlerin saptanmasıdır. Enfeksiyöz granümatöz hastalıklar içerisinde sitolojik incelemenin en sık kullanıldığı hastalık ise kutanöz layşmanyazistir. Mikroskopik incelemede saptanan layşmanya parazitleri oval şekilli olup eksantrik bir nükleusa sahiptir (Resim 4a). Bu parazitler ekstraseküller ortamda olabileceği gibi histiyositler, dev hücre veya granülomlar içinde de görülebilir. Parazitlerin görülme oranı %30 ile %82 arasında değişir (14,15). Layşmanya paraziti negatif olgularda diğer parazitik etkenler, bakteriler ve mantarlar araştırılmalıdır (Resim 4b ve 4c).

Sitolojik incelemeler bazı enfeksiyöz olmayan granümatöz hastalıkların tanısında da kullanılır. Sitolojik incelemede Touton tipi multinükleer dev hücre ve köpüksü histiyositler juvenil ksantogranüloma için karakteristik iken yabancı cisim tipi dev hücreler ve yabancı cisimlerin saptanması yabancı cisim granülomunun göstergesidir (Resim 4d) (1,4).

Enfeksiyon ve Enfestasyonlarda Tanısal Yaklaşım: Çok sayıda virüs, bakteri, mantar ve parazitik ajan deride enfeksiyona neden olur. Virüsler ışık mikroskobu ile görülemediği için ancak sitopatik etkilerine bakılarak



Resim 2. Akantolitik hastalıklarda sitolojik bulgular, a) Herpetik enfeksiyonlu hastadan alınan yaymada akantolitik hücreler (kırmızı oklar) ve multinükleer dev keratinosit, b) Büllöz impetigoya bağlı gelişen büllerden alınan yaymada akantolitik hücre (kırmızı ok) ve koklar (siyah oklar), c) Darier hastasında erode lezyonlardan alınan yaymada akantolitik hücre (kırmızı ok), corps rond (siyah oklar) ve grainler (yeşil oklar), d) Pemfigus vulgaris hastasında oral mukozada erode lezyonlardan alınan yaymada bol sitoplazmalı normal keratinositler (siyah oklar) yanında çok sayıda akantolitik hücreler (kırmızı oklar) (MGG x1000)



Resim 3. Spongiotik dermatozlarda sitolojik bulgular, a) Büllöz böcek sokması lezyonundan alınan yaymada iribaş hücreleri (kırmızı oklar) ve eozinofiller (siyah oklar), b) Büllöz tinea pedis lezyonundan alınan yaymada tadpole hücreleri (kırmızı oklar), hifa (siyah ok) ve sporlar (yeşil oklar), c) Pemfigus herpetiformis'e bağlı gelişen grube veziküllerden alınan yaymada akantolitik hücre (siyah ok) ve iribaş hücresi (kırmızı ok), d) Pemfigus herpetiformis hastasında yaymadan yapılan immüno Floresan incelemede akantolitik hücre çevresinde immüno globulin G depolanması (oklar) (A, B, C, MGG x1000; DİF x1000)

tanı konulabilir. Herpetik enfeksiyonlar gibi çoğu DNA virüsleri intranükleer inklüzyon cisimciklerine neden olurken en büyük DNA virüsü olan pox virüsler intrasitoplazmik inklüzyonlar oluşturur. Pox virüslerin neden olduğu molluskum kontagiozum enfeksiyonunda sitoplazmayı tamamen dolduran ve karadut şeklinde görünen "Henderson-Patterson" cisimcikleri oluşurken orf enfeksiyonunda intrasitoplazmik eozinofilik görünümlü "Guarnieri cisimcikleri" saptanır (1,10).

Bakterilerin çoğu rutin sitolojide görülmele birlikte bazı bakterilerin görülmesi için ek boyamalar gerekir. Mikobakterilerin görülmesi için aside dirençli boyalar kullanılmalıdır. Bu boyalar ile lepra ve mikobakterium tüberkülozis basilleri pembe kırmızı renkte görünür (1,7).

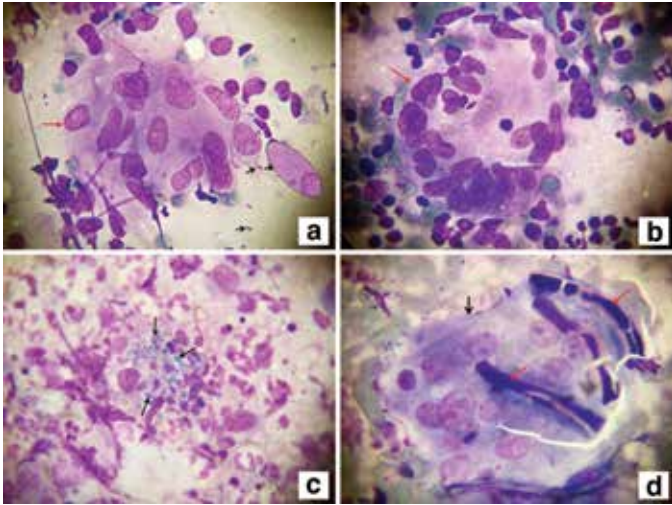
Fungal enfeksiyonlar dokuda hifa, psödohifa ve sporlar şeklinde görülür. Sitolojik olarak hifa ve sporların morfolojik özelliklerine bakılarak bazı fungal enfeksiyonların tanısını koymak mümkündür. Bazı mantar enfeksiyonlarının ise deride hastalık yapan tek türü bulunur ve deride saptanmaları durumunda direkt olarak hastalık tanısı kabul edilir. Bunlar blastomikozis, koksidiomikozis, kriptokokkozis, histoplazmozis, parakoksidiomikozis, Penicilliosis marneffeii, rinosporidozis ve sporotrikozisdir. Aspergillozis, kandidiyazis ve dermatofitik enfeksiyonlara neden olan çok sayıda mantar türü bulunur. Bunların tür tayini için kültür yapılması gerekir (1,11,12).

Layşmanya parazitleri rutin sitolojik boyalar ile boyandığı için mikroskopta görülebilir ancak skabiyes, demodikozis ve larva migransta parazitik etkenler rutin boyalar ile boyanmadığı için direkt mikroskopik inceleme veya bazı özel boyamalar

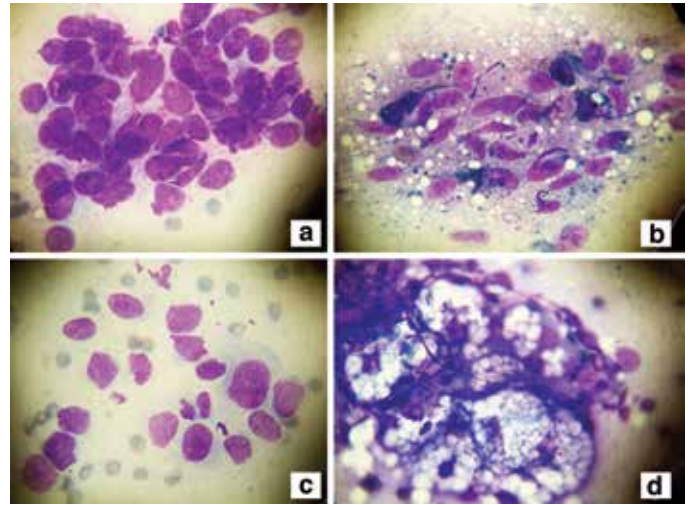
yapmak gerekir. Örneğin demodeks parazitleri aside dirençli boyalar ile pozitif boyanır (12).

Tümöral Hastalıklarda Tanısal Yaklaşım: Tümöral hastalıkların kesin tanısı histopatolojik incelemeler ile yapılır. Buna karşın, biyopsi almanın zor olduğu bölgelerdeki tümörlerin saptanması ve tedavi sonrası nükslerin tespitinde önemli rol oynayabilir. Tümöral hastalıklarda sitolojik inceleme yapılırken ilk olarak tümörün hangi tür hücrelerden köken aldığı belirlenmeli ve daha sonra tümörün benign-malign ayrımı yapılmalıdır (1). Hücresel atipiyi belirlemek için, hücre şekli, sitoplazma ve nükleusun özelliklerine bakılmalıdır. Normal hücrelerin hücre ve nükleus büyüklükleri birbirine benzerlik gösterir. Hücresel atipi geliştikçe hücre çapları ve şekilleri değişkenlik gösterir. Hücrelerin farklı çaplarda olması anizositoz olarak adlandırılır. Bu farklılıklar hücre çapında (poikilositoz) veya hücre nükleusundan (poikilokaryoz) kaynaklanabilir. Normal hücre nükleusları yuvarlak veya oval görünürken, malign tümörlerde kontürleri düzensizleşir ve nükleus üzerinde tomurcuklanmalar gelişir. Hücre nükleusu aşırı büyür ve multinükleer dev hücreler gelişir. Nükleus sayısı ve çapında artış olurken nükleus çapları arasında da farklılıklar (anizonükleoz) gözlenir. Hücresel atipi şiddetli ise hücreler kendi özelliklerini kaybetmeye başlar ve en son aşamada hücrenin kökeni ancak immünohistokimyasal boyalar yardımı ile ayırt edilebilir (12).

Tümöral hastalıklarda sitolojik inceleme yapılmasının en sık nedeni bazal hücreli karsinomun skuamöz hücreli karsinomadan ayırt edilmesidir. Sitolojik incelemede dar sitoplazmalı bazaloid hücrelerin oluşturduğu bazal hücre adacıklarının görülmesi bazal hücreli karsinoma için oldukça



Resim 4. Granülomatöz hastalıklarda sitolojik bulgular, a) Kutanöz layşmanyazis hastasından alınan yaymada multinükleer dev hücre (kırmızı ok) ve layşmanya paraziti (siyah oklar), b) Skrofulodermaya bağlı gelişen nodülülsertatif lezyondan alınan yaymada Langhans tipi multinükleer dev hücre (ok), c) Granülomatöz Malessezia foliküliti lezyonundan alınan yaymada histiyosit içerisinde tomurcuklanan sporlar (oklar), d) Sütüre bağlı gelişen yabancı cisim granülomundan alınan yaymada yabancı cisim tipi dev hücre (siyah ok) içerisinde sütür materyalleri (kırmızı oklar) (A, B, D, MGG x1000; C, ARB x1000)



Resim 5. Tümöral hastalıklarda sitolojik bulgular, a) Bazal hücreli karsinoma lezyonundan alınan yaymada bazaloid hücre kümesi, b) Melanoma lezyonundan alınan yaymada oval ve iğsi nükleuslu sitoplazmasında pigment yapıları içeren atipik melanositler, c) Anaplastik büyük hücreli lenfoma hastasından alınan yaymada nükleus kontürleri düzensiz, poikilositoz ve poikilokaryoz gösteren atipik lenfositler, d) Sebace hiperplaziye bağlı papüler lezyondan alınan yaymada sitoplazmasında lipid vakuelleri bulunan sebositlerin oluşturduğu hücre kümesi (A, B, C, MGG x1000; D, MGG x400)

duyarlı (%97-100) ve özgün bir bulgudur (Resim 5a) (16,17). Sitolojik incelemeler bazal hücreli karsinomanın tanısı yanında cerrahi sınır tayini için de kullanılabilir (18).

Bazal hücreli karsinomada hücresele atipi belirgin değilken hızlı büyüme ve metastaz yapma eğilimi olan skuamöz hücreli kanser, melanoma ve lenfomada belirgin hücresele atipi gözlenir. Erken tanı konulması oldukça önemli olan skuamöz hücreli kanserlerde atipik keratinositler gözlenirken, melanoma hastalarında atipik melanositler (Resim 5b) ve lenfoma hastalarında ise atipik lenfositler (Resim 5c) saptanır (1,12). Kötü diferansiye tümörlerde ve metastatik karsinomalarda hücre kökeni belirlemek için immünohistokimyasal inceleme yapmak gerekir (1).

Sitolojik incelemeler bazı benign tümöral hastalıkların tanısında bize yardımcı olabilecek hızlı ve ucuz bir tanı yöntemidir. Tüm hastalıkların tanısı için deneyim gerekir. Bu deneyimin kazanılması için sitolojik incelemeler dermatoskopik incelemeler gibi dermatolojik muayenenin bir parçası olmalıdır. Sitolojik incelemelerin dermatoloji pratiğinde kullanımının artması ile uygulama alanları daha da genişleyecektir.

Sonuç

Dermatolojik sitoloji pek çok dermatolojik hastalığın tanısında bize yardımcı olabilecek hızlı ve ucuz bir tanı yöntemidir. Tüm hastalıkların tanısı için deneyim gerekir. Bu deneyimin kazanılması için sitolojik incelemeler dermatoskopik incelemeler gibi dermatolojik muayenenin bir parçası olmalıdır. Sitolojik incelemelerin dermatoloji pratiğinde kullanımının artması ile uygulama alanları daha da genişleyecektir.

Kaynaklar

1. Durdu M, Seckin D, Baba M. The Tzanck smear test: rediscovery of a practical diagnostic tool. *Skinmed* 2011;9:23-32.
2. Schneider WH. Arnault Tzanck, MD (1886-1954). *Transfus Med Rev* 2010;24:147-50.
3. Cordero AA. The man behind the eponym. Arnault Tzanck, his work and times. *Am J Dermatopathol* 1985;7:121-3.
4. Durdu M, Baba M, Seckin D. The value of Tzanck smear test in diagnosis of erosive, vesicular, bullous, and pustular skin lesions. *J Am Acad Dermatol* 2008;59:958-64.
5. Durdu M, Ilkit M. First step in the differential diagnosis of folliculitis: cytology. *Crit Rev Microbiol* 2013;39:9-25.
6. Durdu M, Ruocco V. Clinical and cytologic features of antibiotic-resistant acute paronychia. *J Am Acad Dermatol* 2014;70:120-6 e1.
7. Durdu M, Baba M, Seckin D. More experiences with the Tzanck smear test: cytologic findings in cutaneous granulomatous disorders. *J Am Acad Dermatol* 2009;61:441-50.
8. Durdu M, Baba M, Seckin D. Dermatoscopy versus Tzanck smear test: a comparison of the value of two tests in the diagnosis of pigmented skin lesions. *J Am Acad Dermatol* 2011;65:972-82.
9. Eryilmaz A, Durdu M, Baba M, et al. Diagnostic reliability of the Tzanck smear in dermatologic diseases. *Int J Dermatol* 2014;53:178-86.
10. Ruocco E, Brunetti G, Del Vecchio M, et al. The practical use of cytology for diagnosis in dermatology. *J Eur Acad Dermatol Venereol* 2011;25:125-9.
11. Ruocco V, Ruocco E. Tzanck smear, an old test for the new millennium: when and how. *Int J Dermatol* 1999;38:830-4.
12. V. R. *Citodiagnostica dermatologica*. 2nd ed. Padua; Italy: Piccin Nuova Libreria; 2007. p. 1-42.
13. Pariser RJ. Diagnosis of spongiotic vesicular dermatitis by Tzanck smear: the "tadpole cell". *J Am Acad Dermatol* 1983;8:519-22.
14. Dar NR, Khurshid T. Comparison of skin smears and biopsy specimens for demonstration of *Leishmania tropica* bodies in cutaneous leishmaniasis. *J Coll Physicians Surg Pak* 2005;15:765-7.
15. Rahman S, Bari A. Laboratory profile in patients of cutaneous leishmaniasis from various regions of Pakistan. *J Coll Physicians Surg Pak* 2003;13:313-6.
16. Vega-Memije E, De Larios NM, Waxtein LM, et al. Cytodiagnosis of cutaneous basal and squamous cell carcinoma. *Int J Dermatol* 2000;39:116-20.
17. Derrick EK, Smith R, Melcher DH, et al. The use of cytology in the diagnosis of basal cell carcinoma. *Br J Dermatol* 1994;130:561-3.
18. Baba M, Durdu M, Seckin D. A useful alternative approach for the treatment of well-demarcated Basal cell carcinoma: surgical excision and margin control with tzanck smear test. *Dermatol Surg* 2010;36:659-64.

Sorular

1. Aşağıdaki hastalıklardan hangisinde akantolitik hücre gözlenmez?
 - a) Pemfigus vulgaris
 - b) İmpetigo kontagioza
 - c) Stafilokoksik haşlanmış deri sendromu
 - d) Hailey Hailey hastalığı
 - e) Zona zoster
2. Aşağıdakilerden hangisi granümatöz dermatitlerin sitolojik bulgularından değildir?
 - a) Touton tipi dev hücre
 - b) Histiosit ve lenfositlerden oluşan granüloma yapısı
 - c) Langerhans tipi dev hücre
 - d) Yabancı cisim tipi dev hücre
 - e) Yabancı cisim veya enfeksiyöz ajanlar
3. Aşağıdaki hastalıklardan hangisinde çok sayıda iribaş hücresi gözlenmez?
 - a) Pemfigus herpetiformis
 - b) Alerjik kontakt dermatit
 - c) Böcek sokması
 - d) Layşmanyazis
 - e) Büllöz tinea pedis
4. Aşağıdakilerden hangisi hücre sel atipi kriteri değildir?
 - a) Poikilokaryozis
 - b) Poikilositoz
 - c) Nükleolusta belirginleşme
 - d) Multinükleer dev hücre
 - e) Akantoliz
5. Aşağıdakilerden hangisi sitolojik incelemelerin özelliklerinden değildir?
 - a) Hızlı tanı olanağı sağlar
 - b) Tekrarlanabilir
 - c) Anestezisi gerektirir
 - d) Ucuzdur
 - e) Biyopsi almanın güç olduğu bölgelerde kullanılabilir
6. Aşağıdaki hastalıkların hangisinde sitolojik incelemede Touton tipi dev hücreler görülür?
 - a) Majocchi granülomu
 - b) Sarkoidoz
 - c) Layşmanyazis
 - d) Yabancı cisim granülomu
 - e) Juvenil ksantogranüloma
7. Çok sayıda iribaş hücresi ile birlikte akantolitik hücre pozitifliği aşağıdaki hastalıklardan hangisinin göstergesidir?
 - a) Hailey Hailey hastalığı
 - b) Darier hastalığı
 - c) Pemfigus herpetiformis
 - d) Büllöz pemfigoid
 - e) Egzama
8. Ağıdakilerden hangisi rutin sitolojik boyalar ile boyanabilir?
 - a) Layşmanyazis paraziti
 - b) Mikobakteriler
 - c) Demodex paraziti
 - d) Sarcoptes scabiei
 - e) Hücre içi lipid birikimi
9. Aşağıda yer alan sitolojik boyalardan hangisi intranükleer inklüzyon cisimciklerinin kolay görülmesini sağlar?
 - a) Giemsa
 - b) Papanicolaou
 - c) Metilen mavisi
 - d) Direkt mikroskopik inceleme
 - e) Wright boyası
10. Aşağıda yer alan virüslerden hangisi DNA virüsü olmasına rağmen sitoplazma içerisinde inklüzyon cisimciğine neden olur?
 - a) Herpes simpleks virüsleri
 - b) Human papilloma virüsleri
 - c) Pox virüsleri
 - d) Varisella zoster
 - e) Coxsackie virüsü