



Pozitron Emisyon Tomografi/Manyetik Rezonans Görüntüleme Kullanımında Günlük İş Akışı ve Protokol Optimizasyonu

Daily Workflow and Protocol Optimization in Positron Emission Tomography/Magnetic Resonance Imaging Use

Ümit Özgür Akdemir, Neşe İlgin Karabacak

Gazi Üniversitesi Tıp Fakültesi, Nükleer Tıp Anabilim Dalı, Ankara, Türkiye

Öz

Entegre pozitron emisyon tomografi/manyetik rezonans (PET/MR) sistemlerinde, klinik görüntüleme protokollerinin yöntemin maliyet bakımından etkin bir biçimde kullanılacak biçimde tasarlanması ve hastanın toleransının gözetilmesi için en önemli değişken toplam görüntüleme süresidir. Onkolojik tüm vücut florodeoksiglukoz (FDG) PET/MR incelemesinin tüm vücut PET/bilgisayarlı tomografi (BT) ile benzer biçimde 30 dakikanın altındaki bir sürede tamamlanması üzerinde görüş birliğine varılan bir konudur. Aynı zamanda PET/MR incelemesi sırasında alınan MR görüntülerinin tanıya katkısının en az düşük doz BT görüntülemesi ile benzer düzeyde olması gerekir. Entegre PET/MR çalışmalarında PET görüntüleme tanısıl bilginin esas unsuru olduğundan, tanısıl MR çalışmalarından farklı olarak entegre PET/MR sistemleri için özel olarak planlanmış sınırlı bir sürede tamamlanabilecek ve PET bulgularına katkı yapabilecek MR protokolleri uygulanmalıdır. Onkolojik tüm vücut FDG PET/MR çalışmalarında en yaygın olarak başvurulan yaklaşım, aksiyal ve/veya koronal T1 ve T2 ağırlıklı MR görüntülerinin PET görüntüleme süresi içinde ve PET verisi ile eş zamanlı olarak kaydedilmesidir. Gerektiğinde incelenen hastalığa ve klinik endikasyona göre belirli bir bölgenin toplam görüntüleme süresini uzatmayacak şekilde ek MR sekansları ile görüntülenmesi de olanaklıdır. Klinik çalışmalar bu yaklaşımın onkolojide PET/BT ile aynı derecede başarılı sonuçlar verdiğini göstermektedir. Bu yazıda literatür verilerinden ve kendi deneyimimizden yola çıkarak entegre PET/MR sisteminin klinikte nasıl kullanıldığı işlenmekte ve nasıl kullanılması gerektiği konusu tartışılmaktadır.

Anahtar Kelimeler: Tanısıl görüntüleme, pozitron emisyon tomografi, manyetik rezonans görüntüleme

Abstract

In order to use integrated positron emission tomography/magnetic resonance (PET/MR) systems in a cost-effective way and to make the examination tolerable for patients, total imaging time is the most important parameter of clinical imaging protocols. The general consensus states that an oncological whole-body fluorodeoxyglucose (FDG) PET/MR examination should be completed within 30 minutes, similarly to the whole-body PET/computerized tomography (CT) examination. At the same time, the MR images acquired during the whole-body PET/MR examination should contribute to diagnosis as well as the low-dose CT images acquired in the PET/CT examination. Since the PET part comprises the main diagnostic information in integrated PET/MR studies, specifically established MR protocols are necessary that differ from diagnostic MR studies and which may be completed in a limited time and make a contribution to evaluation of PET findings. The most commonly used protocol in oncological whole-body FDG PET/MR studies is to have axial and/or coronal T1- and T2-weighted MR images simultaneously within the PET acquisition time window. This protocol may also involve acquisition of additional MR sequences which may be necessary according to the clinical diagnostic indication and that will not extend the total imaging duration. Previous clinical studies showed that such an imaging protocol yielded successful results comparable to PET/CT in oncology. In this article, we discuss how the integrated PET/MR system should clinically be used according to the findings in literature and our own experiences.

Keywords: Diagnostic imaging, positron emission tomography, magnetic resonance imaging

Yazışma Adresi/Address for Correspondence

Dr. Ümit Özgür Akdemir, Gazi Üniversitesi Tıp Fakültesi, Nükleer Tıp Anabilim Dalı, Ankara, Türkiye

Tel.: +90 532 684 36 31 **E-posta:** uoakdemir@gazi.edu.tr

©Telif Hakkı 2017 Türkiye Nükleer Tıp Derneği / Nükleer Tıp Seminerleri, Galenos Yayınevi tarafından yayınlanmıştır.

Giriş

Bu makalenin amacı, okuyucunun ardışık pozitron emisyon tomografisi (PET) ve manyetik rezonans (MR) görüntüleme ile karşılaştırıldığında eş zamanlı (entegre) PET/MR görüntülemedeki kritik iş akışı sorunlarını anlamasına ve entegre PET/MR görüntüleme protokolünü nasıl optimize edebileceğini öğrenmesine yardımcı olmaktır. Yaklaşık 2 yıl üzerindeki ilk deneyimlerimiz onkolojik tüm vücut F-18 florodeoksiglukoz (FDG) PET/MR görüntülemenin planlanması, uygulanması ve görüntü analizi bakımından oldukça zaman alıcı ve karmaşık olabileceğini göstermektedir.

Çift modaliteli hibrid görüntüleme sistemleri (entegre PET/MR gibi) konvansiyonel görüntüleme sistemlerinden çok daha pahalıdır. Dolayısıyla entegre PET/MR sisteminin verimli bir biçimde kullanılmasını sağlamak en önemli tıbbi görüntüleme algoritma basamağıdır. Halen yurt dışında da birçok grup entegre PET/MR görüntüleme sistemleri üzerinde görüntüleme protokollerini optimize etme üzerine çalışmaktadır. Genel olarak klinik araştırma protokollerinde çekim süreleri 60-90 dakika olmakla birlikte, rutin klinik uygulamada maliyet-etkin çekim protokollerini elde etmek için daha kısa süren etkili klinik iş akışlarına ihtiyaç duyulmaktadır. Yeni nesil PET/bilgisayarlı tomografi (BT) cihazları ile hasta yoğunluğu ve hizmet sunumu açısından fizibilitesinin karşılaştırılabilir olması için tüm vücut PET/MR görüntülemenin toplam süresi ideal olarak 30 dakika ile sınırlandırılmalıdır.

Görüntüleme protokolü seçeneklerinin sınırlı olduğu PET/BT'den farklı olarak, PET/MR görüntülemenin MR görüntüleme kısmı seçilen farklı MR sekanslarına bağlı olarak ayrıca genişletilebilir. Bunun yanında PET/MR görüntüleme PET/BT ile tamamlayıcı biçimde uygulanabilir. Örneğin; bir onkoloji çalışmasında tüm vücut PET/BT çalışmasını klinik soru ile belirlenen belirli bir vücut bölgesinin PET/MR ile görüntülenmesi takip edebilir. Böylesi bir görüntüleme protokolünde eş zamanlı olarak bir tüm vücut MR taraması ile list modunda 15 ile 20 dakika süren PET taraması elde edildikten sonra (örneğin; baş-boyun kanserlerinde lokal evre ve lenf nodu evrelemesi ile ilgili bilgi veren veya tümör rekürrensini değerlendirilmesini sağlayan) bölgesel yüksek çözünürlüklü veya kontrastlı MR görüntülemeleri yapılabilir.

Bunun yanında pek çok hastada daha önceden yapılmış radyolojik görüntüleme verileri olmadan, örneğin tümör belirteçlerinin artması nedeniyle metastaz veya lokal nüks araştırılırken bize PET/MR incelemesi isteği sunulacaktır. Bu durumda, tüm vücut

PET/MR incelemesinin yanında klinik sorun ile ilgili olan veya tüm vücut görüntülemesinden elde edilen veriler doğrultusunda belirli ilgi alanlarına odaklanmak gerekebilir. Farklı hastalıklarda, ayrıca hastaya özgü durumlar dikkate alınarak bireyselleştirilmiş biçimde bir tanısıl değerlendirme için olası birkaç protokol geliştirilebilir. Örneğin; tüm vücut protokolü hastanın durumuna bağlı olarak PET/BT ile kıyaslanabilir biçimde total tüm vücut PET/MR çalışması (malign melanom veya multipl miyelom evrelemesinde olduğu gibi) veya verteksten uyluk ortasında kadar gövdenin kısmen görüntülenmesi biçiminde uygulanabilir. Buna ek olarak, tanıya ve hastaya özgü bir yaklaşımla bölgesel olarak özel sekanslar (baş-boyun tümörlerinde, prostat kanserinde olduğu gibi) çalışılabilir. Ayrıca özellikle meme kanserinde, kolorektal kanserde veya nöroendokrin tümörlerde olduğu gibi potansiyel karaciğer metastazlarına yönelik olarak dinamik kontrastlı ve/veya difüzyon ağırlıklı görüntülemeler de dahil olmak üzere karaciğere özgü MR görüntüleme protokollerini gerçekleştirilebilir. Özellikle hassas bir tanısıl araç olan difüzyon ağırlıklı görüntülemelerden 1 cm'den küçük karaciğer lezyonlarının saptanmasında faydalanılabilir. Dinamik kontrastlı MR görüntüleme de yine karaciğer için hassas bir yöntemdir ve lezyon sınıflaması için ek sekans olarak faydalıdır.

Bazen yönlendirilen hastaların önceden yapılmış radyolojik görüntüleme sonuçları sunulabilir ve mevcut görüntüleme verilerine ek olarak tüm vücut FDG PET/MR incelemesi istenmiş olabilir. Örneğin; evreleme için yapılan BT'sinde yalnız bir karaciğer metastazı bulunan bir kolorektal kanser hastasında karaciğer metastazının rezeksiyonu endike olabilir ve evrelemeyi tamamlamak için hem uzak metastazların ekarte edilmesi hem de olası diğer karaciğer lezyonlarını araştırmak amacıyla karaciğer MR ve düşük doz tüm vücut FDG PET/BT incelemelerinin yapılması gerekebilir. Bu durumdaki bir hastada tüm vücut FDG PET/MR ile bu sorular tek duraklı bir incelemeyle cevaplanabilir. Bu senaryoda, MR görüntülemenin bölgesel odak noktası olarak karaciğer ayrıntılı olarak çalışılırken, her bir yatak konumunda yaklaşık 3 dakika süren sınırlı bir tüm vücut PET/MR görüntülemesi ile inceleme hızlı bir şekilde gerçekleştirilebilir. Yine klinisyen tarafından beyine metastaz riski yüksek olasılıklı veya klinik olarak metastaz şüphesi belirtilen hastalarda merkezi sinir sistemine özel ayrıntılı MR görüntülemesi yapılabilir.

Entegre PET/MR Görüntüleme Yöntemi

Entegre PET/MR incelemeleri manyetik ortamda çalışabilen yeni PET foton çoğaltıcı tüp teknolojilerinin

geliştirilmesi ve bu iki görüntülemeyi eş zamanlı yapabilen iç içe geçmiş sistemlerin üretilmesi ile klinik kullanıma girmiştir (1,2,3). PET verisi için atenüasyon düzeltmesi işleminin MR görüntüleri kullanılarak gerçekleştirilmesi hastanın maruz kaldığı radyasyon dozunu azaltırken, diğer taraftan lezyonların MR görüntülemenin üstün yumuşak doku kontrastı ile belirlenmesine olanak sağlamaktadır. Tüm vücut FDG PET/MR görüntüleme ile hastaların maruz kaldıkları radyasyon dozunun PET/BT'ye göre yaklaşık %80 oranında azaldığı bildirilmiştir (4,5,6). PET/BT incelemesinde BT düşük doz protokolü ile gerçekleştirildiğinde hastanın BT'ye bağlı olarak maruz kaldığı ek radyasyon dozu daha düşük olmakta birlikte, ek tanısal işlemlere ve tekrarlayan görüntülemelere bağlı birikimli radyasyon dozunu azaltmak için özellikle pediatrik hastalarda PET/MR görüntüleme PET/BT'ye tercih edilmelidir (7). Ayrıca yumuşak doku kontrastı üstünlüğü nedeniyle MR görüntülemenin BT'ye tercih edildiği birçok durumda (beyin, baş-boyun, karaciğer incelemeleri gibi) PET bulgularının anatomik korelasyonu entegre PET/MR sistemlerinde daha başarılı bir biçimde yapılabilir (8,9). Hem PET hem de MR görüntüleme yapılmasını gerektiren klinik durumlarda bu iki görüntülemenin tek seansta eş zamanlı olarak yapılabilmesi, toplam görüntüleme süresin kılmasını, sedasyona ve ek tanısal görüntülemelere duyulan ihtiyacın azalması sağladığından lojistik bakımından entegre PET/MR sistemlerini üstün kılar (2,3).

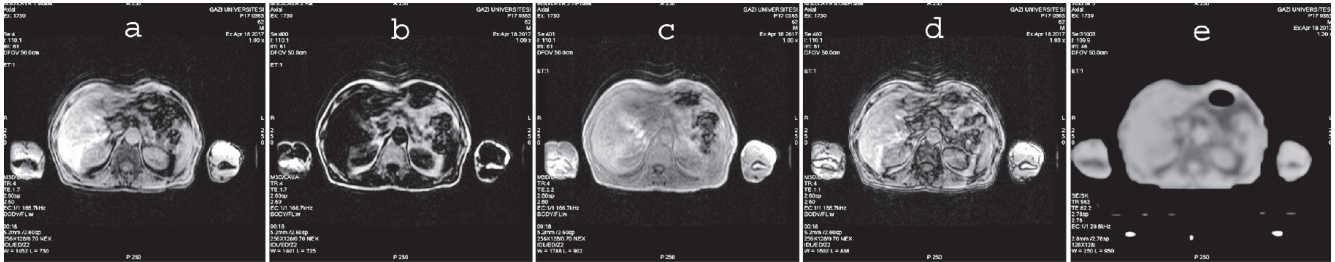
Atenüasyonun Düzeltilmesi

PET görüntülerinin atenüasyon düzeltmesi için hızlı ve düşük rezolüsyonlu T1-ağırlıklı Dixon MR sekansından yararlanılır. Bu yöntemde vücuttaki 4 farklı bileşene (hava, akciğer, yağ ve yumuşak doku) ait görüntüler oluşturularak matematiksel modellemeler ile atenüasyon

düzeltilmesinde kullanılacak parametrik görüntü elde edilir (Şekil 1) (2). Her ne kadar düşük rezolüsyonlu olması nedeniyle tanısal MR sekanslarının yerini alabilecek nitelikte olmasa da PET bulgularının anatomik korelasyonu bakımından düşük doz BT görüntüleri ile karşılaştırıldığında bu görüntüler eş düzeyde başarılıdır (10). Atenüasyon düzeltmesinin ayrıntılı bir biçimde değerlendirilmesi ise aynı hastada ardışık olarak yapılan PET/BT ve PET/MR görüntülemelerinde dokulardaki FDG tutulumuna ilişkin standardize tutulum değerlerinin (SUV) karşılaştırılması biçiminde yapılmıştır. Bu değerlendirmelerin yapıldığı çalışmalarda SUV bakımından BT ve MR ile yapılan atenüasyon düzeltmesi işlemlerinin yüksek derecede uyumlu ($R=0,9975$; $p<0,001$) sonuçlar verdiği gösterilmiştir (10). Ancak genel olarak SUV başta kemik korteksinde olmak üzere çeşitli dokularda PET/MR görüntülemesinde daha düşük bulunmaktadır. Bunun nedeni MR ile yapılan atenüasyon düzeltmesinde kemik sinyalinin olmaması ve kemiğin yumuşak doku gibi işlem görmesidir (11). Bu nedenle kemiklerde ve kemik komşuluklarında FDG tutulumu olduğundan daha düşük (kemik yoğunluğuna göre %3 ile %30 arasında) hesaplanır (3,10,11,12). Bu sorunun çözümü için özel MR sekanslarından ve anatomik atlaslardan yararlanılan yöntemler geliştirilmiştir (12). Ancak bu sorun rutin klinik uygulamada kullanılan PET/MR sistemlerinde tüm vücut görüntüleme için henüz adapte edilmemiştir.

Onkolojik Tüm Vücut PET/MR Protokolü

Tüm vücut PET/BT ile kıyaslandığında tüm vücut entegre PET/MR için protokol seçenekleri çok fazladır. Tüm vücut PET/BT incelemesinde temel BT protokolü hastanın serbest solunumu sırasında yapılan düşük dozlu ve kontrastsız bir BT incelemesidir. Bu görüntüleme 30

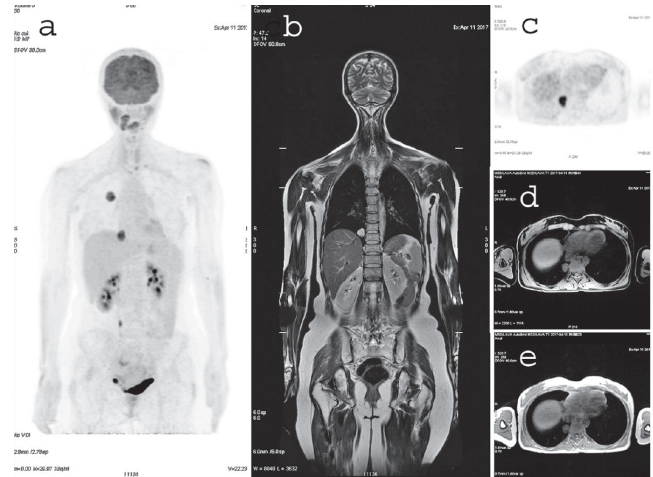


Şekil 1. Entegre pozitron emisyon tomografi/manyetik rezonans (PET/MR) yönteminde atenüasyon düzeltmesi (Gazi Üniversitesi Nükleer Tıp Anabilim Dalı PET/MR Birimi Arşivi'nden alınmıştır). Mevcut entegre PET/MR sistemlerinde onkolojik tüm vücut incelemelerinde PET atenüasyon düzeltmesi işleminde T1 ağırlıklı Dixon MR görüntülerinden (a-d) yararlanılarak oluşturulan atenüasyon haritalaması görüntüsü (e) kullanılır. T1 Dixon sekansı ile dört farklı 3D (izotropik) tüm vücut MR görüntüsü elde edilir. Bunlar sırasıyla su (a), yağ (b), "in-phase" (c) ve "out-phase" (d) MR görüntüleridir. Daha sonra matematiksel modellemeye dayanan işlemler ile atenüasyon haritalaması görüntüsü (e) oluşturulur

saniyeden daha kısa bir süre içinde tamamlanır. Eğer BT için ek olarak kontrastlı görüntüleme yapılırsa bu işlem de 1-3 dakika sürer. Tüm vücut PET/BT görüntülemeye yapılabilecek değişiklikler yaklaşık olarak bununla sınırlıdır. Bu incelemede PET görüntülemenin yatak başına 3-5 dakika sürdüğü ve tüm vücudun 5-6 yatak konumunda tarandığı düşünülürse bir tüm vücut PET/BT incelemesinin toplam 15 ile 30 dakika içinde tamamlanması beklenir. Buna karşılık tüm vücut PET/MR görüntüleme protokolünde seçilen MR sekanslarına göre toplam görüntüleme süresi yüksek derecede değişkenlik gösterebilir. En kısa süren tüm vücut PET/MR görüntüleme protokolü sadece atenüasyon düzeltmesi ve anatomik korelasyon için alınan, düşük doz BT protokolüne benzeyen sınırlı bir MR çalışması olacaktır. Bu amaçla alınan T1 Dixon sekansı tüm vücut için toplam yaklaşık 1-2 dakika sürer (2). Entegre PET/MR sistemlerinde PET ve MR görüntülemeleri eş zamanlı olarak yapıldığından, yatak başına 3-5 dakika süren PET görüntülemesi sırasında T1 Dixon sekansına ek olarak başka bölgesel MR sekansları da kaydedilebilir. Genellikle PET görüntülemesi süresi içinde tüm vücut için aksiyal T1 Dixon ve koronal/aksiyal T2 ağırlıklı MR sekansları kaydedilmektedir (Şekil 2). Bu uygulama tüm vücut entegre PET/MR görüntülemenin temelini oluşturur ve bu protokole göre yapılan bir tüm vücut PET/MR incelemesi yaklaşık olarak PET/BT ile benzer bir sürede tamamlanabilir. Elbette bu tüm vücut MR görüntüleme protokolü organa özgü ayrıntılı MR incelemeleri ile aynı tanısal doğrulukta veri üretmemektedir. Bir tüm vücut PET/MR incelemesi ilk olarak aksiyal görüntüleme sahasının ve atenüasyon düzeltmesi için bölgelerin (baş-boyun, toraks, abdomen, pelvis) belirlenmesini sağlayan kısa (yaklaşık 60 saniye süren) bir topografik görüntünün kaydedilmesi ile başlar. Bundan sonra her bir yatak konumunda ardışık olarak PET emisyon verisinin toplanmasına ve eş zamanlı olarak seçilen MR görüntülerinin alınmasına geçilir. Oluşturulan protokole MR sekanslarının toplam süresinin uzaması durumunda PET görüntülemenin o yatak konumu için süresini uzatmak ve daha yüksek sayım istatistiğine bağlı bir PET görüntüsü elde etmek de olanaklıdır (Şekil 3).

Bu temel tüm vücut entegre PET/MR çalışması alternatif olarak tanısal MR sekanslarının eşlik ettiği bölgesel bir PET/MR incelemesi ile birleştirilebilir veya PET/MR sırasında tüm vücut için ayrıca tanısal bir MR incelemesi yapılabilir. Sıklıkla tüm vücut entegre PET/MR görüntüleme protokolüne T1 ve T2 yağ baskılı temel MR sekanslarına ek olarak difüzyon ağırlıklı görüntüleme, toraks ve karaciğer için solunum tetikleme T2 ve bölgesel

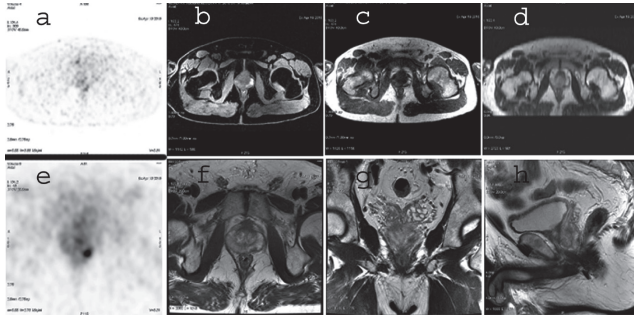
kontrastlı T1 MR görüntülemeleri eklenmektedir. Birinci yöntemin seçilmesi durumunda görüntüleme süresi göreceli olarak biraz daha uzun (yaklaşık 30 dakika) olur. Tüm vücut için tanısal MR sekanslarını içeren diğer yöntemde ise görüntüleme süresinin daha uzun olması (>45 dakika) kaçınılmazdır (3). Bir PET/MR çalışmasında çekim öncesi hazırlık (hastayı kameraya yatırma, pozisyonlama, sargıların yerleştirilmesi ve sargı bağlantılarının yapılması) da ortalama ek 10-15 dakikalık bir süre aldığından, tetkik süresinin uzaması PET radyofarmasötiklerinin kısa yarı-ömrü nedeniyle ciddi radyofarmasötik kaybına neden olur. Dolayısıyla uzun görüntüleme süreleri entegre PET/MR sistemlerinin maliyet-etkin bir biçimde kullanılmasını engelleyeceği gibi hasta toleransı bakımından da birçok durumda kabul edilebilir bir yaklaşım olmayacaktır. Nitekim, entegre PET/MR sistemlerinin tanısal kullanımına ilişkin hazırlanan raporlarda toplam görüntüleme süresinin 30 dakika ile sınırlanması konusunda fikir birliği olduğu görülmektedir (13).



Şekil 2. Dil yassı hücreli karsinomu tanılı 38 yaşındaki kadın hastanın yeniden evreleme amacıyla yapılan florodeoksiglukoz (FDG) pozitron emisyon tomografi/manyetik rezonans (PET/MR) incelemesi (Gazi Üniversitesi Nükleer Tıp Anabilim Dalı PET/MR Birimi Arşivi'nden alınmıştır). Hastanın tüm vücut entegre FDG PET/MR incelemesine ait üç-boyutlu projeksiyon (a) ve aksiyal (b) FDG PET görüntülerinde sağ akciğerde metastatik hastalık ile uyumlu olarak değerlendirilen iki farklı patolojik artmış FDG tutulum odağı izlenmektedir. Eş zamanlı olarak alınan temel tüm vücut MR sekanslarında sağ akciğer alt lob posterobazal segmentteki nodül koronal T2 (b), aksiyal T1 Dixon su (d) ve yağ (e) MR görüntülerinde akciğer parankimine göre hiperintens olarak izlenmektedir

Bölgesel PET/MR Çalışmaları ve Özel Durumlar

Toplam görüntüleme süresinin sınırlandırılması bakımından entegre PET/MR görüntüleme protokollerinin incelenen hastalığa ve hastanın özel endikasyonuna göre planlanması gerekir. Bunun için PET görüntülemenin sağladığı tanısal bilgiyi tekrarlayan, bu bakımdan incelemeye ek katkısı olmayan MR sekanslarının PET/MR tetkiki sırasında alınmaması uygun olacaktır (2). Tüm vücut FDG PET görüntülemenin birçok onkolojik endikasyonda yüksek duyarlılığa ve özgüllüğe sahip olmasına bağlı olarak ek tanısal MR görüntüleme yapılması gerekemeyebilir (14). Entegre PET/MR sistemleri ile yapılan PET çalışmaları için öncelikli amaç standart referans yöntem olan düşük doz BT ile eş düzeyde bilginin sınırlı bir MR protokolü ile elde edilmesidir. Buna karşılık anatomik detayların önemli olduğu ve tedavi kararını etkileyebileceği bazı endikasyonlarda (karaciğer lezyonları, prostat kanseri baş-boyun kanserlerinde ve rektum kanserinde ilk evreleme gibi) ek olarak alınacak MR görüntüleri tanısal değerlendirmeye katkı yapabilir. Anatomik olarak bir bölgeye odaklanan bu ek MR görüntülemeleri incelenen hastalığın evreleme



Şekil 3. Yeni tanı prostat kanseri tanılı 63 yaşındaki hastanın evreleme amacıyla yapılan tüm vücut Ga-68 prostat spesifik membran antijeni pozitron emisyon tomografi/manyetik rezonans (PET/MR) incelemesinde (Gazi Üniversitesi Nükleer Tıp Anabilim Dalı PET/MR Birimi Arşivi'nden alınmıştır) tüm vücut görüntülemesi sırasında alınan 3 dakika/yatak süreli aksiyal PET görüntüsünde (a) prostat bezi sol periferik zondaki tümör odağı geri-plan aktivitesinden güçlükle ayırt edilebilmektedir. Eş zamanlı olarak alınan temel tüm vücut MR sekanslarından aksiyal T1 Dixon su (b) ve yağ (c) MR görüntülerinde lezyon ayırımı yapılamamakta; koronal T2 ağırlıklı görüntüden elde edilen aksiyal T2 MR görüntüsünde (d) sol periferik zondaki hipointens lezyon güçlükle ayırt edilebilmektedir. Hastanın prostat bezine yönelik ek olarak yapılan yüksek rezolüsyonlu volumetrik T2 ağırlıklı MR görüntülerinde (f-h) ve eş zamanlı olarak alınan daha uzun emisyon görüntüleme süresine sahip (15 dakika/yatak) aksiyal PET görüntüsünde (e) bu lezyonun net bir biçimde görüntülenebildiği izlenmektedir

prensipleri ve öngörülen tümör yayılım özelliklerine göre belirlenebilir. Literatürde farklı klinik durumlar için önerilen PET/MR görüntüleme protokolleri bulunmakla birlikte, bunlar öncelikle MR pratiğinden yola çıkılarak oluşturulmuştur (2,3). Dolayısıyla entegre PET/MR görüntüleme için, PET görüntüleme koşullarına uygun ve PET bulgularına katkı yapacak tanısal bilgi sağlayan özgül PET/MR protokollerini belirlenmesi gerekmektedir.

Beyin Tümörleri

Primer beyin tümörleri için standart tanısal görüntüleme yöntemi MR incelemesidir. MR görüntüleme beyin tümörlerinin yapısal özellikleri yanında difüzyon ağırlıklı görüntüleme, perfüzyon çalışması, spektroskopi ve işlevsel çalışmalar gibi yöntemler ile tümörün hücresel özellikleri ve beyinde neden olduğu hemodinamik değişikliklerle ilgili ayrıntılı bilgi sağlar (15). Buna karşılık beyin FDG PET görüntüleme yapısal olarak heterojen olan büyük tümörlerde biyopsi yerinin belirlenmesinde ve tedavi sonrasında beyin parankiminde gelişen fibrotik reaktif değişiklikler ile rekürren tümör ayırıcı tanısına katkıda bulunur (16). Ancak bu amaçla PET görüntülemesinde FDG dışındaki, başta amino asit metabolizmasına yönelik olmak üzere F-18 florotiltirozin gibi başka radyofarmasötiklerin kullanılması tercih edilir (16,17). Entegre PET/MR sistemlerinde primer beyin tümörü tanılı hastalar genellikle tanısal MR çalışması yapıldıktan sonra belirtilen endikasyonlar ile PET incelemesine gelmektedir. Özellikle beyin FDG PET incelemesinde düşük FDG tutulumu gösterebilen ve bu durumda yüksek kortikal gri cevherden zor ayırt edilebilen tümörlerin belirlenmesi için standart T1 ve T2 görüntülerine ek olarak alınan kontrastlı T1 MR görüntüleri yararlı olabilir. Bunun dışında kalan birçok MR görüntülemesinin toplam görüntüleme süresi ve raporlama ile ilgili ülkemizdeki durum dikkate alındığında PET incelemesi dışında bir tanısal MR çalışması ile yapılması gerekir. Radyofarmasötik çeşitliliğinin ve ulaşılabilirliğinin artması durumunda gelecekte entegre PET/MR sistemleri beyin tümörlerinin tanısında ve izleminde standart tanı yöntemi olacaktır. Entegre PET/MR sistemlerinin klinik kullanımı için en öncelikli alan olarak kabul edilen nörolojik PET endikasyonları ve buna ilişkin metodolojik yaklaşımlar derginin bu sayısında ayrı bir başlık olarak işlenmektedir.

Baş-Boyun Kanserleri

Baş-boyun kanserlerinin evrenmesinde yüksek anatomik çözünürlükle ve farklı planlarda alınan T1 ve T2

MR görüntüleri, difüzyon ağırlıklı görüntüleme, bölgesel kontrastlı T1 MR görüntülemeleri ek olarak yapılabilecek incelemelerdir. Entegre FDG PET/MR görüntülemenin bu hasta grubunda üstünlüğü özellikle ilk evrelemede primer lezyonun anatomik uzanımının ve çevre doku invazyonun gösterilmesidir (18). Baş-boyun bölgesinde aktif lenfoid dokularda, kaslarda ve tükürük bezlerinde gözlenen fizyolojik artmış FDG tutulumlarının patolojik FDG tutulumlarından ayırımında da MR görüntülerinin sağladığı yüksek yumuşak doku kontrastından yararlanır. Ancak tedavi sonrasında yanıt belirlemede ve izlemde, FDG PET görüntülemenin yüksek negatif öngörü değerine sahip olduğu da dikkate alındığında, tek bir planda yüksek rezolüsyonlu bir T2 görüntüsü almak yeterli olabilir (2,19).

Toraks Bölgesi

Toraks bölgesi entegre PET/MR sistemleri açısından en büyük zorlukla karşılaşılan kısımdır. Bunun nedeni akciğer parankimini görüntülemeye MR'ın tanısal olarak sınırlı bir yöntem olmasıdır. Akciğere yönelik alınan özel MR sekansları ile görüntülenebilen en küçük akciğer parankimal nodüllerinin boyutları 4-8 mm arasında değişmektedir (20). Akciğerin MR ile görüntülenmesi bakımından sınırlılık göstermesinin bir nedeni de solunum hareketleridir. Solunum hareketlerine bağlı olarak PET ve MR görüntülerinin üst üste getirilmesinde hata ve MR görüntülerinde ortaya çıkan görüntü artefaktları özellikle akciğerlerde ve batın üst kesiminde gözlenen bulgulardır (3). Bu artefaktların giderilmesi için nefes tutarak alınan veya solunum tetiklemeli olan görüntüleme tekniklerinden yararlanılmaktadır (21). Göğüs duvarının ve plevranın tutulumunu değerlendirmek için ise kontrastlı MR görüntüleri üstünlük gösterir. Dolayısıyla malign mezotelyomada ve periferik yerleşimli akciğer kanserinde göğüs duvarı tutulumunu belirlemek bakımından ek olarak alınacak kontrastlı bir MR sekansı evreleme bakımından bir üstünlük sağlayabilir (2). Temel bir onkolojik FDG PET/MR çalışmasında yer almamakla birlikte akciğer kanserinde olası bir beyin metastazını dışlamak amacıyla ek olarak beyin için kontrastlı bir PET/MR incelemesi yapılabilir (2). Bu durumda kontrast sonrasında toraksa yönelik ek bir MR görüntüsü alınarak plevra ve göğüs duvarı tutulumunu belirlemek bakımından PET/MR çalışması tamamlanabilir.

Meme Kanseri

Meme kanserinde FDG PET görüntülemeye gelen yani tanı hastalarda çalışmanın öncelikli amacı evrelemenin

yapılmasıdır. Yine de MR görüntülemenin sağladığı yüksek yumuşak doku kontrastı primer tümörün boyut ve yayılımının, ek tümör odaklarının belirlenmesi bakımından PET görüntülemeye katkı yapabilir. Ek olarak alınabilecek difüzyon ağırlıklı görüntüleme ve dinamik kontrastlı çalışmalar memede lezyonun tanımlanmasına yöneliktir. Dolayısıyla memede multi-parametrik entegre PET/MR görüntüleme tümörlerin metabolik, vasküler ve hücresel özelliklerinin gösterilmesi ile tanıya ve prognoz belirlemeye yardımcı olarak kullanılabilir bir tanısal yöntemdir. Klinik çalışmalar entegre FDG PET/MR görüntülemenin tanısal doğruluk bakımından tek başına MR ve PET/BT ile benzer derecede başarılı olduğunu göstermektedir (22). FDG PET bulguları MR görüntülemenin özgüllüğünün artmasına, MR bulguları da FDG PET'in yanlış negatiflik oranının azalmasına katkı yapar (22). Entegre PET/MR görüntülemeye memeye özgü sargıların kullanılması MR görüntü kalitesini artırmak bakımından önerilen yaklaşımdır. Memenin MR ile incelenmesinde yağ baskılı T1 ağırlıklı, T2 ağırlıklı, kontrastlı T1 ağırlıklı görüntülerin yanı sıra ek olarak dinamik kontrastlı, difüzyon ağırlıklı görüntülemeler ve spektroskopik inceleme de yapılabilir (22).

Üst Gastrointestinal Sistem

Üst batında distal ozeagus, mide, karaciğer, safra yolları ve pankreas lezyonlarının değerlendirilmesinde kullanılan PET/MR protokolünün en önemli özelliği solunum hareketlerinin görüntü üzerindeki etkilerini ortadan kaldırarak görüntü kalitesini artırmayı hedefleyen solunum tetiklemeli T2 ağırlıklı MR görüntülemesidir. Yüksek rezolüsyonlu ve solunum tetiklemeli olarak alınan bu T2 ağırlıklı MR görüntülemesine ek olarak yapılabilecek olan dinamik kontrastlı ve/veya difüzyon ağırlıklı MR incelemeleri tümör invazyonun gösterilmesinde ve lokal/uzak metastaz varlığının saptanmasında tanısal doğruluğu artırır. FDG PET görüntülemeye duyarlılığın düşük olduğu küçük boyutlu (<1 santim) karaciğer lezyonlarında ve düşük FDG tutulumu gösteren iyi differansiye hepatoselüler ve kolanjiyoselüler kanserlerde lezyonların belirlenmesinde MR bulguları PET bulgularını tamamlar (2,23).

Pelvis Bölgesi

Entegre PET/MR görüntüleme yüksek yumuşak doku rezolüsyonundan dolayı kolorektal kanserin T evrelemede ve nodal evrelemede PET/BT'den daha yüksek tanısal doğruluğa sahiptir (24). Yüksek rezolüsyonlu T2 ağırlıklı MR görüntüleri rektal

kanserde tümörün mezorektal fasyaya lokal yayılımını değerlendirmek bakımından üstün bir yöntemdir. Kontrastlı ve difüzyon ağırlıklı MR görüntülemeleri karaciğer metastazlarının belirlenmesinde tanısallık doğruluğu artırmakla birlikte, kontrastsız entegre FDG PET/MR görüntülemenin karaciğer metastazlarının saptanmasında intravenöz kontrastlı PET/BT ile benzer tanısallık performans gösterdiği gösterilmiştir (24). Entegre FDG PET/MR görüntüleme kolorektal kanserde evrelemenin yanında, tedaviye yanıtın değerlendirilmesinde ve prognozun öngörülmesinde, rezidüel tümörlerin ayırıcı tanısında ve radyoterapi planlamasında yüksek tanısallık potansiyeli olan bir yöntemdir (25,26). Benzer biçimde jinekolojik kanserlerde entegre FDG PET/MR görüntüleme lokal tümör yayılımının ve lenf nodu tutulumunun belirlenmesi için kullanışlı bir yöntemdir. MR'ın yüksek yumuşak doku rezolüsyonu ve fonksiyonel görüntüleme özellikleri overlerin, uterusun, prostatın ve mesanenin primer tümör özelliklerinin belirlenmesine ve peritoneal yayılımın araştırılmasına katkıda bulunur (27). Prostat kanserinin tanısında morfolojik (T2 ağırlıklı) ve fonksiyonel (difüzyon ağırlıklı, kontrastlı) multi-parametrik MR görüntülerinden yararlanılır (28). Buna ek olarak prostat kanserinde PET görüntülemesinde prostat kanserine özgü F-18 fluorokolin ve Ga-68 prostat spesifik membran antijen-HEBD-CC gibi radyofarmasötiklerin kullanılması ile daha iyi bir tanısallık değerlendirme olanağı ortaya çıkar. Bu yaklaşım özellikle ilk tanıda biyopsi yerinin belirlenmesinde ve rekürren hatalığın erken tanısında entegre PET/MR çalışmalarını üstün bir konuma getirmektedir.

Kas-İskelet Sistemi

Kemik ve yumuşak dokuların primer tümörlerinde entegre PET/MR görüntülemenin sağladığı üstünlük, MR görüntülemenin sağladığı yumuşak doku kontrastı bilgisi ile lokal evrelemenin; FDG PET bulguları ile biyopsi bölgesinin belirlenmesinin, derecelendirmenin ve uzak metastazların saptanmasının bütüncül bir tanısallık yaklaşımıyla daha doğru bir biçimde yapılabilmesidir (2). Ayrıca özellikle yumuşak doku sarkomlarında tedaviye yanıtın değerlendirilmesi için FDG PET/MR görüntülemeden yararlanılabilir (29). Sklerotik kemik lezyonları BT ile daha kolay saptanabilirken, özellikle osteopenik hastalarda ve kortikal kemiğin etkilenmediği durumlarda litik kemik lezyonları BT'de fark edilemeyebilir. Entegre PET/MR sistemlerinde yapılan FDG PET çalışmalarında, kemikteki kuşku PET bulgularının anatomik korelasyonu MR görüntülemesinde

bu lezyonların neden olduğu sinyal değişikliklerinin saptanması ile kolaylaşabilir. Özellikle kemik iliği ödeminin gösterilmesi bakımından difüzyon ağırlıklı MR ve STIR (short-time inversion recovery) görüntülemeye yararlanılabilir. Kontrastlı T1 ağırlıklı görüntüler sklerotik kemik metastazlarının ve kemik iliği lezyonlarının değerlendirilmesinde yüksek duyarlılığa sahiptir (30). Entegre PET/MR görüntülemenin yararlı olabileceği bir diğer hastalık da miyelomdur. Miyelomda MR görüntüleme kemik iliği tutulumu bakımından yüksek tanısallık doğruluk gösterirken, FDG PET görüntüleme özellikle tedavi yanıtını öngörmede ve tedavi sonrası hastalığın gösterilmesinde üstün bir yöntemdir (31). Dolayısıyla miyelom hastalarında entegre FDG PET/MR görüntülemesinde bu yöntemle elde edilen bulgular birbirlerini tamamlayıcı özelliktedir.

Hematolojik Maligniteler

FDG PET görüntülemenin sık olarak kullanıldığı lenfomada MR görüntüleme PET'in kısıtlı kaldığı alanlarda, özellikle kemik iliğinin değerlendirilmesinde ve düşük hacimli diffüz infiltrasyonların gösterilmesinde tanısallık doğruluğa katkı yapar (32). Lenfomada kemik iliği infiltrasyonunun araştırılmasında ve akciğer parankiminin değerlendirilmesinde entegre PET/MR görüntülemesinde STIR sekansından yararlanılabilir (32). Ayrıca difüzyon ağırlıklı MR görüntülemenin hücre yoğunluğuna ilişkin sağladığı bilgiler glukoz metabolizması ile birlikte tedavi yanıtının erken dönemde değerlendirilmesi bakımından avantaj sağlayabilir (33,34). Lenfomada tedavi sonrası erken dönem değerlendirmede PET görüntülemenin sağladığı metabolik bilginin yüksek öngörü değeri taşıması, MR görüntülemenin ise karaciğer, dalak ve kemik iliği infiltrasyonlarının gösterilmesindeki üstünlüğü nedeniyle, tedavi sonrası tekrarlayan izlem çalışmalarında hastanın maruz kaldığı birikimli radyasyon dozunu azaltmak için PET/MR'ın PET/BT yerine kullanılabilir (32,33,34).

Pediyatrik Onkoloji

Pediyatrik onkoloji entegre PET/MR sistemlerinin hastaların radyasyon maruziyetini azaltmak bakımından öncelikli olduğu bir alandır (13). Pediyatrik hastalarda yağ dokusu daha az olduğundan yumuşak doku lezyonlarının normal dokulardan ayırt edilebilirliği PET/BT sistemlerinde zor olabilir. MR görüntülemenin sahip olduğu yüksek yumuşak doku kontrastı nedeniyle bu durum pediyatrik yaş grubunda PET/MR

görüntülemenin tercih edilmesi için başka bir gerekçe oluşturur (5,6,8,9,33,34,35,36). Özellikle pediatrik yaş grubunda sık olarak gözlenen yumuşak doku ve santral sinir sistemi tümörlerinin ve kemik iliği tutulumlarının değerlendirilmesi bakımından PET/MR sistemi PET/BT'ye üstünlük sağlayabilir. Ayrıca tümörün hücrel yoğunluğunu ve hücrenin çekirdek/sitoplazma oranını gösteren difüzyon ağırlıklı MR görüntülemenin ek olarak yapılması FDG PET incelemesi için tamamlayıcı olabilir (5,6,35). Ancak bu konuda literatürde farklı sonuçlar olduğu görülmektedir. Örneğin; pediatrik Hodgkin lenfomada difüzyon ağırlıklı MR görüntülemenin interim tedavi yanıtının değerlendirilmesinde FDG PET incelemesine katkı yaptığı gösterilmiştir (37). Buna karşılık başka bir çalışmada pediatrik onkoloji hastalarında kontrastlı MR görüntülerinin fokal karaciğer lezyonları haricinde FDG PET/MR tetkikine ek tanısal katkı yapmadığı belirtilmiştir (38). Henüz difüzyon ağırlıklı MR görüntülemenin standart bir protokol olarak PET/MR görüntülemeye dahil edilmesi için henüz yeterli klinik veri bulunmamaktadır.

Entegre PET/MR Sisteminde Görüntü Artefaktları

Entegre PET/MR görüntülemenin teknik özelliklerinden kaynaklanan bazı sınırlılıkları vardır. Bu sınırlılıkların başında PET görüntülerinin atenüasyon düzeltilmesi işlemine bağlı gelişen artefaktlar yer alır (3,10,11,12). Atenüasyon düzeltilmesi ile ilişkili artefaktlar PET/BT'de ortaya çıkan artefaktlardan farklılık gösterebilir. Örneğin; metalik implantlar MR görüntülerinde sinyal kaybına neden olur ve buna bağlı olarak implant bölgesinde FDG tutulumu olduğundan düşük hesaplanır (3). PET/BT'de ise bunun tersi, yani implant bölgesinde FDG tutulumunda gerçek olmayan bir artış söz konusudur. MR ile yapılan atenüasyon düzeltilmesinin ilişkili olduğu bir diğer sorun PET/MR sistemlerinde ortaya çıkan trunkasyon artefaktıdır. Bu artefakt özellikle erişkin veya obez hastalarda, PET kamerasının aksiyal görüş alanının MR kamerasının aksiyal görüş alanından daha geniş olmasına bağlı olarak meydana gelir (3). Trunkasyon artefaktının etkili olduğu yerlerde PET için atenüasyon ve saçılım düzeltmeleri hatalı olarak hesaplanır (3). Bu artefakt genellikle vücut bölgeleri MR görüntüleme alanının dışında olduğunda, örneğin kollar gövdeye bitişik olarak görüntüleme yapıldığında gözlenir.

Entegre PET/MR Görüntülerinin Arşivlenmesi ve Raporlama

Entegre PET/MR sistemleri, PET/BT'den farklı olarak oldukça çok sayıda ve büyük hacimli görüntü verisi üretir. Bu nedenle verilerin arşivde depolanması, arşiv ile çift yönlü veri akışının yapılması ve verilerin yazılımlar tarafından okunmak üzere açılması bakımından yüksek kapasiteli bilgisayar işlemcilerine ve veri depolama birimlerine gereksinim duyulur. Bunun klinikte raporlamaya etkisi ise görüntüleri okuyan uzman hekimin PET/BT'den farklı olarak bir inceleme sırasında çok daha fazla sayıda görüntüyü incelemek durumunda kalması ve dolayısıyla görüntülerin okunma ve raporlanma süresinin uzamasıdır. Tüm bunlar entegre PET/MR sistemlerinin işletme maliyetlerini artıran unsurlardır. Ülkemizde güncel Sağlık Uygulama Tebliği'ne (SUT) göre PET incelemeleri entegre PET/MR sistemlerinde yapılarak da faturalandırılabilir. PET çalışmaları için SUT eklerinde tanımlanan endikasyon sınırlamaları aynı şekilde entegre PET/MR sistemlerinde yapılacak incelemeler için de geçerlidir. Nükleer tıp uzmanları MR görüntülerinden PET görüntülerinin atenüasyon düzeltilmesi ve anatomik korelasyonu için yararlanır ve tıpkı PET/BT'de olduğu gibi sadece PET incelemesini raporlarlar. Ek olarak alınan tanısal MR görüntüleri ise uygunluğu durumunda radyoloji uzmanları tarafından ayrıca raporlanabilir.

Sonuç

Entegre PET/MR sistemleri son derece yüksek maliyetli olduğundan bu sistemlerin klinik kullanımında iş akışının optimize edilmesi gerekir. Dolayısıyla bu sistemlerde yapılan incelemeler en yüksek tanısal doğruluğa en kısa görüntüleme süresi içinde ulaşılmasını sağlayacak biçimde planlanmalıdır. Bunun için toplam 30 dakikalık bir görüntüleme süresi içinde entegre PET/MR incelemesinin tamamlanması üzerinde görüş birliğine varılan en önemli uygulama biçimidir. Bu süre standart bir onkolojik tüm vücut PET çalışması ile birlikte PET görüntülerinin atenüasyon düzeltilmesi ve anatomik korelasyonu için gereken T1 ve T2 ağırlıklı temel MR görüntülerinin alınması için yeterlidir. Entegre PET/MR sisteminin bu bakımdan önemli bir üstünlüğü PET ve MR görüntülerinin eş zamanlı olarak kaydedilebilmesidir. Ayrıca toplam 30 dakikalık görüntüleme süresi içinde hastanın tanısına ve endikasyonuna göre bir bölgenin daha ayrıntılı olarak değerlendirilmesi için sınırlı sayıda ek MR görüntüsü kaydetmek olanaklıdır. Ancak, yeni bir yöntem olması nedeniyle entegre PET/MR sisteminin tanısal incelemelerde hangi protokoller ile uygulanacağı

konusunda henüz bir görüş birliği bulunmamaktadır. Bu yazıda böylesi bir entegre PET/MR çalışma protokolünün nasıl olması gerektiği konusu anlatılmış ve örneklendirilmiştir. Entegre PET/MR sistemlerine ilişkin klinik deneyimlerin çoğalmasi ile zaman içerisinde bu yöntemin en doğru şekilde nasıl kullanılacağı konusu netlik kazanacaktır.

Çıkar Çatışması: Yazarlar tarafından çıkar çatışması bildirilmemiştir.

Finansal Destek: Yazarlar tarafından finansal destek almadıkları bildirilmiştir.

Kaynaklar

- Schlemmer HP, Pichler BJ, Schmand M, Burbar Z, Michel C, Ladebeck R, Jattke K, Townsend D, Nahmias C, Jacob PK, Heiss WD, Claussen CD. Simultaneous MR/PET imaging of the human brain: feasibility study. *Radiology* 2008;248:1028-1035.
- Barbosa Fde G, von Schulthess G, Veit-Haibach P. Workflow in Simultaneous PET/MRI. *Semin Nucl Med* 2015;45:332-344.
- Martinez-Moller A, Eiber M, Nekolla SG, Souvatzoglou M, Drzezga A, Ziegler S, Rummeny EJ, Schwaiger M, Beer AJ. Workflow and scan protocol considerations for integrated whole-body PET/MRI in oncology. *J Nucl Med* 2012;53:1415-1426.
- Chawla SC, Federman N, Zhang D, Nagata K, Nuthakki S, McNitt-Gray M, Boechat MI. Estimated cumulative radiation dose from PET/CT in children with malignancies: a 5-year retrospective review. *Pediatr Radiol* 2010;40:681-686.
- Hirsch FW, Sattler B, Sorge I, Kurch L, Viehweger A, Ritter L, Werner P, Jochimsen T, Barthel H, Bierbach U, Till H, Sabri O, Kluge R. PET/MR in children. Initial clinical experience in paediatric oncology using an integrated PET/MR scanner. *Pediatr Radiol* 2013;43:860-875.
- Schafer JF, Gatidis S, Schmidt H, Gückel B, Bezrukov I, Pfannenberg CA, Reimold M, Ebinger M, Fuchs J, Claussen CD, Schwenger NF. Simultaneous whole-body PET/MR imaging in comparison to PET/CT in pediatric oncology: initial results. *Radiology* 2014;273:220-231.
- Brix G, Lechel U, Glatting G, Ziegler SI, Münzing W, Müller SP, Beyer T. Radiation exposure of patients undergoing whole-body dual-modality 18F-FDG PET/CT examinations. *J Nucl Med* 2005;46:608-613.
- Hahn K, Pfluger T. Is PET/CT necessary in paediatric oncology? Against. *Eur J Nucl Med Mol Imaging* 2006;33:966-968.
- Stauss J, Franzius C, Pfluger T, Juergens KU, Biassoni L, Begent J, Kluge R, Amthauer H, Voelker T, Hojgaard L, Barrington S, Hain S, Lynch T, Hahn K; European Association of Nuclear Medicine. Guidelines for 18F-FDG PET and PET-CT imaging in paediatric oncology. *Eur J Nucl Med Mol Imaging* 2008;35:1581-1588.
- Eiber M, Takei T, Souvatzoglou M, Mayerhoefer ME, Fürst S, Gaertner FC, Loeffelbein DJ, Rummeny EJ, Ziegler SI, Schwaiger M, Beer AJ. Performance of whole-body integrated 18F-FDG PET/MR in comparison to PET/CT for evaluation of malignant bone lesions. *J Nucl Med* 2014;55:191-197.
- Samarin A, Burger C, Wollenweber SD, rook DW, Burger IA, Schmid DT, von Schulthess GK, Kuhn FP. PET/MR imaging of bone lesions--implications for PET quantification from imperfect attenuation correction. *Eur J Nucl Med Mol Imaging* 2012;39:1154-1160.
- Bezrukov I, Schmidt H, Gatidis S, Mantlik F, Schäfer JF, Schwenger N, Pichler BJ. Quantitative Evaluation of Segmentation- and Atlas-Based Attenuation Correction for PET/MR on Pediatric Patients. *J Nucl Med* 2015;56:1067-1074.
- Bailey DL, Pichler BJ, Guckel B, Barthel H, Beer AJ, Botnar R, Gillies R, Goh V, Gotthardt M, Hicks RJ, Lanzenberger R, la Fougere C, Lentschig M, Nekolla SG, Niederdraenk T, Nikolaou K, Nuyts J, Olego D, Riklund KÅ, Signore A, Schäfers M, Sossi V, Suminski M, Veit-Haibach P, Umutlu L, Wissmeyer M, Beyer T. Combined PET/MRI: from Status Quo to Status Go. Summary Report of the Fifth International Workshop on PET/MR Imaging; February 15-19, 2016; Tubingen, Germany. *Mol Imaging Biol* 2016;18:637-650.
- Fletcher JW, Djulbegovic B, Soares HP, Siegel BA, Lowe VJ, Lyman GH, Coleman RE, Wahl R, Paschold JC, Avril N, Einhorn LH, Suh WW, Samson D, Delbeke D, Gorman M, Shields AF. Recommendations on the use of F-18-FDG PET in oncology. *J Nucl Med* 2008;49:480-508.
- Freilich ER, Gaillard WD. Utility of functional MRI in pediatric neurology. *Curr Neurol Neurosci Rep* 2010;10:40-46.
- Stanescu L, Ishak GE, Khanna PC, Biyyam DR, Shaw DW, Parisi MT. FDG PET of the brain in pediatric patients: imaging spectrum with MR imaging correlation. *Radiographics* 2013;33:1279-1303.
- Vander Borcht T, Asenbaum S, Bartenstein P, Halldin C, Kapucu O, Van Laere K, Varrone A, Tatsch K; European Association of Nuclear Medicine (EANM). EANM procedure guidelines for brain tumour imaging using labelled amino acid analogues. *Eur J Nucl Med Mol Imaging* 2006;33:1374-1380.
- Huang SH, Chien CY, Lin WC, Fang FM, Wang PW, Lui CC, Huang YC, Hung BT, Tu MC, Chang CC. A Comparative Study of Fused FDG PET/MRI, PET/CT, MRI, and CT Imaging for Assessing Surrounding Tissue Invasion of Advanced Buccal Squamous Cell Carcinoma. *Clin Nucl Med* 2011;36:518-525.
- Wahl RL, Jacene H, Kasamon Y, Lodge MA. From RECIST to PERCIST: Evolving Considerations for PET Response Criteria in Solid Tumors. *J Nucl Med* 2009;50:122s-150s.
- Burriss NS, Johnson KM, Larson PE, Hope MD, Nagle SK, Behr SC, Hope TA. Detection of Small Pulmonary Nodules with Ultrashort Echo Time Sequences in Oncology Patients by Using a PET/MR System. *Radiology* 2016;278:239-246.

21. Furst S, Grimm R, Hong I, Souvatzoglou M, Casey ME, Schwaiger M, Nekolla SG, Ziegler SI. Motion correction strategies for integrated PET/MR. *J Nucl Med* 2015;56:261-269.
22. Tabouret-Viaud C, Botsikas D, Delattre BMA, Mainta I, Amzalag G, Rager O, Vinh-Hung V, Miralbell R, Ratib O. PET/MR in Breast Cancer. *Semin Nucl Med* 2015;45:304-321.
23. Reiner CS, Stolzmann P, Husmann L, urger IA, Hüllner MW, Schaefer NG, Schneider PM, von Schulthess GK, Veit-Haibach P. Protocol requirements and diagnostic value of PET/MR imaging for liver metastasis detection. *Eur J Nucl Med Mol Imaging* 2014;41:649-658.
24. Paspulati RM, Partovi S, Herrmann KA, Krishnamurthi S, Delaney CP, Nguyen NC. Comparison of hybrid FDG PET/MRI compared with PET/CT in colorectal cancer staging and restaging: a pilot study. *Abdom Imaging* 2015;40:1415-1425.
25. Lee DH, Lee JM. Whole-body PET/MRI for colorectal cancer staging: Is it the way forward? *J Magn Reson Imaging* 2017;45:21-35.
26. Matthews R, Choi M. Clinical Utility of Positron Emission Tomography Magnetic Resonance Imaging (PET-MRI) in Gastrointestinal Cancers. *Diagnostics (Basel)* 2016;6.
27. Rosenkrantz AB, Balar AV, Huang WC, Jackson K, Friedman KP. Comparison of Coregistration Accuracy of Pelvic Structures Between Sequential and Simultaneous Imaging During Hybrid PET/MRI in Patients with Bladder Cancer. *Clin Nucl Med* 2015;40:637-641.
28. Wetter A, Grueneisen J, Umutlu L. PET/MR imaging of pelvic malignancies. *Eur J Radiol* 2017.
29. Lee IS, Jin YH, Hong SH, Yang SO. Musculoskeletal applications of PET/MR. *Semin Musculoskelet Radiol* 2014;18:203-216.
30. Schmidt GP, Reiser MF, Baur-Melnyk A. Whole-body imaging of the musculoskeletal system: the value of MR imaging. *Skeletal Radiol* 2007;36:1109-1119.
31. Agarwal A, Chirindel A, Shah BA, Subramaniam RM. Evolving role of FDG PET/CT in multiple myeloma imaging and management. *AJR Am J Roentgenol* 2013;200:884-890.
32. Ferdova E, Ferda J, Baxa J. 18F-FDG-PET/MRI in lymphoma patients. *Eur J Radiol* 2017.
33. Ponisio MR, McConathy J, Laforest R, Khanna G. Evaluation of diagnostic performance of whole-body simultaneous PET/MRI in pediatric lymphoma. *Pediatr Radiol* 2016;46:1258-1268.
34. Sher AC, Seghers V, Paldino MJ, Krishnamurthy R, Krishnamurthy R, Rohren EM. Assessment of Sequential PET/MRI in Comparison With PET/CT of Pediatric Lymphoma: A Prospective Study. *AJR Am J Roentgenol* 2016;206:623-631.
35. Purz S, Sabri O, Viehweger A, Barthel H, Kluge R, Sorge I, Hirsch FW. Potential Pediatric Applications of PET/MR. *J Nucl Med* 2014;55(Supplement 2):32S-39S.
36. Kjaer A, Loft A, Law I, Berthelsen AK, Borgwardt L, Löfgren J, Johnbeck CB, Hansen AE, Keller S, Holm S, Hojgaard L. PET/MRI in cancer patients: first experiences and vision from Copenhagen. *MAGMA* 2013;26:37-47.
37. Punwani S, Taylor SA, Saad ZZ, Bainbridge A, Groves A, Daw S, Shankar A, Halligan S, Humphries PD. Diffusion-weighted MRI of lymphoma: prognostic utility and implications for PET/MRI? *Eur J Nucl Med Mol Imaging* 2013;40:373-385.
38. Klenk C, Gawande R, Tran VT, Leung JT, Chi K, Owen D, Luna-Fineman S, Sakamoto KM, McMillan A, Quon A, Daldrup-Link HE. Progressing Toward a Cohesive Pediatric 18F-FDG PET/MR Protocol: Is Administration of Gadolinium Chelates Necessary? *J Nucl Med* 2016;57:70-77.