



© Zeynep Özkan,  
© Ahmet Bozdağ,  
© Ayşe Nur Gönen,  
© Türkkkan Öztürk Kaygusuz,  
© Tarık Çiçek,  
© Mustafa Kahraman,  
© Zafer Gündoğdu,  
© Pınar Gündoğan Bozdağ

## Paraplejik Hastada Spontan Mesane Rüptürü ve Ürosepsis

### Spontaneous Urinary Bladder Rupture and Urosepsis in Patient with Paraplegia

Geliş Tarihi/Received : 11.06.2017  
Kabul Tarihi/Accepted : 12.07.2017

©Telif Hakkı 2018 Türk Yoğun Bakım Derneği  
Türk Yoğun Bakım Dergisi, Galenos Yayınevi  
tarafından basılmıştır.

Zeynep Özkan, Ahmet Bozdağ, Ayşe Nur Gönen  
Sağlık Bilimleri Üniversitesi, Elazığ Eğitim ve  
Araştırma Hastanesi, Genel Cerrahi Kliniği, Elazığ,  
Türkiye

Türkkkan Öztürk Kaygusuz  
Sağlık Bilimleri Üniversitesi, Elazığ Eğitim ve  
Araştırma Hastanesi, Enfeksiyon Hastalıkları Kliniği,  
Elazığ, Türkiye

Tarık Çiçek  
Sağlık Bilimleri Üniversitesi, Elazığ Eğitim ve  
Araştırma Hastanesi, Üroloji Kliniği, Elazığ, Türkiye

Mustafa Kahraman, Zafer Gündoğdu  
Sağlık Bilimleri Üniversitesi, Elazığ Eğitim  
ve Araştırma Hastanesi, Anesteziyoloji ve  
Reanimasyon Kliniği, Elazığ, Türkiye

Pınar Gündoğan Bozdağ  
Sağlık Bilimleri Üniversitesi, Elazığ Eğitim ve  
Araştırma Hastanesi, Radyoloji Kliniği, Elazığ,  
Türkiye

Zeynep Özkan (✉),  
Sağlık Bilimleri Üniversitesi Elazığ Eğitim ve  
Araştırma Hastanesi, Genel Cerrahi Kliniği, Elazığ,  
Türkiye

E-posta : drzeynepozkan@yahoo.com

Tel. : +90 505 372 71 78

ORCID ID : orcid.org/0000-0001-9026-4787

**ÖZ** Spontan mesane rüptürü nadir görülen klinik bir durumdur ve genellikle üriner retansiyon, üriner sistem enfeksiyonları, mesane içi basıncı arttıran sebepler, alkol intoksikasyonu sonrasında mesane duvarındaki zayıflama sebebiyle oluşurlar. Daha nadir olarak foley kateter erozyonu, inflamasyon (eozinofilik sistit, interstisyel sistit), dev mesane taşları, intraarteriyel kemoterapi ya da aterosklerotik emboli sonrasında perforasyon görülebilir. Nörojenik mesaneye bağlı olgularda literatürde yer almaktadır. Bu yazımızda sepsis kliniği ile başvuran, yoğun bakıma alınarak takip edilen ve yapılan laparotomide spontan mesane perforasyonu tanısı alan, paraplejik hastayı sunmak ve deneyimimizi paylaşmak istedik.

**Anahtar Kelimeler:** Mesane perforasyonu, ürosepsis, parapleji

**ABSTRACT** Spontaneous bladder rupture is a rarely seen clinical condition and usually occurs because of weakening of the bladder wall after urinary retention, urinary tract infections, increased intra-bladder pressure, and alcohol intoxication. Less frequently, perforation may encounter due to foley catheter erosion, inflammation (eosinophilic cystitis, interstitial cystitis), giant bladder stones, intra-arterial chemotherapy or atherosclerotic embolism. Cases due to neurogenic bladder are also involved in the literature. In this paper, we aimed to share our experience by presenting a paraplegic patient, who applied with clinical symptoms of sepsis, was followed-up at the intensive care unit, and was diagnosed with spontaneous urinary bladder perforation at laparotomy.

**Keywords:** Urinary bladder perforation, urosepsis, paraplegia

## Giriş

Mesane rüptürü sıklıkla travmalara (künt ve penetran) ya da iyatrojenik yaralanmalara bağlı oluşmaktadır, spontan intraperitoneal mesane rüptürü ise oldukça nadir görülür (1). Spontan mesane rüptürü (SMR); tanı konulması zor, ölümlü sonuçlanabilen acil bir durumdur. Genellikle altta yatan predispozan bir faktör varlığında görülür, ürosepsise neden olarak ağır bir klinik tablo ile seyreder (2).

Mesanenin spontan intraperitoneal rüptürünün insidansı 1/126,000 olup %79 oranında erkeklerde görülmektedir. Mortalite oranı ise %47

olarak belirtilmiştir. SMR genellikle üriner retansiyon, üriner sistem enfeksiyonları, mesane içi basıncı arttıran sebepler, travma ya da alkol intoksikasyonu sonrasında mesane duvarındaki zayıflama sebebiyle oluşur. Daha nadir olarak foley kateter erozyonu, enflamasyon (eozinofilik sistit, interstisyel sistit), dev mesane taşları, intraarteriyel kemoterapi ya da aterosklerotik emboli sonrasında perforasyon görülebilir. Paraplejik ve nörolojik sebeplere bağlı nörojenik mesane olgularında da SMP raporlanmıştır. Mesane perforasyonu olan hastalara ameliyat öncesi tanı koymak oldukça zordur. SMP ek

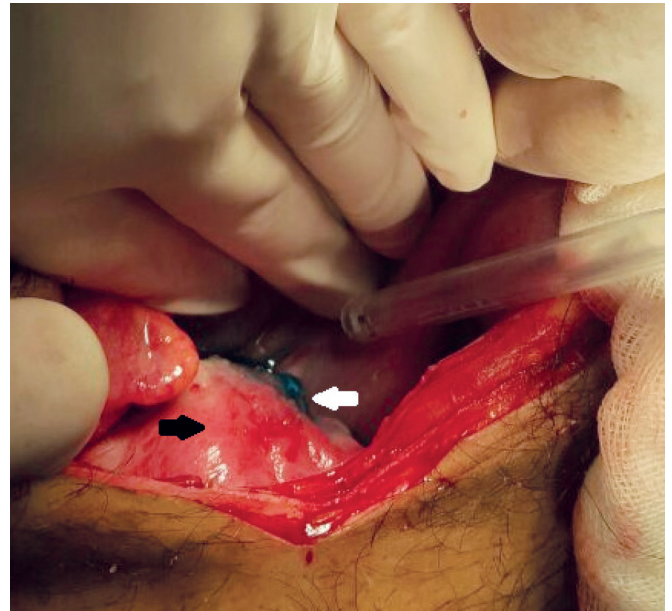
patolojiler ve tanıda gecikme nedeniyle de oldukça yüksek mortalite ile seyretmektedir (1,3).

Bu makalede sepsis kliniği ile başvuran ve SMR tanısı alan paraplejik hastayı sunuyoruz.

## Olgu Sunumu

Acil polikliniğe şuur bulanıklığı şikayeti ile getirilen 54 yaşında erkek hastanın yakınlarından alınan öyküsünde; hastanın birkaç gün önce başlayan kusma, iştahsızlık ve karın ağrısı şikayeti olmuş, götürüldüğü başka bir hastanenin acil polikliniğinde yapılan muayene ve tetkiklerinde önemli bir sorunu olmadığı ifade edilmiş ve medikal tedavi verilerek taburcu edilmiş. Aldığı ilaçlara rağmen şikayetleri geçmeyen hasta bilinç kaybı gelişmesi üzerine acil polikliniğimize getirildi. Özgeçmişinde çocukluk döneminde geçirdiği ateşli hastalığı takiben parapleji öyküsü olan hastanın fizik muayenesinde ateş: 38,5 °C, arteriyel kan basıncı 80/50 mmHg, nabız 100/dakika idi. Solunumun yüzeysel ve apneik olması üzerine acil şartlarda laringeal entübasyon uygulandı. Genel durumu kötü olan hastanın Glaskow Koma skalası 9-10 idi, batın muayenesi tam olarak değerlendirilemedi. Entübasyon sonrası alınan arteriyel kan gazı incelemesinde pH: 7,025, kısmi karbondioksit basıncı: 68,5 mmHg, parsiyel oksijen basıncı: 226 mmHg, kükürt dioksit: 99,0, Na: 135 mEq/L, K: 7,3 mEq/L, Laktat: 5,5 mmol/L, bikarbonat: 13,1 mmol/L idi. Laboratuvar incelemede ise; lökosit: 21400/µL, hemoglobin: 10 gr/dL, üre: 168 mg/dL, kreatinin: 2,3 mg/dL, aspartat aminotransferaz: 16 U/L, alanin aminotransferaz: 25 U/L idi. Batın ultrasonografisinde; safra kesesinde multiple taş, sol böbrek orta kesimde milimetrik kalkül, toplayıcı sistemde bilateral grade 1 dilatasyon, mesane duvarında kalınlaşma ve içerisinde internal ekolar izlenmekte olup batında yaygın serbest sıvı mevcut olarak değerlendirildi. Tüm karın tomografisi ise batında yaygın sıvı varlığı dışında bilgi vermiyordu. Sepsis ön tanısıyla anestezi yoğun bakıma yatırılan hastaya senkronize intermitten mandatory ventilasyon (SIMV) modunda mekanik ventilasyon uygulandı. Ampirik antibiyoterapi (meropenem 1 gr 2x1) başlandı. Kan ve idrar kültürleri alındı. Foley kateter uygulandı, idrar çıkışının az olduğu görüldü (30 cc/saat altında), 3. basamak yoğun bakımda takibinin 2. gününde yapılan genel cerrahi konsültasyonunda ise fizik muayenede batında yaygın hassasiyet, rebound tespit edildi. Akut batın ön tanısı ile laparotomi kararı alındı. Batın eksplorasyonunda; intraperitoneal alanda pürülan olmayan yaygın sıvı vardı,

sıvıdan kültür için örnek alındı, barsaklar ve omentumun mesane kubbesine doğru bir miktar gelmişti ve bu alanda yapışıklıklar ve false membranlar olduğu görüldü bunlar elle kolaylıkla ayrıldı. Mesanede dış yüzeyinde kabarıklıklar, ödem olması ve ortamda idrar kokusu fark edilmesi üzerine hastada mevcut olan foley kateterden 50 cc metilen mavisi verildi. Metilen mavisinin mesane kubbesinden yaklaşık 0,5 cm bir alandan geldiği görüldü (Resim 1) ve üroloji konsültasyonu yapıldı. Hastaya sistoskopi uygulandı fakat hematomdan dolayı intravezikal net bir patoloji izlenmedi. Rüptüre alan primer onarıldı ve dren konuldu. İdrar kültüründe 100000 cfu/mL oxacillin duyarlı *Staphylococcus aureus* üredi, eş zamanlı yapılan iki adet kan kültüründe yine aynı bakteri üredi bir hafta sonra yapılan kan ve idrar kültüründe ise üreme olmadı. Yoğun bakımda mekanik ventilasyon (SIMV modunda) bağlı olarak takip ve tedavisine devam edildi. Beslenme yetersizliği olan hastaya postoperative (Post-op.) 1. gün total parenteral nutrisyon (TPN) olivinomel N7 1,700cc/ 24 saat başlandı ve hipoalbuminemi (2,15 g/dL) de olduğundan human albumin flakon (2x1) replasmanı yapıldı. Post-op. 2. gün nazogastrik sonda ile beslenmeye çalışıldı fakat verilen gıdayı tolere edememesi üzerine TPN'ye devam edildi. İdrar çıkışı 35-40 mL/saat idi. Kardiyak ve solunumsal fonksiyonlarında düzelme olmadı, kardiyak destek amacıyla pozitif inotropik ajan verildi. Genel durumu ve vital bulguları giderek kötüleşen hastada post-op. 6. gün kardiyak arrest gelişti kardiyopulmoner resüsitasyona cevap vermedi ve eksitus oldu. Hasta ve



**Resim 1.** Mesaneden metilen mavisi ekstravazasyonunu gösteren peroperatuar görüntü (siyah ok: mesane, beyaz ok: perforasyon alanı)

yakınlarından verilerinin bilimsel amaçlı kullanılmak üzere onam alınmıştır.

## Tartışma

SMR klinik pratikte nadir görülür, en sık nedenleri ise kronik enflamasyon, mesane çıkış obstrüksiyonu (kalkül, prostat hiperplazisi) ve kanser olarak bildirilmiştir (4). İlk kez 1939'da Falk ve ark. (5) enfeksiyon ile ilişkili olarak SMR rapor etmişlerdir. Diyabete bağlı azalmış mesane duyarlılığı ve kronik idrar retansiyonu, idrar yolu enfeksiyonları mesane rüptürünün diğer nedenlerindedir. Mesane bölgesine uygulanan radyoterapinin, ayrıca sık mesane kateterizasyonu ve buna bağlı erozyonunda SMP'ye neden olduğu bildirilmiştir (6-7). Wilson ve Leonard (7) 1940'da tabes dorsalis olan hastada nörojenik mesaneye bağlı mesane perforasyonu bildirmiştir. Nörojenik mesaneye bağlı SMP literatürde ilk dönemlerde daha çok tabes dorsalis ya da parapleji olgularında ortaya çıkmıştır son zamanlarda ise diyabetik nöropatilerde ve posttravmatik paraparezide rapor edilmiştir (9). Ayrıca diğer nörolojik problemler; multiple skleroz, meningomyelozel, sinirlere ait tümörlerde neden olabilmektedir (10). Bu olgularda nöropatik mesaneye bağlı mesane duvarında zayıflama ve bu durumun enfeksiyon ile kombinasyonunun patogenezi etkili olduğu düşünülmektedir (11). Ülkemizde yayınlanan bir olgu sunumunda da multiple skleroz, Leriche sendromu ve diyabeti olan 5 yıl önce benign prostat hiperplazisi nedeniyle opere olan hastada SMR gelişmiş, cerrahi tedaviye rağmen olgu sepsis nedeniyle kaybedilmiştir (12).

Bizim sunduğumuz olguda da hasta çocukken geçirmiş olduğu ateşli bir hastalık nedeniyle paraplejik olup yatağa bağımlıydı ve nörojenik mesanesi nedeniyle sık üriner kateterizasyon uygulanıyordu.

SMR klinikte alt abdominal ağrı, oligüri veya anüri, dizüri, hematüri, daha geç evrelerde de peritonit ve akut batın bulguları ile ortaya çıkmaktadır (3,4). Preoperatif tanı konulması oldukça güçtür, tanı genellikle gecikmeli ve laparotomi sırasında konulmaktadır (5). Biyokimyasal parametrelerde renal disfonksiyon bulguları olan üre, kreatinin yüksekliğini gösterebilir. Görüntüleme yöntemi olarak; ultrasonografi karında yaygın ya da lokalize sıvı, batın tomografisi ise karında sıvının yanında, mesanede ve batın içinde perforasyona neden olabilecek altta yatan patolojileri gösterebilir. Sistogram ise genellikle tanı koydurucudur (3,5).

Sunduğumuz olguda da klinik presentasyon peritonit, akut batın ve sepsis tablosu idi. Bu durum hastanın kronik ve

nörolojik problemi olmasına bağlı olarak tanı konulmasında güçlük ve gecikmeye bağlı olduğunu düşünüyoruz. Fizik muayene bulguları bu tür olgularda daha az tanı koydurucudur, olgumuzda üre, kreatinin yüksekliği ve oligüri hastada olmakla birlikte hastanın ateş yüksekliği, bilinç bozukluğu ve kan basıncının düşük olması daha çok sindirim sisteminden kaynaklanan bir perforasyon düşündürmüştür. Eksplorasyonda batındaki sıvının berrak olması, sindirim sisteminde patoloji olmaması primer peritonit olma ihtimalini düşündürse de daha sonradan idrar kokusu alınması mesanede bir perforasyon olabileceğini düşündürdü, foley kateterden verilen metilen mavisi ile perforasyon görülerek tanı konuldu ve primer onarım uygulandı. Literatürde sunulan olgularda SMR genellikle intraperitoneal ve mesane tepesinde görülmektedir (9). Bizim olgumuzda da bu lokalizasyona idi.

Tanı ve tedavide laparoskopi daha az invaziv olmasından dolayı tercih edilebilir fakat biz hastanın kardiovasküler durumunun iyi olmamasından ve teknik sorunlardan dolayı laparotomi uyguladık. SMP olgularında tanıdaki gecikmeye bağlı mortalite oldukça yüksektir %47-57 arasında değişmektedir. Bizim olgumuzda post-op. 6. günde mortalite ile sonuçlanmıştır.

Günümüz toplumunda yaşam süresinin uzaması ve rehabilitasyon imkanlarının artması ile nörolojik problemi olan hastalar da artmıştır. Bu hastalarda anamnez ve fizik muayenenin yeterli ve güvenilir olmamasından kaynaklanan tanı ve tedavide gecikmeleri yol açmaktadır. Tanı ve tedavinin gecikmesi de yüksek morbidite ve mortaliteye neden olmaktadır. Septik tablo ile başvuran nörolojik sorunlu hatalarda SMR gelişebileceği akılda tutulmalı, tanı ve tedavide gecikmeler önlenmeye çalışılmalıdır.

## Etik

**Hasta Onayı:** Hastalardan onam alınmıştır.

**Hakem Değerlendirmesi:** Editörler kurulu dışında olan kişiler tarafından değerlendirilmiştir.

## Yazarlık Katkıları

Cerrahi ve Medikal Uygulama: Z.Ö., A.N.G., Z.G., Konsept: T.Ö.K., A.B., Dizayn: Z.Ö., P.G.B., Veri Toplama veya İşleme: T.Ç., M.K., Analiz veya Yorumlama: A.B., Z.Ö., Literatür Arama: P.G.B., Z.G., Yazan: Z.Ö., A.B.

**Çıkar Çatışması:** Yazarlar bu makale ile ilgili olarak herhangi bir çıkar çatışması bildirmemiştir.

**Finansal Destek:** Çalışmamız için hiçbir kurum ya da kişiden finansal destek alınmamıştır.

## Kaynaklar

1. Cusano A, Abarzua-Cabezas F, Meranay A. Spontaneous bladder perforation unrelated to trauma or surgery. *BMJ Case Rep* 2014.
2. Sawalmeh H, Al-Ozaibi L, Hussein A, Al-Badri F. Spontaneous rupture of the urinary bladder (SRUB); A case report and review of literature. *Int J Surg Case Rep* 2015;16:116-8.
3. Kong CH, Ali SA, Singam P, Hong GE, Cheok LB, Zainuddin ZM. Spontaneous bladder perforation: a rare complication of tuberculosis. *Int J Infect Dis* 2010;14(Suppl 3):250-2.
4. Ahmed J, Mallick HI, Ahmad SM. Rupture of urinary bladder: a case report and review of literature. *Cases J* 2009;2:7004.
5. Falk HC, Hochman S. Rupture of pelvic inflammatory masses into the urinary bladder. *Am J Obst Gynec* 1939;38:654.
6. Sawalmeh H, Al-Ozaibi L, Hussein A, Al-Badri F. Spontaneous rupture of the urinary bladder (SRUB); A case report and review of literature. *Int J Surg Case Rep* 2015;16:116-8.
7. Wilson, Leonard L. Spontaneous Rupture of the Urinary Bladder in a Tabetic Patient. *Med Bull Vet Adminl* 1940;17:93-5.
8. Başer HY, Başer A, Zümrütbaş AE, Erdur B. Akut batının nadir bir nedeni: Radyotera-piye bağlı mesane rüptürü. *JEMCR* 2016;7:40-2.
9. Ramcharan K, Poon-King TM, Indar R. Spontaneous intraperitoneal rupture of a neuro-genic bladder; the importance of ascitic fluid urea and electrolytes in diagnosis. *Postgrad Med J* 1987;63:999-1000.
10. Peeters P, Colle I, Sennesael J, Verbeelen D. Relapsing ascites and uremia due to urinary bladder leakage. *Eur J Intern Med* 2001;12:60-3.
11. Haddad FS, Wachtel TL. Spontaneous intraperitoneal rupture of the bladder. *Urol Int* 1987;42:467-9.
12. Engin O, Yakan S, Yildirim M, Kozacioglu Z. Nadir bir akut batın sebebi: Foley kateter-izasyona bağlı mesane rüptürü. *J Clin Anal Med* 2013;4:327-8.