

DOI: 10.4274/atfm.33043

Ankara Üniversitesi Tıp Fakültesi Mecmuası 2018;71(3):181-186

# Bosniak Tip 3 ve Tip 4 Kistlerin Multifazik Bilgisayarlı Tomografi ile Kantitatif Değerlendirilmesi

## The Quantitative Evaluation of Bosniak Category 3 and 4 Cysts on Multiphasic Computed Tomography

© Ayşegül Gürsoy Çoruh, © Orhan Avcı, © Elif Peker

Ankara Üniversitesi Tıp Fakültesi, Radyoloji Anabilim Dalı, Ankara, Türkiye

### Öz

**Amaç:** Bu çalışmada multifazik bilgisayarlı tomografide (BT) ortalama dansite-net kontrastlanma değerlerinin ve net kontrastlanma yüzdelerinin Bosniak tip 3 ve 4 kistlerin ayırımıdaki tanısal değerinin değerlendirilmesi amaçlanmıştır.

**Gereç ve Yöntem:** Hastanemizin Görüntü Arşivleme ve İletişim Sisteminde (PACS) "Bosniak kist" anahtar kelimesi kullanılarak hasta popülasyonunu belirlemek için arama yapıldı. Çalışmaya multifazik BT incelemesi bulunan Bosniak tip 3 ve 4 renal kiste sahip yirmi dokuz hasta dahil edildi. Kontrastsız, kortikomedüller ve nefrogram fazlarında ortalama dansite değerleri ölçüldü. Bu lezyonların net kontrastlanma değerleri ve net kontrastlanma yüzdeleri hesaplandı. Kist duvarı/septada kalsifikasyon varlığı, renal ven trombozu veya lenfadenopati varlığı ve bu kompleks kistik lezyonların ortalama çapı değerlendirildi.

**Bulgular:** Bosniak tip 4 kistler, kortikomedüller ve nefrogram fazlarında Bosniak tip 3 kistlere göre anlamlı derecede daha yüksek ortalama kontrastlanma değerine sahipti (sırasıyla;  $167,2 \pm 53,6$  HU,  $99,8 \pm 43$  HU;  $p=0,001$ ,  $p=0,023$ ). Bosniak tip 3-4 lezyonları ayırmada net kontrastlanma değerleri ve yüzdesi açısından anlamlı farklılık saptandı (sırasıyla;  $p=0,003$ ,  $p=0,015$ ). ROC eğri analizinde Bosniak tip 4 kistlerin ayırımında kortikomedüller fazda  $>131$  HU kontrastlanma değeri için %82 duyarlılık %83 özgüllük oranları hesaplandı. Bu eşik değeri için eğri altında kalan alan  $0,848 \pm 0,081$  (%95 güven aralığı: 0,68-1) olarak bulundu.

**Sonuç:** Bosniak tip 4 kistler, tip 3 kistlere göre daha fazla net kontrastlanma değeri ve net kontrastlanma yüzdesine sahiptiler. Kortikomedüller fazda  $>131$  HU değeri, Bosniak tip 4 kistlerinin tanımlanmasında belirleyici değer olacaktır.

**Anahtar Kelimeler:** Bosniak Tip 3 Kist, Bosniak Tip 4 Kist, Multifazik Bilgisayarlı Tomografi, Kontrastlanma Değeri

### Abstract

**Objectives:** The aim of this study is to evaluate the diagnostic value of mean and net enhancement attenuation values, net enhancement percentage in discrimination of Bosniak category 3 and 4 lesions on multiphasic computed tomography (CT).

**Materials and Methods:** A search was performed through the PACS system using the key word "Bosniak cyst" to identify candidates for the study population. Twenty nine patients with Bosniak category 3 and 4 were enrolled in the study. Enhancement values were measured on precontrast, corticomedullary and nephrogram phases. Net enhancement attenuation value and net enhancement percentage were calculated. The presence of calcification on cyst wall/septa, renal vein thrombosis or lymphadenopathy and mean diameter of these complex cystic lesions were utilized.

**Results:** Bosniak category 4 cysts had a significantly higher mean attenuation value compared with that of Bosniak category 3 cysts on corticomedullary and nephrogram phases ( $167.2 \pm 53.6$  HU,  $99.8 \pm 43$  HU;  $p=0.001$ ,  $p=0.023$ ; respectively). Significant differences were observed between two pathologies with regard to net enhancement value and net enhancement percentage ( $p=0.003$ ,  $p=0.015$ ; respectively). By the use of ROC curve analysis, the cut off value of 131 HU for the mean attenuation value of Bosniak category 4 cyst on corticomedullary phase had the appropriate combination of sensitivity of 82% and specificity of 83% with the area under the curve being  $0.848 \pm 0.081$  (95% CI: 0.68-1).

**Conclusion:** Bosniak category 4 cysts had larger net enhancement value and enhancement percentage. A value of  $>131$  HU on corticomedullary phase can be a predictor value for Bosniak category 4 cysts.

**Key Words:** Bosniak Category 3 Cyst, Bosniak Category 4 Cyst, Multiphasic Computed Tomography, Enhancement Value

Yazışma Adresi/Address for Correspondence: Dr. Ayşegül Gürsoy Çoruh

Ankara Üniversitesi Tıp Fakültesi, Radyoloji Anabilim Dalı, Ankara, Türkiye

Tel.: +90 505 400 77 16 E-posta: draysegulgursoy@gmail.com ORCID ID: orcid.org/0000-0002-3941-1064

Geliş Tarihi/Received: 27.03.2018 Kabul Tarihi/Accepted: 18.12.2018

©Telif Hakkı 2018 Ankara Üniversitesi Tıp Fakültesi

Ankara Üniversitesi Tıp Fakültesi Mecmuası, Galenos Yayınevi tarafından yayınlanmıştır.

Yayınlanan tüm içerik CC BY-NC-ND lisansı altındadır.



## Giriş

Böbreğin kistik lezyonları sık izlenmekte olup elli yaşın üzerinde olan bireylerin yaklaşık %50'sinde saptanmaktadır (1). Kistik lezyonların büyük çoğunluğu benign'dir. Bu lezyonlara yönelik cerrahi işlem veya radyolojik takibe gerek duyulmaz (2). Genellikle görüntüleme yöntemleri ile insidental olarak saptanırlar (1,2). Böbrek kistleri basitten komplekse doğru dağılım göstermekte olup komplekslik arttıkça lezyonun malign olma ihtimali de artmaktadır (2).

Bosniak sınıflandırması 1986 yılında Morton Bosniak tarafından kontrastlı bilgisayarlı tomografi (BT) bulgularına dayalı geliştirilmiştir. 2005 yılında yapılmış revizyonu ile halen günümüzde kullanılmaktadır (3-5). Bosniak sınıflandırması Bosniak 2F kistlerin sonradan tanımlanması ile birlikte beş grupta kategorize edilmektedir. Bosniak tip 1 ve tip 2 kistler benign natürdedir; bu lezyonlara ek müdahaleye gerek duyulmaz. Bosniak ve ark. (6) tarafından Bosniak sınıflandırmasından kısa bir süre sonra tanımlanan Bosniak tip 2F kistleri ise; multifazik BT incelemede ölçülemeyecek düzeyde kontrastlanmaya sahip ve daha kompleks natürde olan takip gerektiren lezyonlardır. Bosniak tip 2F kistler düşük de olsa malign olma ihtimali olan (malignite riski %5-10) ancak çoğunluğu benign olan lezyonlardır (7). Malign olma ihtimali daha yüksek olan Tip 3 kistler ise BT'de ölçülebilen kontrastlanmaya sahip kalın septum/duvar yapısı içeren lezyonlardır. Bu kistler kaba ve nodüler vasıfta kalsifikasyon içerebilirler. Bosniak tip 4 kistler kontrastlanan solid komponente sahip, yüksek malign potansiyele sahip kistik lezyonlardır. Bosniak tip 4 kistlerin çoğunluğu renal hücreli karsinom (RHK) olup konvansiyonel RHK'ya göre daha az agresiflerdir (8). Yapılan çalışmalarda; Bosniak tip 3 kistlerin yaklaşık yarısının, Bosniak tip 4 kistlerin ise %75-90'ının malign olduğu görülmüştür (2). Benzer şekilde Smith ve ark. (9) larının yaptığı ayrı bir çalışmada Bosniak tip 3 ile uyumlu olan lezyonların %40'ının ve Bosniak tip 4 ile uyumlu olan lezyonların %90'ının malign olduğu izlenmiştir. Tablo 1 Bosniak sınıflandırmasını göstermektedir.

Bosniak tip 3 ve tip 4 kistlerin malignite oranları ile ilgili literatürde birçok çalışma mevcuttur. Bazı çalışmalar ise malign Bosniak tip 3 ve tip 4 lezyonların histopatolojik evrelerini araştırmıştır (8,10). Ancak bilgilerimize göre önceki çalışmalarda Bosniak tip 3 ve 4 kistlerin dinamik BT incelemede kontrastlanma yüzdeleri ve kontrastlanma değerleri arasındaki ilişki araştırılmamıştır. Bu çalışmada, Bosniak tip 3 ve tip 4 kistlerin dinamik kontrastlı fazlarda dansitesi, net kontrastlanma (wash-in) değeri ve net kontrastlanma yüzdesi arasındaki ilişki ve bu değerler ile Bosniak tip 3-4 ayrımının yapılabilmesi amaçlandı.

## Gereç ve Yöntem

Hastanemizin Görüntü Arşivleme ve İletişim Sistemi (PACS; Radiology Information System/Picture Archiving and Communication System; RIS/PACS; Centricity 5.0 RIS-i, GE Healthcare, Milwaukee, WI, USA) üzerinden 'Bosniak kist' anahtar kelimesi kullanılarak, kliniğimizde Kasım 2011-Ocak 2018 tarihleri arasında dinamik renal BT incelemesi gerçekleştirilmiş 189 hasta Bosniak tip 3 ve Bosniak tip 4 kist varlığı açısından abdominal görüntülemeye 10 yıl ve 2 yıl tecrübesi bulunan iki radyolog tarafından retrospektif olarak değerlendirildi. Bosniak tip 3 ve 4 kriterine sahip olan 35 hasta bulundu. Ölçümleri olumsuz etkileyeceğinden dolayı görüntülerinde hareket artefaktı olan hastalar çalışma dışı bırakıldı. Böylece dinamik renal BT incelemesine sahip görüntülerinde hareket artefaktı olmayan 29 hasta çalışmaya dahil edilmiştir.

Çalışmaya dahil edilen hastaların Bosniak tip 3 ve tip 4 ayrımı iki radyolog tarafından ortak görüş birliği ile belirlendi. Dinamik renal BT incelemelerinde 64- dedektörlü BT cihazı kullanılmıştır. Prekontrast, kortikomedüller ve nefrogram olmak üzere üç fazlı inceleme gerçekleştirildi. İntravenöz kontrast madde verilmesini

**Tablo 1: Bosniak sınıflandırılması**

**Kategori 1: Malign olma ihtimali %1'den az; takip gerekmez**

Komplike olmayan basit kistler

Oval/nodüler şekilli, ince düzgün duvar yapısına sahip

Homojen sıvı içeriğine sahip kistler

Kalsifikasyon yok, duvarda kontrastlanma yok, duvarda kalınlaşma yok

**Kategori 2: Malign olma ihtimali %3'den az; takip gerekmez**

<1 mm kalınlıkta az sayıda septa içeren (saç teli inceliğinde) kistler

Duvarında veya septasında ince düzgün kalsifikasyon içeren

<3 cm hiperdens kistler

Duvarında veya septasında kontrastlanma yok

**Kategori 2F: Malign olma ihtimali %5-10; takip önerilir**

Multipl ince septalar (saç telinden daha kalın), hafif kalın duvar

Kalın kalsifikasyon

Septumunda veya duvarında ölçülemeyecek düzeyde minimal kontrastlanma

>3 cm hiperdens kistler

**Kategori 3: Malignite riski %40-60, cerrahi eksizyon önerilir**

Duvarında veya septasında nodüler vasıfta kalınlaşma

Duvarında veya septasında ölçülebilen kontrastlanma

Kalın/kaba kalsifikasyon

**Kategori 4: %80'den fazla malignite riski, cerrahi eksizyon önerilir**

Kalın nodüler vasıfta solid kontrastlanan komponenti olan kistler

Düzensiz duvar yapısı

takiben 40. sn ve 100. snde sırasıyla kortikomedüller faz ve nefrogram fazına ait görüntüler elde edildi. 100 ml noniyonik iyotlu kontrast madde (350/100 Omnipaque, GE healthcare, Oslo, Norway) 3 mL/sn hız ile antekubital yoldan 18-20 G kateter aracılığı ile hastalara enjekte edildi. Çalışmada kullanılan BT parametreleri tablo 2'de yer almaktadır.

Bosniak tip 3 ve tip 4 kistlerin, kalın septum/duvar veya solid komponentinin prekontrast, kortikomedüller ve nefrogram fazında ortalama dansiteleri (Hounsfield Unit-HU) ölçüldü (Şekil 1, 2). Net kontrastlanma değerleri, kontrastlanma yüzdeleri hesaplandı. Net kontrastlanma değerleri maksimum kontrastlanma değerinden kontrastsız fazdaki dansite değerinin çıkarılması ile hesaplandı. Net kontrastlanma yüzdesi ise tanımlanan formül ile hesaplandı: maksimum kontrastlanma değeri (HU)-kontrastsız faz dansite değeri (HU)/kontrastsız faz dansite değeri (HU)x100. Her bir lezyondan ölçümler en büyük solid komponentten olacak şekilde beş zoom oranında magnifikasyon yapılarak gerçekleştirilmiştir. Ayrıca kist duvarında veya septumunda kalsifikasyon mevcut ise kalsifikasyondan uzak olan komponentlerden ölçümler yapılmıştır.

Kistlerin transaksiyal düzlemde en geniş tranvers çapı ve ona dik olan anterior posterior çapı ölçülmüş olup ortalama çapları hesaplanmıştır.

Kistlerin duvarında veya septasında kalsifikasyon varlığı kaydedilmiştir. Tanı anında mevcut olabilecek lenf nodu metastazı, renal vende trombus varlığı veya uzak organ metastazı açısından BT incelemeleri değerlendirilmiştir.

Parsiyel veya total nefrektomi spesimenleri 10 yıldan fazla tecrübesi olan ürolojik patolojide deneyimli patologlar tarafından değerlendirilip tümörlerin histopatolojik tiplendirilmesi gerçekleştirildi.

### İstatistiksel Analiz

Kategorik değişkenler için frekans (yüzde), metrik değişkenler için ortalama ± standart sapma [medyan (minimum-

**Tablo 2: Dinamik renal bilgisayarlı tomografi çekim protokolü**

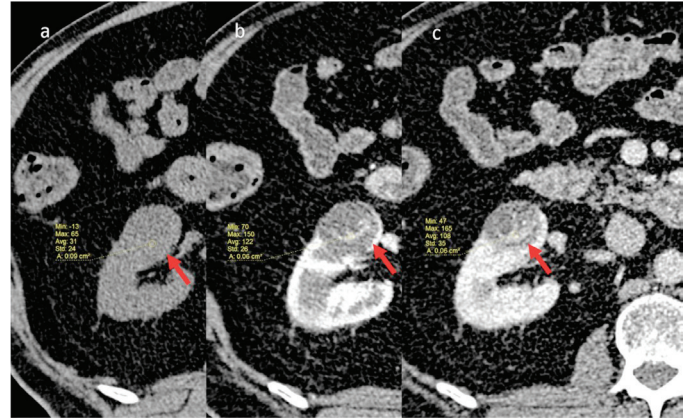
KV/mAs	120/200
Dedektör kolimasyon (mm)	0,5
Pitch	0,828
Rekonstrüksiyon intervalı	1 mm (ince) 5 mm (kalın)
Oral kontrast	Su
İV kontrast	350/100 mL
Enjeksiyon hızı (mL/sn)	3 mL/sn
Gecikme zamanı (sn)	Kortikomedüller: 40 sn Nefrogram: 100 sn

İV: İntravenöz

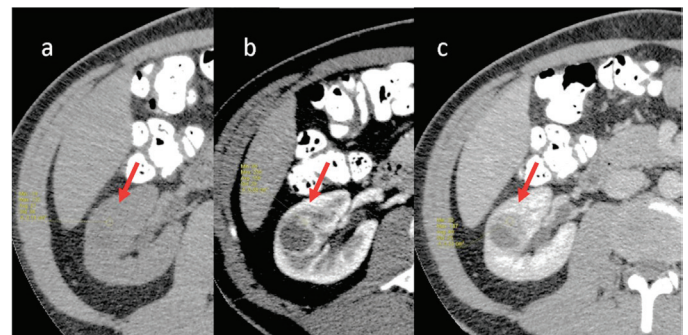
maksimum)] tanımlayıcı istatistik olarak verilmiştir. İki bağımsız gruba metrik değişkenler açısından karşılaştırmak için Student t-testi veya Mann-Whitney U testi kullanılırken, kategorik değişkenler açısından iki bağımsız gruba karşılaştırmak için ki-kare testi yapılmıştır. Alıcı işlem karakteristiği (ROC) eğrisi ile kontrastlanma yüzdeleri ve net kontrastlanma değerlerinin tanı performansları incelenmiştir. %95 güven aralığı, Hanley ve McNeil tarafından tarif edilen şekilde hesaplanmıştır. P değeri 0,05'ten küçük olanlar anlamlı kabul edilmiştir. Seçicilik, duyarlılık, negatif tahmini değer, pozitif tahmini değer gibi istatistiklerle tanı testlerinin tanı performansı incelenmiştir.

### Bulgular

Çalışmaya 25'i erkek (%86,2), 4'ü kadın (%13,8) 29 olgunun 29 adet lezyonu dahil edildi. Çalışmaya dahil edilen hastaların renal tümörler ile ilişkili herediter sendromları bulunmamaktadır. Hastaların yaş ortalaması 57,4±14,7 (ortalama ± standart deviasyon) olarak hesaplandı. Bosniak tip 3 hastaların yaş ortalaması 57,8±14,8 (minimum-maksimum: 17-79), Bosniak tip 4 hastaların yaş ortalaması ise 56,7±15,2 (minimum-maksimum: 32-82) olarak bulundu. Hasta yaşları açısından iki grup arasında



**Şekil 1:** Bosniak tip 3 kiste (kırmızı oklar) ait kontrastsız (a), kortikomedüller faz (b) ve nefrogram fazındaki (c) kontrastlanma değerleri izleniyor. Kortikomedüller faz ortalama dansitesi 122 HU olarak ölçülmüştür



**Şekil 2:** Patoloji sonucu berrak hücreli renal hücreli karsinom olarak saptanan Bosniak tip 4 kiste (kırmızı oklar) ait dansite ölçümleri izleniyor a: Prekontrast, B: kortikomedüller, C: Nefrogram faz

istatistiksel olarak anlamlı farklılık saptanmadı ( $p=0,849$ ). Yirmi dokuz kompleks kistik lezyonun 18'i (%62,1) Bosniak tip 3 ve 11'i Bosniak tip 4 (%37,9) olarak değerlendirildi.

Yirmi dokuz hastanın 16'sının rezeksiyon sonucunda patoloji tanıları elde edilmiştir. Bu hastaların yarısında (%50,  $n=8$ ) radikal nefrektomi diğer yarısında ise parsiyel nefrektomi (%50,  $n=8$ ) gerçekleştirilmiştir. Dört lezyonun ise iki yıl boyunca yıllık takipleri olup bu dört lezyondan ikisinde takipler sonucunda boyut artışı saptanmıştır. Bosniak tip 3 olan iki lezyonun patoloji sonucu ksantogranülomatöz nefrit ve kistik nefroma olarak sonuçlandı. Bosniak tip 4 kategorisinde olan bir lezyon ise onkositom olarak sonuçlandı. Bosniak tip 3 kategorisindeki lezyonların ikisi berrak hücreli RHC, biri berrak hücreli papiller varyant RHC, ikisi kistik multiloküle RHC, ikisi papiller RHC olarak gözlendi. Bosniak tip 4 olan lezyonların ise dördü berrak hücreli RHC, biri berrak hücreli papiller varyant RHC olarak sonuçlandı. Bu çalışmada toplamda 8 hastanın patolojik evresine ulaşılabilmiştir. Üç hasta Fuhrman evre 2, iki hasta WHO/IPUS evre 1, iki hasta WHO/IPUS evre 2 ve bir hasta Fuhrman evre 3 olarak raporlanmıştır.

Çalışmaya dahil edilen kompleks kistlerin ortalama çapı  $48,9\pm 34,5$  mm (minimum-maksimum: 12-182 mm) olarak bulundu. Bosniak tip 3 lezyonların ortalama çapı  $47,3\pm 26,1$  mm (minimum-maksimum: 11-95 mm); Bosniak tip 4 lezyonların ortalama çapı  $51,5\pm 46,6$  mm (minimum-maksimum: 12-182 HU) olarak hesaplandı. İki grup arasında boyut açısından istatistiksel olarak fark saptanmadı ( $p=0,736$ ). Prekontrast serilerde lezyon dansiteleri karşılaştırıldığında Bosniak tip 3-4 kist ayrımını istatistiksel olarak anlamlı farklılık saptanmadı ( $p=0,685$ , sırasıyla;  $42,1\pm 16,7$  HU,  $44,4\pm 9,9$  HU). Kortikomedüller fazda Bosniak tip 3 kistlerin ortalama dansitesi  $99,8\pm 43$  HU (minimum-maksimum: 41-194 HU), Bosniak tip 4 kistlerin ortalama dansitesi  $167,2\pm 53,6$  HU (minimum-maksimum: 60-233 HU) ölçülmüş olup iki kategoriye ayırmada kortikomedüller faz dansiteleri arasında istatistiksel olarak anlamlı farklı bulunmuştur ( $p=0,001$ ). Nefrogram fazında da Bosniak tip 3 ve 4 lezyonlar arasında dansiteleri açısından istatistiksel anlamlı farklılık saptandı ( $p=0,023$ ). Nefrogram fazında Bosniak tip 3 kistlerin ortalama dansitesi  $90,1\pm 25,2$  HU (minimum-maksimum: 38-127 HU), Bosniak tip 4 kistlerin ortalama dansitesi ise  $120,3\pm 44,1$  HU (minimum-maksimum: 80-226 UH) olarak hesaplandı.

Bosniak tip 4 kistlerin tip 3 kistlere oranla dinamik incelemede daha fazla boyandıkları gözlendi ve bu istatistiksel olarak anlamlı bulundu ( $p=0,003$ ). Bosniak tip 3 kistlerin net kontrastlanma değeri  $107,9\pm 37,5$  HU (minimum-maksimum: 62-194 HU), Bosniak tip 4 kistlerin net kontrastlanma değeri olarak  $171,7\pm 52,1$  HU (minimum-maksimum: 80-233 HU) hesaplandı. Net kontrastlanma yüzdesi de Bosniak tip 4 kistlerde için daha fazla olup iki kategori arasında istatistiksel olarak anlamlı farklılık saptandı ( $p=0,015$ ). Net kontrastlanma yüzdeleri

Bosniak tip 3 kistler için  $173,5\pm 100,9$  (minimum-maksimum: 33,3-353,5) ve Bosniak tip 4 kistler için  $313,6\pm 189,3$  (minimum-maksimum: 90,4-737) bulundu.

Ölçümler sırasında kullanılan ROI (region of interest) alanları Bosniak tip 3 için  $0,04\pm 0,02$  mm<sup>2</sup>, Bosniak tip 4 kistler için  $0,15\pm 0,18$  mm<sup>2</sup> olarak ölçüldü ( $p=0,051$ ).

Bosniak tip 3 kistlerin 12'sinde, Bosniak tip 4 kistlerin 10'unda duvar veya septumda kalsifikasyon izlenmiş olup kalsifikasyon varlığı açısından iki grup arasında anlamlı farklılık izlenmedi ( $p=0,202$ ). Çalışmaya dahil edilen kistik lezyonların hiçbirinde tanı sırasında veya takip incelemelerinde renal ven trombozu, lenfadenopati veya uzak organ metastazı saptanmadı.

ROC eğri analizinde Bosniak tip 3-4 kistlerin ayırımında kortikomedüller fazda dansite değeri 131 HU eşik değer olarak kabul edilmiş olup bu değer için %82 duyarlılık [%95 güven aralığı (GA): 0,482-0,977], %83 özgüllük (%95 GA: 0,585-0,964), %75 (%95 GA: 0,507-0,897) pozitif öngörü değeri ve %88,2 (%95 GA: 0,678-0,963) negatif öngörü değerleri hesaplandı. Bu eşik değeri için eğri altında kalan alan  $0,848\pm 0,081$  (%95 GA: 0,68-1) olarak bulundu.

## Tartışma

Kistik böbrek lezyonlarının tanımlanmasında en yaygın kullanılan yöntem Bosniak sınıflandırmasıdır. BT bulguları temel alınarak yapılan bu sınıflandırma zaman içinde çeşitli modifikasyonlarla günümüzdeki yerini almıştır (9). Manyetik rezonans (MR), ultrasonografi (US) renal kistik lezyonların tanımlanmasında kullanılabilecek diğer görüntüleme yöntemleri olmakla beraber dinamik BT hala günümüzde başat görüntüleme yöntemidir (11).

Bosniak derecesi arttıkça malignite insidansının arttığı çalışmalarda bildirilmiştir (12). Bosniak sınıflandırması kalsifikasyon varlığı ve tipi, kistik lezyonun septa veya duvarında kontrastlanma varlığı, kontrastlanan solid lezyon varlığı baz alınarak yapılmaktadır. Bosniak tip 2, 2F ve 3 lezyonların ayırımında kalsifikasyon varlığı ve tipi önemli yer tutmakta ancak Bosniak tip 3 ve tip 4 ayırımında sınıflandırmada önemi bulunmamaktadır (6,11). Bu çalışmada da literatür ile benzer şekilde kalsifikasyon varlığı ile Bosniak tip 3 ve tip 4 lezyonlar arasında istatistiksel olarak anlamlı farklılık saptanmadı. Ayrıca hiperdens kistler dışında boyutun Bosniak sınıflandırmasında yeri bulunmamaktadır (3,4,6). Üç cm'den büyük hiperdens kistler (>20 HU) Bosniak tip 2F sınıfında yer almakta olup bu tanımdan başka boyut açısından sınıflandırmada vurgu yapılmamaktadır. Bu çalışmada tanımlanan görüş ile benzer şekilde Bosniak tip 3 ve tip 4 kistler arasında boyut açısından istatistiksel olarak anlamlı fark saptanmamış olup boyutun Bosniak tip 3-tip 4 ayrımı yapmada öneminin olmadığı düşünülmektedir (3,4,6).

Moussessian ve ark.'nın (1) yaptığı çalışmada da bu çalışma sonuçları ile benzer şekilde Bosniak tip 3 ve tip 4 kistler arasında boyut açısından istatistiksel olarak anlamlı farklılık izlenmemiştir.

Malign Bosniak tip 3 ve tip 4 kistlerin Fuhrman ve uluslararası ürolojik patoloji derneği (WHO/International Society of Urological Pathology-ISUP) evrelemesine göre büyük oranda düşük evreye sahip oldukları izlenmiştir. Literatürde yapılan bir çalışmada 46 malign patolojik tanısına sahip Bosniak tip 3 ve tip 4 kategorisindeki kistlerin 42'sinin evre 1- 2 olduğu gözlenmiştir (1). Tanı anında ve takipte bu hastalarda metastaz, lokal rekürrens veya metastatik lenf nodu saptanmamıştır. Bu çalışma ile benzer şekilde, çalışmamızda da malign olan tip 3 ve tip 4 kategorisine sahip hastalarda tanı anında uzak organ metastazı, lenf nodu metastazı veya renal vende tromboz saptanmadı.

Bosniak tip 3-tip 4 kist ayrımında en önemli faktör kontrastlanan solid komponent varlığıdır. Bu çalışmada, kortikomedüller faz ortalama dansite değerinin Bosniak tip 3 ve tip 4 ayrımını yapmada önemli bir faktör olduğu bulunmuştur (p=0,001). Ancak kontrastsız fazda ortalama dansite değerlerinin Bosniak tip 3-4 ayrımını yapmada değeri olmadığı düşünülmektedir (p=0,764). Ayrıca net kontrastlanma değerleri ve net kontrastlanma yüzdeleri açısından Bosniak tip 3 ve tip 4 kistler açısından istatistiksel olarak anlamlı farklılık bulunmuştur. Bosniak tip 4 kistlerin daha fazla kontrast madde tuttuğu izlenmiştir. Kontrast maddelerin dokuda dağılımı vasküler perfüzyona ve kapiller geçirgenliğe bağlıdır (13). Kistik lezyonlar kompleksleştikçe malign olma olasılıkları artmaktadır. Lezyonların sellülaritesi ve malign olma ihtimali arttıkça dokuların anjiogenezi artmakta ve daha heterojen kaotik vaskülarizasyon göstermektedirler. Artmış vasküler perfüzyon ve genişlemiş ekstrasellüler mesafe BT'de erken dönemde daha yoğun kontrastlanmanın nedeni olabilir (13). Yapılan çalışmalarda Bosniak tip 4 kistlerin tip 3 kistlere göre malign potansiyellerinin daha fazla olduğu belirtilmektedir (1,9). Artmış vasküler perfüzyonun ve tümöral anjiogeneze bağlı oluşan kaotik damarlanmanın malign olma potansiyeli daha yüksek olan Bosniak tip 4 kistlerde tip 3 kistlere göre erken dönemde daha fazla kontrastlanmanın, daha yüksek net kontrastlanma değerlerinin ve net kontrastlanma yüzdelerinin nedeni olduğu düşünülmektedir. Ayrıca erken dönemde daha yoğun kontrastlanmaya sahip olan Bosniak tip 4 kistleri için kortikomedüller fazda eşik değer olarak 131 HU kullanılmasının Bosniak tip 3-4 kistlerin ayrımında önemli bir bulgu olduğu düşünülmektedir.

#### Çalışmanın Kısıtlılıkları

Bu çalışmanın bazı sınırlamaları bulunmaktadır. Çalışmaya dahil edilen hasta sayısının az olması çalışmanın en önemli sınırlamasıdır. ROC eğri analizinde bulunan eşik değerlerinin özgüllük ve duyarlılık oranlarının yüksek olmasına rağmen güven

aralıklarının düşük olması hasta sayısının az olmasına ikincil olabilir. Hasta sayısı artırılarak sonuçlar daha güçlendirilebilir. Ayrıca çalışmanın retrospektif dizaynı diğer bir sınırlamadır.

## Sonuç

Sonuç olarak Bosniak tip 4 kistleri kortikomedüller fazda Bosniak tip 3 kistlere göre daha yoğun kontrastlanmaktadır. Bosniak tip 4 kistlerin net kontrastlanma oranları ve net kontrastlanma değerleri tip 3 kistlere göre daha fazladır. Kortikomedüller fazda ortalama dansite değeri için eşik değer olarak 131 HU'nun kullanılması Bosniak tip 3 ve tip 4 kistlerin ayrımı yapmada yüksek duyarlılık ve özgüllük oranları ile kıymetli bir bulgu olup Bosniak sınıflandırmasında Bosniak tip 4 kistlerin tanımında yer alabilecek yeni bir ölçüt olarak kullanılabilir.

#### Etik

**Etik Kurul Onayı:** Ankara Üniversitesi Etik Kurul'undan alındı. (Karar No: 09-573-18)

**Hasta Onayı:** Retrospektif çalışmadır.

**Hakem Değerlendirmesi:** Editörler kurulu tarafından değerlendirilmiştir.

#### Yazarlık Katkıları

Konsept: A.G.Ç., Dizayn: A.G.Ç., Veri Toplama veya İşleme: A.G.Ç., O.A., Analiz veya Yorumlama: A.G.Ç., E.P., Literatür Arama: A.G.Ç., Yazan: A.G.Ç.

**Çıkar Çatışması:** Yazarlar tarafından çıkar çatışması bildirilmemiştir.

**Finansal Destek:** Yazarlar tarafından finansal destek almadıkları bildirilmiştir.

## Kaynaklar

1. Moussessian PN, Yamauchi FI, Mussi TC, et al. Malignancy Rate, Histologic Grade, and Progression of Bosniak Category III and IV Complex Renal Cystic Lesions. *AJR Am J Roentgenol.* 2017;209:1285-1290.
2. Harisinghani MG, Maher MM, Gervais DA, et al. Incidence of malignancy in complex cystic renal masses (Bosniak category III): should imaging-guided biopsy precede surgery? *AJR Am J Roentgenol.* 2003;180:755-758.
3. Bosniak MA. The current radiological approach to renal cysts. *Radiology.* 1986;158:1-10.
4. Israel GM, Bosniak MA. An update of the Bosniak renal cyst classification system. *Urology.* 2005;66:484-488.
5. Sevcenco S, Spick C, Helbich TH, et al. Malignancy rates and diagnostic performance of the Bosniak classification for the diagnosis of cystic renal lesions in computed tomography - a systematic review and meta-analysis. *Eur Radiol.* 2017;27:2239-2247.
6. Bosniak MA. The use of the Bosniak classification system for renal cysts and cystic tumors. *J Urol.* 1997;157:1852-1853.
7. Kim DY, Kim JK, Min GE, et al. Malignant renal cysts: diagnostic performance and strong predictors at MDCT. *Acta Radiol.* 2010;51:590-598.
8. Webster WS, Thompson RH, Chevillie JC, et al. Surgical resection provides excellent outcomes for patients with cystic clear cell renal cell carcinoma. *Urology.* 2007;70:900-904.

9. Smith AD, Allen BC, Sanyal R, et al. Outcomes and complications related to the management of Bosniak cystic renal lesions. *AJR Am J Roentgenol.* 2015;204:550-556.
10. Park HS, Lee K, Moon KC. Determination of the cutoff value of the proportion of cystic change for prognostic stratification of clear cell renal cell carcinoma. *J Urol.* 2011;186:423-429.
11. Whelan TF. Guidelines on the management of renal cyst disease. *Can Urol Assoc J.* 2010;4:98-99.
12. Song C, Min GE, Song K, et al. Differential diagnosis of complex cystic renal mass using multiphase computerized tomography. *J Urol.* 2009;181:2446-2450.
13. Xie P, Yang Z, Yuan Z. Lipid-poor renal angiomyolipoma: Differentiation from clear cell renal cell carcinoma using wash-in and washout characteristics on contrast-enhanced computed tomography. *Oncol Lett.* 2016;11:2327-2331.