

## OMURGA CERRAHİSİNDE İNTRAOPERATİF NÖROFİZYOLOJİK MONİTÖRİZASYON: GAZİ TIP DENEYİMİ

### INTRAOPERATIVE NEUROPHYSIOLOGICAL MONITORING IN SPINE SURGERY: GAZI MEDICAL SCHOOL EXPERIENCE\*

Mehmet BEYAZOVA\*, Alpaslan ŞENKÖYLÜ\*\*, Murat ZİNNUROĞLU\*\*\*,  
İrfan GÜNGÖR\*\*\*\*, Nurdan ORUÇOĞLU\*\*\*\*\*, Zeynep ERDEN\*\*\*\*\*,  
Tolga TEZEL\*\*\*\*\*, Zeynep ERDOĞAN\*\*\*\*\*, Gökhan Tuna ÖZTÜRK\*\*\*\*\*,  
Fatih SULUOVA\*\*\*\*\* , Necdet Şükrü ALTUN\*\*\*\*\*.

#### ÖZET:

**Geçmiş bilgiler:** Omurga cerrahisi sonrasında % 1 ile % 3,5 oranında geçici ya da kalıcı nörolojik hasar gelişebilmektedir. Gelişmiş merkezlerde, bu komplikasyonları önlemek veya azaltmak amacıyla cerrahi sırasında intraoperatif nörofizyolojik monitörizasyon (İONM) teknikleri kullanılarak sürekli bir izlem yapılmaktadır.

**Çalışmanın amacı:** Bu makalede Gazi Üniversitesi Tıp Fakültesi (GÜTF) Hastanesi'nde omurga cerrahisi sırasında uygulanmaya başlanan İONM'un erken sonuçlarının değerlendirilmesi amaçlanmıştır.

**Materyal-Metot:** Ameliyat öncesinde ve gerektiğinde ameliyat sırasında İONM cihazı (Nicolet CR Endeavor ) ile kayıt alınmıştır. Bu

amaçla hem dört ekstremitede tibial ve median sinirler uyarılarak saçlı deri üzerinden somatosensoryel uyarılmış potansiyelleri, hem de transkraniyal elektriksel uyarım ile dört ekstremiteden motor uyarılmış potansiyelleri kaydetmek üzere ayrı ayrı paneller oluşturulmuştur. Periferik sinir stimülasyonu için yüzeysel, kas kayıtları için iğne, saçlı deri üzerinde ise tirbuşon tip elektrotlar kullanılmıştır. 39 olgunun operasyonu sırasında multimodal spinal kord monitörizasyonu uygulanmıştır. İlk iki uygulamada ortaya çıkan teknik zorluklar ve seçilen anestezi yöntemi nedeniyle kayıt alınamamıştır.

**Sonuçlar:** Daha sonraki olgularda başarılı izlem genellikle sağlanmıştır. 10 olguda operasyon sırasında kayıtlarda başlangıçtakine

(\*) Profesör Doktor, Gazi Üniversitesi Tıp Fakültesi, Fiziksel Tıp ve Rehabilitasyon Anabilim Dalı, Ankara.

(\*\*) Doçent Doktor, Gazi Üniversitesi Tıp Fakültesi, Ortopedi ve Travmatoloji Anabilim Dalı, Ankara.

(\*\*\*) Yardımcı Doçent Doktor, Gazi Üniversitesi Tıp Fakültesi, Fiziksel Tıp ve Rehabilitasyon Anabilim Dalı, Ankara.

(\*\*\*\*) Uzman Doktor, Gazi Üniversitesi Tıp Fakültesi, Anestezi ve Reanimasyon Anabilim Dalı, Ankara.

(\*\*\*\*\*) Araştırma Görevlisi Doktor, Gazi Üniversitesi Tıp Fakültesi, Fiziksel Tıp ve Rehabilitasyon Anabilim Dalı, Ankara.

(\*\*\*\*\* ) Araştırma Görevlisi Doktor, Gazi Üniversitesi Tıp Fakültesi, Ortopedi ve Travmatoloji Anabilim Dalı, Ankara.

(\*\*\*\*\*\*) Profesör Doktor, Gazi Üniversitesi Tıp Fakültesi, Ortopedi ve Travmatoloji Anabilim Dalı, Ankara.

**Yazışma Adresi:** Murat Zinnuroğlu Gazi Üniversitesi Tıp Fakültesi, Fiziksel Tıp ve Rehabilitasyon Anabilim Dalı, Beşevler / Ankara,

**Tel:** 312 202 52 19

**Faks:** 312 202 52 35

**e-mail:** muratz@gmail.com

göre bozulma izlenmesi üzerine operasyon ve anestezi ekipleri ile durum gözden geçirilmiştir. Bu olguların sekizinde potansiyeller ameliyat sırasında düzelmiştir. Potansiyel kaydı ameliyat sırasında düzelen olguların birinde ve düzelmeyen iki olgudan birinde postoperatif nörolojik defisit olduğu belirlenmiştir.

**Çıkarımlar:** Bu araştırmada, uygulanmasında birçok güçlük ve belirsizlik taşıyan 'Stagnara Uyandırma Testi' yerine intraoperatif nörofizyolojik monitörizasyon teknikleri kullanılarak ameliyat sırasında oluşabilecek geri dönüşümsüz sinir hasarlarının önlenmesi hedeflenmiştir. Altıncı olgudan itibaren Stagnara Uyandırma Testi'nin uygulanmasından vazgeçilmiştir. 39 hastadan oluşan Gazi Tıp deneyimi sürecinde, optimal intraoperatif nörofizyolojik monitörizasyon gerçekleştirilmenin cerrahi, anesteziyoloji ve monitörizasyon ekiplerinin uygun işbirliğine bağlı olduğu gözlenmiştir.

**Anahtar kelimeler:** İntraoperatif nörofizyolojik monitörizasyon, omurga cerrahisi, skolyoz, anestezi, intraoperatif monitörizasyon

**Kanıt Düzeyi:** Olgu serisi, Düzey IV

#### **SUMMARY:**

**Background Data:** Permanent or transient neurological impairments are reported with a frequency of 1 % and 3.5 % after spinal surgeries. In modern spine surgery units, intraoperative neurophysiological monitoring (IONM) techniques are used during the operation to prevent or minimize complications.

**Purpose:** In this article, early results of the IONM which has been initiated in Gazi University Medical Faculty are reviewed.

**Material-Methods:** Recordings were obtained (Nicolet CR Endeavor) before the operation and as necessary during the operation. Templates were developed for

recording both motor evoked potentials from the extremities in response to transcranial electrical stimulation and also the somatosensorial evoked potentials from the scalp in response to bilateral tibial and median nerve stimulation. Surface electrodes were used for stimulating the peripheral nerves, needle electrodes were used for recording from the muscles and cork-screw electrodes were preferred over the scalp. Multimodal spinal cord monitoring was performed during surgery of 39 cases. No responses could be elicited in the first two cases due to technical difficulties and inappropriate anesthetic agents. Neurophysiological monitoring was generally succesful in the subsequent cases.

**Results:** In 10 cases it was necessary to alert the surgery and anaesthesia teams due to significant response changes and the situation of each case was reevaluated jointly. In 8 of these cases, the response changes were reversed completely during the surgery. Postoperative neurological deficits occurred in one of these cases in whom the responses recovered during the surgery and in one of the two cases in whom the motor evoked potentials did not recover at all.

**Conclusion:** By implementing the neurophysiological monitoring techniques to replace the Stagnara Wake-up test which carries several pitfalls and uncertainties, this study aimed to prevent irreversible neural injuries which may develop during spinal surgery. Stagnara Wake-up test was abandoned after the initial five cases. We conclude that optimal intraoperative neurophysiological monitoring can be achieved only by appropriate collaboration between the surgery, anaesthesia and the neurophysiological monitoring teams.

**Key words:** Intraoperative neurophysiological monitoring, spine surgery, anesthesia, intraoperative monitoring

**Level of Evidence:** Evaluation of cases, Level IV

**GİRİŞ:**

Tıp teknolojisinde birçok alandaki gelişmelere paralel olarak, omurga cerrahisi alanındaki ilerlemeler sayesinde, ameliyat edilen olgu sayısında ve endikasyonlarında belirgin artışlar olmuştur. Omurgadaki idiyopatik, konjenital, post-travmatik ve post-enfeksiyöz deformitelerden başka, tümörler ve yaşla giderek sıklığı artan dejeneratif sorunların tedavisinde de cerrahi girişim gereksinimi doğmuştur<sup>(3)</sup>.

Omurga cerrahisi sonrasında % 1 ile % 3.5 oranında geçici ya da kalıcı nörolojik hasar gelişebilmektedir. Önceden miyelopatisi olan olgularda, cerrahi girişim sırasında omurilik hasarlanma riski daha da artmaktadır<sup>(11)</sup>. Cerrahi süreçte sinir yapılarının işlevini nörofizyolojik olarak değerlendirme yaklaşımı, 1970'lerde somatosensoryel uyarılmış potansiyeller (SUP) ve spinal uyarılmış potansiyeller ile başlamıştır<sup>(12)</sup>. Ancak, bu yöntemle sadece dorsal kolunun değerlendirilmesi mümkün olmuştur. Daha sonraları sürekli EMG kaydı ve kafatası üzerinden uyarı verilerek elde edilen motor uyarılmış potansiyellerin (MUP) kullanılmasıyla kortikospinal motor yollara ait işlevlerin de izlenebilmesi mümkün olmuştur. Son zamanlarda ise hem motor, hem de duysal yolların izlenmesini sağlayan "multimodal monitörizasyon" artık birçok merkezde güncel hale gelmiştir<sup>(1,4-6,8-9)</sup>.

Bu çalışmada, Gazi Üniversitesi Tıp Fakültesi (GÜTF)'nde omurga ameliyatlarında uygulanmaya başlanan intraoperatif nörofizyolojik monitörizasyon (IONM)'un erken sonuçlarının sunulması amaçlanmıştır.

**MATERYAL VE METOT:**

Aralık 2008 - Kasım 2009 tarihleri arasında GÜTF Ortopedi ve Travmatoloji Anabilim

Dalı'nın Omurga Cerrahi Ünitesi'nce cerrahi girişim endikasyonu konulan olgular arasından nörolojik hasar açısından riskli olabilecek 39 olguya ameliyatı sırasında İONM uygulanmıştır. Bu olgulardaki cerrahi endikasyonlar, başlıca idiyopatik skolyoz, konjenital skolyoz, omurga tümörü, kifoz, omurga enfeksiyonu, başarısız bel cerrahisi sendromu, spinal stenoz olarak sayılabilir (Tablo-1).

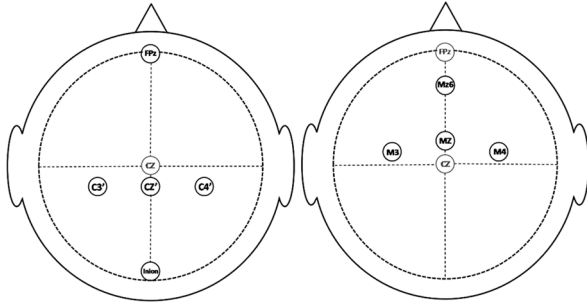
**Tablo - 1.** Aralık 2008-Kasım 2009 tarihleri arasında Gazi Üniversitesi Tıp Fakültesi Hastanesi'nde intraoperatif nörofizyolojik monitörizasyon uygulanan hastaların tanıları ve dağılımı

Tanı	Hasta sayısı
Skolyoz	29
Omurga tümörü	5
Kifoz	2
Omurga tüberkülozu	1
Başarısız bel cerrahisi sendromu	1
Spinal stenoz	1
<b>TOPLAM</b>	<b>39</b>

Nörofizyolojik intraoperatif monitörizasyon için Nicolet Endeavor CRTM (Viasys Healthcare, Nicolet Biomedical) intraoperatif monitörizasyon sistemi kullanılmıştır. Uygulamada çoğunlukla multimodal izleme yaklaşımı tercih edilmiştir. Bu yaklaşım, iki temel yöntemi içermektedir. Birincisi duysal yolların, diğeri ise motor yolların izlenmesidir. Birinci yöntemde duysal yolları izlemek üzere her dört ekstremitede periferik sinir uyarımı ile kafa derisi üzerinden SUP'lar kayıtlanmaktadır. İkinci yöntemde ise motor yolların izlenmesi için kafa derisi üzerinden motor korteksin uyarılmasıyla ekstremitte kaslarından MUP'lar kayıtlanmaktadır. Her dört ekstremiteden SUP ve MUP kayıtları

yanında ayrıca sürekli elektromiyografi (EMG) kaydı ve gerekli olgularda F-yanıtları alınmıştır. Tüm bu kayıtları gerçekleştirmek üzere Nicolet Endeavor CR programında ayrı ayrı paneller oluşturulmuştur.

Her iki üst ekstremitede kendiliğinden yapışan yüzeyel elektrotlar (disk, Viasys 019-415000) ile median sinirler uyarılarak, saçlı deri üzerinde C3'-FPz ve C4'-FPz konumlarına yerleştirilen "tirbuşon" (corkscrew, Viasys 019-425100) veya iğne elektrotlardan (paslanmaz çelik, Viasys 698-621700) kayıt alınmıştır. Her iki alt ekstremitede tibial sinirler, medial malleol arkasından kendiliğinden yapışan yüzeyel elektrotlar ile uyarılarak saçlı deride inion-FPz ve FZ'-FPz konumlarında yerleştirilen elektrotlardan kayıt alınmıştır (Şekil-1). Ekran duyarlılığı 0,5  $\mu$ V/mm, süpürme süresi 100 ms olarak belirlenmiştir. Filtre ayarları 10-300 Hz olduğu saptanmıştır. Uyarı sıklığı, 1,7 Hz, uyarı süresi tibial uyarım için 500  $\mu$ s, median uyarım için 300  $\mu$ s olarak uygulanmıştır. Tibial sinire ortalama 25 mA, median sinire 10 mA uyarı şiddeti uygulanmıştır.



**Şekil-1.** Somatosensöriyel ve motor uyarılmış potansiyel kayıtları için elektrod montaj şeması.

Motor uyarılmış potansiyellerin kayıtları, üst ekstremitelerde genellikle abduktör pollisis brevis'ten, anestezi uygulamaları nedeniyle bu kas uygun olmadığına ise abduktör dijiti

minimi veya başka bir üst ekstremitede kasından iğne elektrotlar kullanılarak alınmıştır.

Alt ekstremitede kayıtlaması ise her iki abduktör hallusis kası başta olmak üzere klinik ve cerrahi tedavi planı gerektirdiğinde tibialis anterior, vastus lateralis, adduktor magnus, eksternal anal sfinkter ve seviyeye uygun abdomen kaslarından yapılmıştır. Uyarılar saçlı deri üzerinde sol motor korteksi uyarmak üzere M3-Mz6 montajı konumlarından, sağ motor korteksi uyarmak üzere M4-Mz6 konumlarından tirbuşon elektrotlar ile uygulanmıştır (Şekil-1). Uyarının süresi 1000  $\mu$ s, maksimum uyarı şiddeti olarak 400V seçilmiştir. Arka arkaya verilen beşli tren uyarın hızı 250 Hz, filtre ayarları ise 30-500 Hz olmuştur.

Sürekli EMG kaydı sırasında kullanılan süpürme hızı 2 saniye ve filtre ayarları 10 Hz - 1,5 kHz idi. F-yanıtları kaydı sırasındaki ekran sensitivitesi 20 $\mu$ V/mm, süpürme hızı 100 ms idi. Posterior tibial sinire uygulanan uyarının süresi 500 $\mu$ s, uyarı frekansı 1,1 Hz. Maksimum akım şiddeti 50 mA olarak ayarlanmıştır.

Cerrahi endikasyon görülen her olgu hem monitörizasyon hem de anestezi ekipleri tarafından ameliyatından en az bir gün önce değerlendirilmiştir. Uygulanacak işlem hakkında olguya bilgi verilmiş ve her olgunun veya ebeveyninin yazılı onayı alınmıştır. Ameliyathaneye alınan her olguda, anestezi verildikten sonra ve cerrahi girişim başlamadan önce tüm bazal kayıtlar alınmıştır. İzleme bu bazal kayıtlar göz önünde tutularak yapılmıştır. Ameliyat süresince de düzenli ve sık aralıklarla kayıtlama yapılmıştır. Ayrıca, cerrahi ekibi ihtiyaç duyduğunda da kayıtlamalar tekrarlanmıştır.

Anestezi uygulamasına kan basıncı, periferik oksijen satürasyonu ile EKG monitörizasyonu yapıldıktan sonra geçilmiştir. İntravenöz damar yolu açılıp remifentanil 0,2 µg/kg/dk infüzyon olarak başlandıktan sonra propofol bolus 2 mg/kg verilir, olgular laringeal maske veya maske yoluyla %100 O<sub>2</sub> ile solutulmuştur. Olgularda arteriyel ve santral venöz damar yolları açıldıktan sonra, monitörizasyon ekibine İONM uygulamasına ve ilk bazal kayıtların alınmasına fırsat verilmiştir. Bazal kayıtlar alındıktan sonra entübasyon amacıyla kısa etkili kas gevşetici olarak da atrakuryum 0,5 mg/kg (TraciumR) uygulandı ve entübasyon tüpünün kafı %2 lidokain ile şişirildi. Daha sonraki dönemlerde asla kas gevşetici kullanılmamıştır. Anesteziye total intravenöz anestezi (TIVA) yöntemi ile devam edilmiştir (kardiyovasküler parametrelere göre remifentanil 0,1-0,2 µg/kg/dk ve propofol 8–6 mg/kg/saat doz aralığında). Remifentanil ve propofolün bolus dozlarından kaçınılmıştır. Olgulara oksijen/hava karışımı (%40 O<sub>2</sub>, %60 hava) ile Ent-Tidal CO<sub>2</sub> 30-35 mm Hg olacak şekilde anestezi cihazı ile mekanik ventilasyon uygulanmıştır. Cerrahi girişimler esnasında kanamayı azaltmak için ortalama arter basıncı 55-60 mmHg olacak şekilde hipotansif anestezi uygulanmıştır.

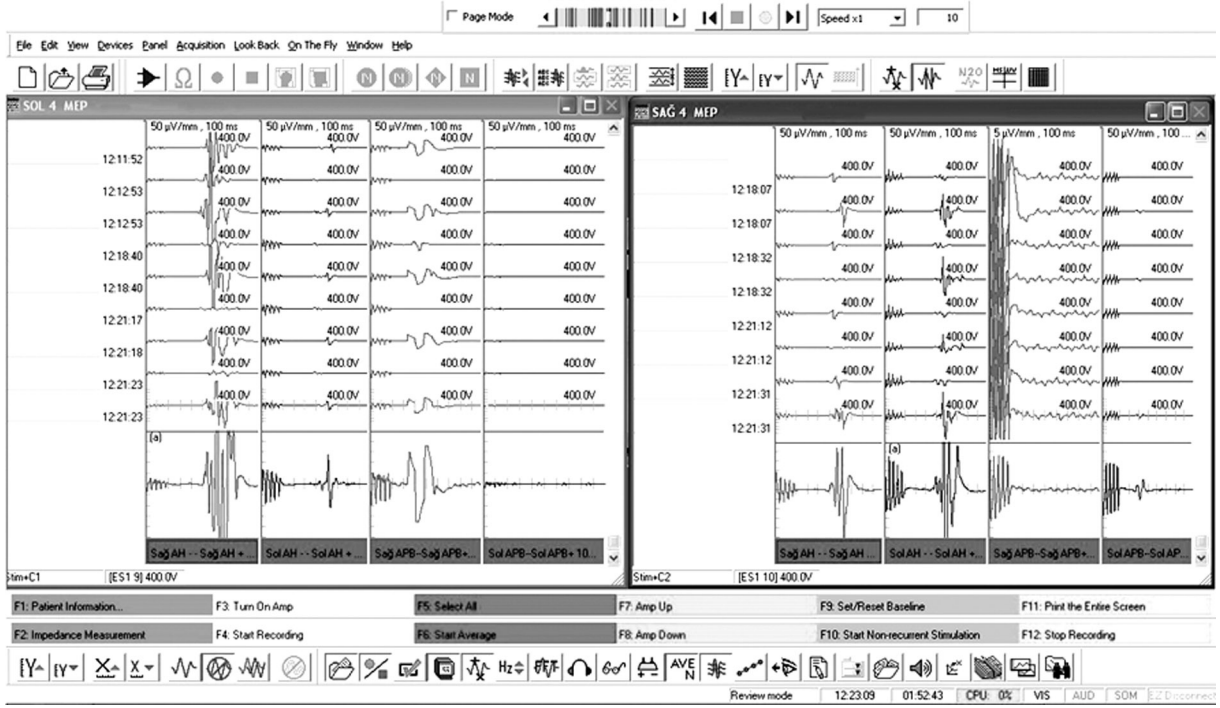
### SONUÇLAR:

Toplam 39 olgunun operasyonu sırasında multimodal intraoperatif nörofizyolojik monitörizasyon uygulanmıştır (Tablo-2). İlk iki uygulamada ortaya çıkan teknik zorluklar ve seçilen anestezi yöntemi nedeniyle izleme başarısızdır. Daha sonraki olgularda genellikle başarılı izlem sağlanmıştır (Şekil-2 ve 3). Altıncı olgudan itibaren bu zamana kadar rutin olarak uygulanmakta olan

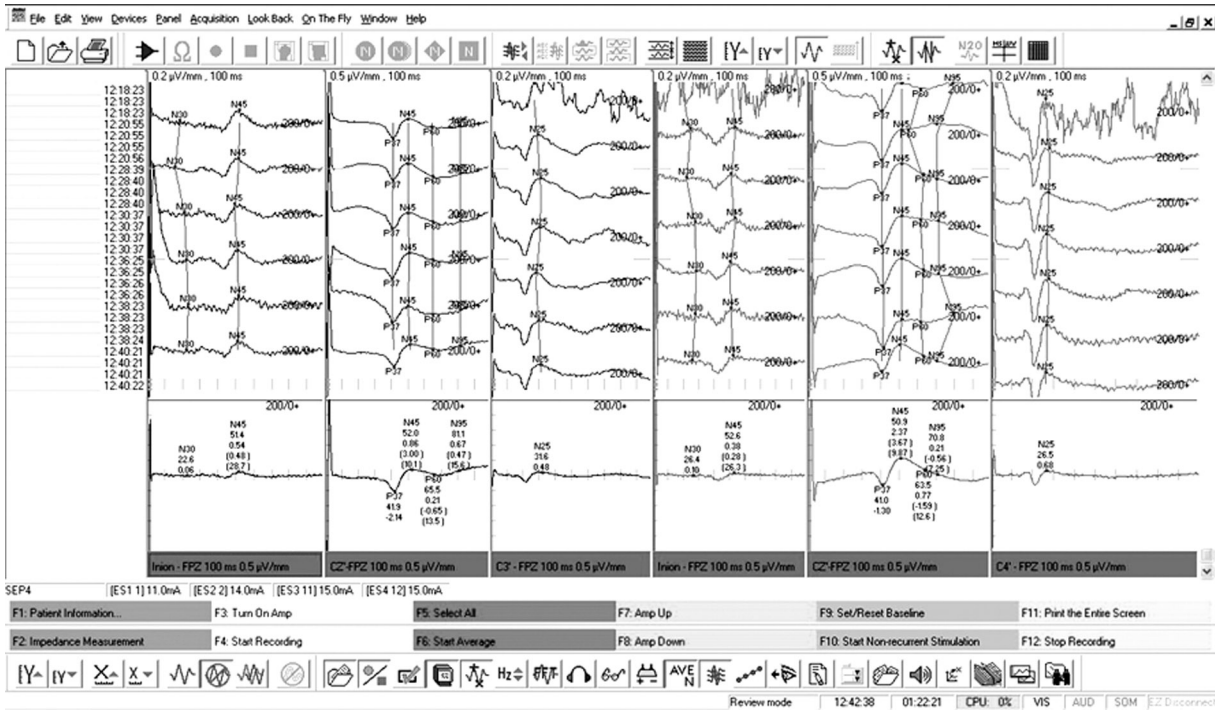
Stagnara Uyandırma Testi'ne gerek olmadığına karar verilerek bundan vazgeçilmiştir.

**Tablo - 2.** Aralık 2008-Kasım 2009 tarihleri arasında Gazi Üniversitesi Tıp Fakültesi Hastanesi'nde intraoperatif nörofizyolojik monitorizasyon uygulanan hastalardaki sonuçlar

NO	YAŞ	TANI	İZLEM BAŞARI DURUMU	KAYITLARDAN BOZULMA	POST-OP NÖROLOJİK DEFİSİT
1	3	Skolyoz	Başarısız	-	Yok
2	36	Skolyoz	Başarısız	-	Yok
3	13	Osteosarkom	Başarılı	Yok	Yok
4	11	Skolyoz	Başarılı	Yok	Yok
5	24	Skolyoz	Başarılı	Yok	Yok
6	48	C7-T1 kitle	Başarılı	Var	Var (düzeltilmiş)
7	13	Osteosarkom	Başarılı	Yok	Yok
8	22	Dev hücreli tümör	Başarılı	Var (düzeltilmiş)	Yok
9	13	Skolyoz	Başarılı	Yok	Yok
10	3	Skolyoz	Başarısız	-	-
11	15	Kifoz	Başarılı	Var	Yok
12	13	Skolyoz	Başarılı	Yok	Yok
13	65	Spinal stenoz	Başarılı	Var (düzeltilmiş)	Yok
14	20	Omurga tüberkülozu	Başarısız	-	Yok
15	62	Başarısız bel cerrahisi sendromu	Başarılı (SUPler elde edilemedi)	Yok	Yok
16	16	Skolyoz	Başarısız	-	-
17	13	Skolyoz	Başarılı	Yok	Yok
18	15	Skolyoz	Başarılı	Yok	Yok
19	13	Skolyoz	Başarılı	Var (düzeltilmiş)	Yok
20	13	Skolyoz	Başarılı	Yok	Yok
21	17	Kifoz	Başarılı	Yok	Yok
22	18	Skolyoz	Başarılı	Var (düzeltilmiş)	Var (düzeltilmiş)
23	13	Skolyoz	Başarılı	Yok	Yok
24	72	Torakal kitle	Başarılı	Yok	Yok
25	17	Skolyoz	Başarılı	Var (düzeltilmiş)	Yok
26	36	Skolyoz	Başarılı	Yok	Yok
27	11	Skolyoz	Başarılı	Var (düzeltilmiş)	Yok
28	16	Skolyoz	Başarılı	Yok	Yok
29	15	Skolyoz	Başarılı	Yok	Yok
30	41	Skolyoz	Başarılı	Yok	Yok
31	14	Skolyoz	Başarılı	Yok	Yok
32	14	Skolyoz	Başarısız	-	-
33	16	Skolyoz	Başarılı	Yok	Yok
34	14	Skolyoz	Başarılı	Var	Yok
35	13	Skolyoz	Başarılı	Yok	Yok
36	72	Skolyoz	Başarılı	Yok	Yok
37	11	Skolyoz+ Meningomiyelose	Başarılı	Yok	Yok
38	12	Skolyoz	Başarılı	Var (Düzeltilmiş)	Yok
39	18	Skolyoz	Başarılı	Yok	Yok



Şekil-2. Motor uyarılmış potansiyel kayıt örneği



Şekil-3. Somatosensöriyel uyarılmış potansiyel kayıt örneği

6 no'lu olguda sağ alt ekstremitte MUP kayıtları kaybolmuş ve ameliyat süresince kayıp devam etmiştir. Bu hastanın ameliyat sonrası, erken dönemde devam eden alt ekstremitedeki defisit ilerleyen dönemde düzelmiştir.

8 no'lu olguda T-7'de dev hüvreli tümör nedeniyle posterior spondilektomi yapılırken kayıtlarda bozulma izlenmesi üzerine cerrahi ekiple durum değerlendirmesi yapılmıştır. Spinal kord manipülasyonuna son verilmiş ve hipotansif anestezi sonlandırıldıktan bir süre sonra potansiyeller geri dönmüştür. Ameliyattan bir gün sonra gözlenen sağ alt ekstremitte parezisi daha sonra tamamen açılmıştır.

11 no'lu olguda konjenital kifoz nedeniyle posterior vertebral kolon rezeksiyonu yapılırken potansiyel kaydının bozulması üzerine korreksiyon kısmen eski haline döndürülmüştür. Ancak, bozulan potansiyel kaydı ameliyat sonuna kadar sürmüştür. Bu olgularda operasyon sonrası nörolojik defisit gözlenmemiştir.

10 no'lu olguda TİVA'nin yetersiz kalması nedeniyle kas gevşetici verilmek zorunda kalındığı için izleme yapılamamıştır. 11., 12. ve 13. olgularda gözlenen potansiyel değişikliklerinin gerçek ya da yanlış pozitif oldukları şüpheli bulunmuştur. Bu olgularda potansiyel kaybı saptanır saptanmaz hipotansif anestezi sonlandırılmış ve ameliyat sahasına ılık serum fizyolojik (SF) ile irrigasyon uygulanmıştır. Bu olguların ameliyat sonu muayene bulguları normal bulunmuştur.

14 no'lu olguda elektrot yerleşimindeki teknik güçlükler nedeniyle izleme başarısız kalmıştır. Başarısız bel cerrahisi endikasyonu ile ameliyat edilen 15 no'lu olguda kayıtlama karın kaslarından yapılmıştır, çünkü bu olgunun alt ekstremitte kasları plejik olduğu

saptanmıştır. Polinöropatisi olan bu hastadan SUP'lar elde edilememiştir.

16 no'lu olgunun ameliyat öncesinde yapılan değerlendirmesinde çocukluk çağında geçirdiği ensefalopatiye sekonder solda daha belirgin olmak üzere alt ekstremitelerde nörolojik defisiti olduğu belirlenmiştir. Bu olguda motor yanıtlar, sadece sağdan kaydedilebilmiş ve SEP izlemleri normal devam etmiştir.

19 no'lu olguda cerrahi sırasında motor yanıtlardaki bozulma cerrahi alanın ılık SF ile yıkanması sonrasında düzelmiş ve nörolojik defisit gözlenmemiştir.

22 no'lu hastada santral venöz kateterizasyon sonrası boyun sağ tarafta hematoma gözlenmiştir. Operasyonun başından beri bozuk olan sağ üst ekstremitedeki potansiyeldeki bozulma, operasyon sonrası düzelmiş, boyundaki hematoma da gerilemiştir. Aynı zamanda cerrahi sırasında da bozulan sağ alt ekstremitte potansiyeli operasyon sahasının ılık SF ile yıkanmasından sonra düzelmiştir. Ameliyat sonrası sağ üst ekstremitesinde güçsüzlük mevcut olup, alt ekstremitelerde defisit saptanmamıştır. Üst ekstremitedeki güçsüzlük de daha sonra düzelmiştir.

25 no'lu olguda ameliyatın sonlarına doğru alt ekstremitte MUP amplitüdlerinde % 50'nin üzerinde küçülme olmuştur. Bu bulgunun sol tarafta daha belirgin olduğu saptanmıştır. Lokal ısının ılık SF ile yükseltilmesi sonrasında düzelmiştir.

27 no'lu olguda ise motor yanıt amplitüdü kısa süreli olarak kaybolmuştur. Cerrahi ekip uyarılmıştır. Postoperatif nörolojik kayıp olmamıştır.

34 no'lu hastada ise sağ abduktör hallusis kasi ve torakal 10 düzeyi abdominal kaslardan

yapılan motor yanıtlar distraksiyon sırasında kaybolmuştur. Ancak, cerrahi olarak o sırada çalışılan tarafla ilişkisiz olan bu bulgu, yanlış pozitiflik olarak değerlendirilmiştir. Bu olguda da ameliyat sonrası nörolojik bulgular normal bulunmuştur.

38 no'lu olguda ise pedikül vidası yerleştirilirken medial duvar perforasyonu olması nedeniyle karşı taraf abduktor hallusis kasından elde edilen motor yanıt amplitüdü başlangıçtaki 1/5'ine düşmüştür. Cerrahi ekip uyarılmış, bu seviyedeki vidanın tekrar yerleştirilmesi ile izlenen yanıt ameliyatın sonuna doğru düzelmiştir. Postoperatif nörolojik kayıp gözlenmemiştir.

#### **TARTIŞMA:**

Multimodal nörofizyolojik intraoperatif monitörizasyon yönteminin başarılı bir şekilde uygulanmaya başlamasından sonra, omurga ameliyatları sürecinde artık "Stagnara Uyandırma Testi"ni uygulamaya gerek duyulmamaktadır. Omuriliğin monitörizasyonu için daha önceleri kullanımda olan "Stagnara Uyandırma Testi" birçok dezavantaj taşımaktadır. Her şeyden önce bu test, omurga düzeltilmesi gerçekleştirildikten, yani olası omurilik hasarlanmasından sonra uygulanmaktadır. Sinirsel travma meydana geldiyse uyandırma yöntemiyle hasarın cerrahi işlem sürecinin hangi aşamasında oluştuğunu saptamak olanaksızdır<sup>(5)</sup>. Ayrıca, her olguda yeterli uyanma mümkün olmadığından hastalar sağlıklı şekilde değerlendirilememektedir. Bununla birlikte uyandırma işlemi sırasındaki vakit kaybı da İONM ile önlenilmektedir.

Periferik sinirlerin uyarılmasıyla beynin duyu alanından kaydedilen somatosensoryel uyarılmış potansiyeller omurilik

monitörizasyonunda yaygın olarak kullanılmaktadır. Bu potansiyeller omuriliğin arka kordonunun işlevini yansıtmaktadırlar. Bu izleme yöntemi intraoperatif nörofizyolojik monitörizasyon ekibi tarafından da benimsenmiş olan multimodal nörofizyolojik monitörizasyon yönteminin de değişmez bir parçasıdır. Bu potansiyellerin küçük oluşları, elde edilmeleri için belli bir süre gerekmesi önemli dezavantajlarıdır ve yanlış negatif sonuçlara neden olabildikleri de bilinmektedir<sup>(4)</sup>. SUP kayıtları ameliyat sırasında normal olduğu halde, ameliyat sonrasında olgularda kalıcı nörolojik hasar bildirilmiştir<sup>(5)</sup>. Ayrıca, kortikal SUP kayıtları, anestezi ajanlarından kolayca etkilenebilmektedirler<sup>(7-10)</sup>. Tüm bu sorunlara karşın kortikal SUP kayıtları uygun ve ekonomik bir izleme tekniği olup, olguların % 90'ından fazlasında saptanabilmektedir<sup>(5)</sup>.

Motor uyarılmış potansiyel kayıtları, inen motor yolların izlenmesine olanak sağladığı için belirgin bir avantaj getirmektedir. SUP kayıtları ile olabilecek yanlış negatiflikler, MUP kayıtları ile giderilebilmektedir. Kortikal MUP'leri omurilik üzerinden veya kaslardan kayıtlamak mümkündür. Halen GÜTF Hastanesi'nde kullanılmakta olan yöntemde dört ekstremitte kaslarından kayıtlama yapılmaktadır. Kas aksiyon potansiyellerinin kayıtlanmasına olanak sağlamak için kas gevşeticilerin minimal kullanımını hedefleyen özel bir anestezi rejimi gerekir. İlk olgularda monitörizasyonun başarısızlığının önemli nedenlerinden biri kullanılan anestezi yönteminin uygun olmamasıdır. Ancak, bu durum, anestezi ekibi ile birlikte yapılan değerlendirmelerden sonra olumlu izleme sağlayacak şekilde değişmiştir.

Omurga cerrahisi sırasında başarılı İONM gerçekleştirebilmek için sadece entübasyon



sürecinde kısa etkili kas gevşetici kullanılmalı ve operasyonun ileri dönemlerinde kas gevşetici kullanılmasından kaçınılmalıdır. Ayrıca, azot protoksit ve inhalasyon ajanlarının kullanımından da kaçınılmalıdır. Omurga cerrahisi sırasında intraoperatif nörofizyolojik monitörizasyon açısından önerilen ve önerilmeyen ajanlar, Tablo-3 de sunulmuştur<sup>(11)</sup>.

**Tablo - 3.** Omurga cerrahisi sırasında intraoperatif nörofizyolojik monitorizasyon açısından önerilen anestezi protokolu<sup>2</sup>

Ajan	Kullanım
Remifentanil	0,2–0,9 µg/kg/dk
Propofol	3–10 mg/kg/saat
Ketamin	2–6 mg/kg/saat
Atrakuryum/Rekuronyum	Sadece intübasyon sırasında
Sevofloran, N <sub>2</sub> O, vs.	Kullanılmamalı

Güvenilir bir izleme başarmak için omurilik hasarını daha olur olmaz saptamak mümkün olmalıdır. Hasarın derhal saptanması mümkün olursa kalıcı omurilik hasarını önlemek üzere hemen uygun düzeltici önlemler alınabilir ve oluşan hasarın iyileşme şansı arttırılabilir. Hasarın anında saptanması ve monitorizasyon ekibince cerrahi ekibin ikaz edilmesi, cerrahi manipülasyonda anında değişiklik yapmaya olanak sağlar. Kortikal MUP kayıtları almak için gereken süre SUP kayıtlamaya göre çok daha kısadır. Motor yollardaki zedelenmeyi erken saptama açısından sürekli EMG kaydının da değerli olduğu savunulmuştur. Nitekim bazı olgularda MUP değişikliklerini haber verir tarzda, sürekli EMG'de değişikliklerin daha önce belirdiği, bazı olgularda ise saptanabilen yegane değişikliğin serbest EMG kaydında olduğu bildirilmiştir<sup>(1)</sup>.

Sonuçlarda belirtildiği gibi olguların bir kısmında yapılan işlemde bağımsız olarak elde edilen potansiyellerde değişiklikler kayıtlanabilmektedir. Bu durum, kan basıncının yükseltilmesi dolayısıyla spinal kord perfüzyonunun artırılması ile düzeltilebilmektedir. Bu potansiyel değişikliklerinin bir başka nedeni de uzun süren ameliyatlarda hastanın vücut ısısının düşmesidir<sup>(2)</sup>. Bu durum da ısıtıcı kullanımı ve ılık SF ile irrigasyon yapılarak düzeltilebilmektedir. Bizim bazı olgularımızda da, ılık SF irrigasyonu ile söz konusu sorun aşılabılmıştır.

İzlemede her tekniğin kendi avantajları ve dezavantajları olduğu için, bazen tek bir teknikle izleme yetersiz kalabilir. Halen GÜTF Hastanesi'nde kullanılmakta olan İONM yöntemi transkraniyal uyarı ile dört ekstremiteden MUP kayıtları ve dört ekstremiteden uyarı ile SUP kayıtları alınmasıdır. Nitekim güncel literatürde güvenilir izleme açısından önerilen yaklaşım budur. Uygulanmaya başlanmış olan bu yöntemlere omurilik üzerinden uyarılmış potansiyel kayıtlarını da eklemek için gerekli hazırlıklar devam etmektedir. Spinal somatosensoryel uyarılmış potansiyel kaydı, kortikal SUP kayıtlarına, omurilik uyarılmış potansiyel kayıtları da MUP kayıtlarına ek destek sağlayabilir. Dört ekstremitenin de kayıtlama için kullanılması hemodinami değişikliklerine bağlı gelişen potansiyel değişikliklerini ayırt etmeyi sağlamaktadır. Bir diğer avantajı da operasyon sırasındaki pozisyonlamaya bağlı gelişebilecek brakial pleksus basısı gibi komplikasyonların önlenmesinde yardımcı olabilmektedir. Bir olgumuzda santral venöz kateterizasyon esnasında böyle bir durum gözlenmiştir İntramedüller tümör ameliyatlarında MUP'lar ile beraber omurilik üzerinden kaydedilen potansiyellerin izlenmesi, omurilikteki motor yolların işlevsel bütünlüğünü gözetmede en kapsamlı yöntem olarak kabul edilmektedir. Ancak, omurilik hasarlanmasının temel patofizyolojisinin iskemi olduğu düşünülen durumlarda ve diğer omurga

ameliyatlarında kaslardan kaydedilen MUP'lar yeterli görülmektedir<sup>(1)</sup>. Her ne kadar motor yolların izlenmesinde MUP'lar altın standart kabul edilse de, SUP'lar da arka kordonun bütünlüğünü izlemedeki ayrıcalıkları nedeniyle değerlerini korumaktadırlar. Omurga ameliyatlarında da, intramedüller tümör ameliyatlarında da SUP'ların tek başına veya MUP'ların yerine kullanılmaları doğru değildir<sup>(1)</sup>.

Multimodal monitörizasyon sırasında kullanılan alt ekstremitte F yanıtları da MUP potansiyellerinin bozulduğu sırada kontrol imkanı sağlamakta, teknik veya anestezi, hemodinamik değişikliklere bağlı potansiyel kayıpları için yorum yapmayı kolaylaştırmaktadır.

Ameliyat öncesinde zaten nörolojik defisiti olan olguların monitörizasyonunda standart izleme yaklaşımı sonuç vermeyebilir<sup>(4)</sup>. Bu olgularda ameliyat öncesinde iyi bir klinik değerlendirme yapılarak ve var olan istemli işlevler dikkate alınarak izleme programı yapılmalı, elektrot montajı olguya özel olarak tasarlanmalıdır.

Sonuç olarak Gazi Üniversitesi Tıp Fakültesi'nde, multidisipliner bir yaklaşım ile gerçekleştirilen bu ortak, uyumlu ve ahenkli çaba sonucunda henüz az sayıda olgu olsa da, nörofizyolojik izleme başarılı bir şekilde spinal cerrahi alanına sokulabilmiştir. Bu sayede Stagnara Uyandırma Testi'nden vazgeçilmiştir. İzlenen olgulardan hiçbirinde ameliyat sonrasında kalıcı nörolojik defisit gözlenmemiştir. Ancak omurga cerrahisinde halen uygulamakta olduğumuz teknik her yönden geliştirilmeye açıktır.

#### KAYNAKLAR:

1. Deletis V, Sala F. Intraoperative neurophysiological monitoring of the spinal cord during spinal cord and spine surgery: an update. *Curr Opin Orthop* 2004; 15: 154–158.
2. Deletis V, Sala F. Intraoperative neurophysiological monitoring of the spinal cord during spinal cord and

spine surgery: a review focus on the corticospinal tracts. *Clin Neurophysiol* 2008; 119 (2): 248-264.

3. Dvorak J, Sutter M, Eggspuehler A, Szpalski M, Aebi M. Multimodal intraoperative monitoring: towards a routine use in surgical treatment of severe spinal disorders *Eur Spine J* 2007; 16 (Suppl.2): S113–S114.
4. Iwasaki H, Tamaki T, Yoshida M, Ando M, Yamada H, Tsutsui S, Takami M. Efficacy and limitations of current methods of intraoperative spinal cord monitoring. *J Orthop Sci* 2003; 8(5): 635-642.
5. Luk KD, Hu Y, Wong YW, Cheung KM. Evaluation of various evoked potential techniques for spinal cord monitoring during scoliosis surgery. *Spine* 2001; 26(16): 1772–1777.
6. Owen JH. The application of intraoperative monitoring during surgery for spinal deformity. *Spine* 1999; 24(24): 2649–2662.
7. Peterson DO, Drummond JC, Todd MM. Effects of halothane, enflurane, isoflurane and nitrous oxide on somatosensory evoked potentials in human. *Anesthesiology* 1986; 65: 35-40.
8. Sala F, Krzan MJ, Deletis V. Intraoperative neurophysiological monitoring in pediatric neurosurgery: why, when, how? *Childs Nerv Syst* 2002; 18 (6–7): 264–287.
9. Sala F, Palandri G, Basso E, Lanteri P, Deletis V, Faccioli F, Bricolo A. Motor evoked potential monitoring improves outcome after surgery for intramedullary spinal cord tumors: a historical control study. *Neurosurgery* 2006; 58 (6): 1129–1143; discussion 1129–1143.
10. Sloan TB, Heyer EJ. Anesthesia for intraoperative neurophysiologic monitoring of the spinal cord. *J Clin Neurophysiol* 2002; 19(5): 430–443.
11. Sutter M, Deletis V, Dvorak J, Eggspuehler A, Grob D, MacDonald D, Mueller A, Sala F, Tamaki T. Current opinions and recommendations on multimodal intraoperative monitoring during spine surgeries. *Eur Spine J* 2007; 16 (Suppl.2): S232–S237.
12. Tamaki T, Kubota S. History of the development of intraoperative spinal cord monitoring. *Eur Spine J* 2007; 16 (Suppl.2): S140-S146.