

ADÖLESAN İDİOPATİK SKOLYOZ TEDAVİSİNDE POSTERİOR SEGMENTAL PEDİKÜL VİDASI UYGULAMA SONUÇLARI

THE RESULTS OF THE ADOLESCENT IDIOPATHIC SCOLIOSIS PATIENTS TREATED WITH POSTERIOR SEGMENTAL PEDICLE SCREW METHOD

Turgut AKGÜL*, Gökhan POLAT*, Ufuk TALU**, Ünsal DOMANIÇ**

ÖZET:

Amaç: Adölesan idiopatik skolyoz tedavisinde segmenter pedikül vidaları ile yapılan düzeltmelerin klinik ve radyolojik sonuçlarının retrospektif olarak değerlendirmek.

Yöntem: Kliniğimizde 2001-2007 yılları arasında segmenter pedikül vidası ile düzeltme yapılan 33 hasta çalışmaya alınmıştır. Hastaların operasyon zamanındaki ortalama yaşı 15.8 (11-27) yıl ve Risser 3.9 (2-5) arasında idi. Hastaların ortalama takip süreleri 33 (11-84) ay arasında idi. Radyolojik değerlendirme, preoperatif ve postoperatif dönemde ayakta ön arka ve yan grafileri ile yapılmıştır.

Bulgular: Operasyon öncesi ölçülen torakal Cobb açısı ortalama 47.9° (22°-78°) iken postoperatif dönemde 6.7° (0°-20°) olarak bulunmuştur. Preoperatif lomber Cobb açısı ortalama 28.6° (0°-53°) iken postoperatif

dönemde 5.3° (0°-20°) olarak saptanmıştır. Operasyon sırasında veya sonrasında yüzeysel yara yeri infeksiyonu dışında komplikasyon ile karşılaşılması. Tüm hastalarda sagittal denge fizyolojik sınırlara getirilmiştir. Operasyon ile füzyon yapılan ortalama segment sayısı 12 (6-15) olduğu saptanmıştır. Hastaların takiplerinde korreksiyon kaybı ve kaynamama görülmemiştir.

Sonuç: Adölesan idiopatik skolyoz tedavisinde segmenter pedikül vidası kullanılarak yapılan düzeltme, klinik ve radyolojik olarak iyi sonuçlara sahiptir. Segmenter pedikül vidası ile düzeltmelerde komplikasyon oranının düşük olması güvenilir bir metot olduğunu düşündürmektedir.

Anahtar kelime: adölesan idiopatik skolyoz, segmenter pedikül vidası, posterior füzyon

Kanıt Düzeyi: Düzey III

(*) Araştırma Görevlisi, İstanbul Üniversitesi İstanbul Tıp Fakültesi, Ortopedi ve Travmatoloji Anabilim Dalı, İstanbul.

(**) Prof. Dr., Ortopedi ve Travmatoloji Uzmanı, İstanbul Üniversitesi İstanbul Tıp Fakültesi, Ortopedi ve Travmatoloji Anabilim Dalı, İstanbul.

SUMMARY:

Objective: The evaluation of clinical and radiological results of the treatment of idiopathic adolescent scoliosis by fixation with segmental pedicle screw.

Method: 33 patients that are treated in our clinic by segmental pedicle screw , are included our study. At the time of operation, our patients mean age is 15.8 (range with 11-27) and mean risser scale is 3.9 (range with 2-5). Our patients mean follow up is 33 months (range with 11-84). Radiological evaluation is made with standing AP and lateral preoperative and postoperative roentgenograms.

Results: Preoperative mean thoracal cobb angle is 47.9° (22°-78°) and postoperative thoracal cobb angle is 6.7° (0°-20°). Preoperative mean lumber Cobb angle

is 28.6° (0°-53°) and postoperative mean lumber cobb angle is 5.3° (0°-20°). During the operation and aftercare there is no other complication rather than superficial wound infection. Postoperative sagital balance is at the physiological limits. The fused segments mean number is 12 (6-15). At the follow up, there is no correction loss and pseudoarthrosis.

Conclusion: In the treatment of adolescent idioathic scoliosis, the clinical and radiological results of correction with segmental pedicle screw fixation is satisfactory. Also the low complication rate in the correction with segmental pedicle screw fixation, shows the safety of this treatment method.

Key words: Adolescent idioathic scoliosis, segmental pedicle screw, posterior fusion.

Level of Evidence: Level III

GİRİŞ:

Adölesan idiopatik skolyoz cerrahisinde, omurga enstrümantasyonunun amacı, omurga eğriliğini düzeltmek ve uzun dönemde omurga denge ve stabilitesinin devamını sağlamaktır⁽³⁾. Pedikül vidası ile fiksasyon, ilk olarak, 1959 yılında Boucher⁽⁴⁾ tarafından tarif edilmekle beraber, 1960'larda Roy-Camille^(16,17) ile daha popüler hale gelmiştir. Omurun mekanik olarak en dayanıklı yeri olan pedikülün kullanılmasıyla eğriliğin daha iyi düzeltilmesi ve sağlanan düzeltmenin devamı sağlanmaktadır^(21,23). Ayrıca, pedikül vidası kullanımı ile üç planda düzeltme sağlanırken, füzyon sahasının kısaltılması ile de hareketli segment kaybı azaltılabilmektedir. Uygulama, teorik olarak distal segmentlerde oluşan stresi azaltarak, daha sonra oluşabilecek disk dejenerasyonunu yavaşlatır ya da engeller⁽¹⁹⁻²⁰⁾. Ancak, bir çalışmada omurga füzyonu olan hastaların olmayan hastalar ile karşılaştırıldığında füzyona dahil edilmeyen segmentlerde hipermobilité olmadığı hatta hareketliliğin daha da azaldığı gösterilmiştir⁽²²⁾. Anatomik belirteçlerin ve özel dizayn edilmiş pedikül problemlerinin kullanılması, belirlenen aşamaların sırasıyla yapılması sayesinde, omurga deformitesi cerrahisinde, serbest-el (free hand) tekniğinin güvenli olduğu belirtilmiştir⁽¹⁰⁾. Luhmann ve arkadaşları⁽¹³⁾, 70° ve 100° arasındaki eğriliklerde, sadece posteriordan pedikül vidası kullanılarak yapılan korreksiyonun, kombine yöntemle yapılan korreksiyon ile karşılaştırıldığında minimal korreksiyon farklılığı olduğunu göstermiştir.

Bu çalışmada amaç, posterior yaklaşımla her segmente pedikül vidası kullanımıyla düzeltme sağlanan adölesan idiopatik skolyoz hastalarının radyolojik ve klinik sonuçlarının retrospektif olarak değerlendirilmesidir.

HASTALAR VE METOD:

2001-2007 yılları arasında adölesan idiopatik skolyoz nedeniyle opere edilen 33 hasta retrospektif olarak incelenmiştir. Tüm veriler ve röntgen ölçümleri, cerrahi tedaviye katılmayan başka bir ortopedik cerrah tarafından yapılmıştır.

Tüm cerrahi girişimler, iki ortopedik cerrah tarafından posterior girişimle yapılmıştır. Tüm pedikül vidaları, free-hand olarak gönderilmiştir⁽²⁰⁾. Operasyon öncesi, pediküllerin yerlerini belirlemek için çekilen anterior ve posterior röntgenlerde, anatomik belirteçler belirlenmiştir. Posteriordan yapılan insizyonla subperiostal diseksiyon ile posterior elemanlar açığa konulmuştur. Transvers çıkıntı ve faset eklem elemanları anatomik belirteçler olarak kullanılmıştır. Anatomik belirteçler ile pedikül yeri belirlendikten sonra giriş probu yardımıyla korteks geçilmiştir. Pedikül oyulduktan sonra pedikül derinliği ve duvarlarının sağlamlığı ucu yuvarlak pedikül yoklama cihazı ile kontrol edilmiştir^(2,19). Pedikülde 5 kemik yapısı, dördü duvar, biri taban olmak üzere kontrol edilmiştir. Vakalarda preoperatif çekilen röntgenlere göre karar verilen seviyelere, her segmentte bir veya iki adet olacak şekilde titanyum pedikül vidaları gönderilmiştir. Eğrilik düzeltilmesi için Cotrel ve Dubousset⁽⁶⁾ tarafından daha önce tarif edilen rod yardımcı derotasyon manevrası ve segmenter pedikül vidaları sayesinde translasyon manevrası değişen oranlarda birlikte kullanılmıştır. Sonrasında kompresyon ve distraksiyon ile eğrilikte minimal düzeltmeler yapılmıştır. Operasyon esnasında skopi veya röntgen ile düzelme ve denge kontrolü yapılmıştır. Gerekli olduğunda kompresyon ve distraksiyonlar ile denge sağlanmıştır. Düzelme sağlandıktan sonra hastalarımızda nörolojik komplikasyonları belirlemek açısından uyandırma testi yapılmıştır.

Hastalara allojen spongios kemik grefti ile greftleme yapılmıştır. Hastalar postoperatif birinci günde mobilize edilmiştir. Postoperatif dönemde 1, 3, 6. ve 12. aylarda sonrasında ise senelik kontrolleri yapılmıştır.

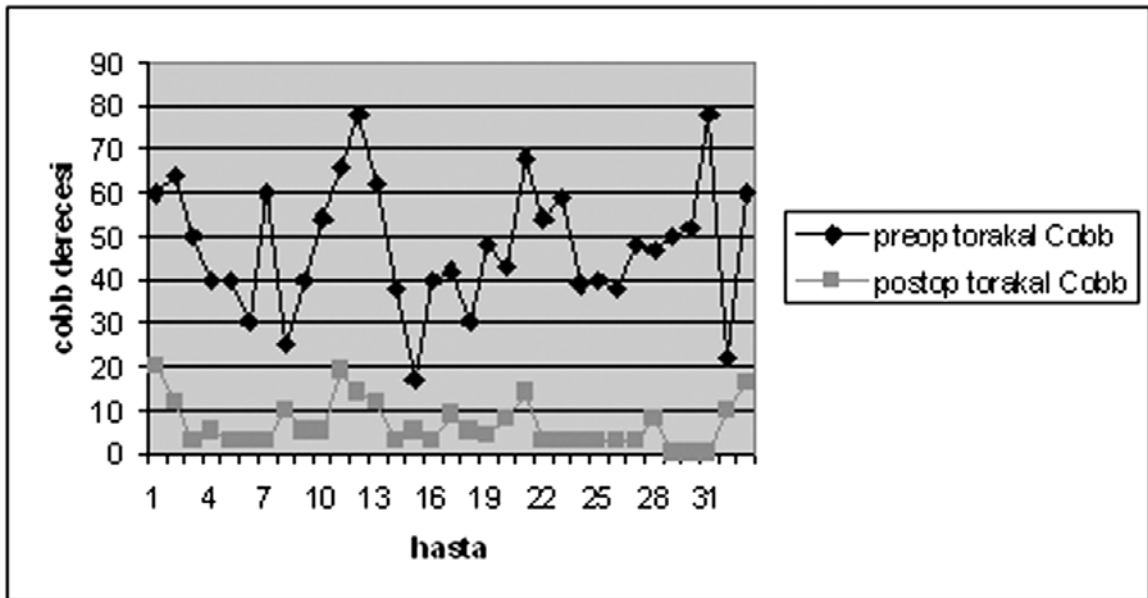
Radyolojik değerlendirmeler preoperatif çekilen ayakta ön arka, yan grafiler yatarak çekilen traksiyon ve eğilme grafileri üzerinden yapılmıştır. Traksiyon ve eğilme röntgenleri ile eğriliğin esnekliği belirlenmiştir. Koronal plandaki eğrilik Cobb açısı ölçüsü ile takip edilmiştir. Sagittal planda torakal ve lomber eğrilik değerlendirildi. Ölçülen değerler torakal bölgede $+20^\circ$ ile $+40^\circ$, lomber bölgede -30° ile -55° arasında ise fizyolojik olarak kabul edilmiştir⁽¹⁾.

SONUÇLAR:

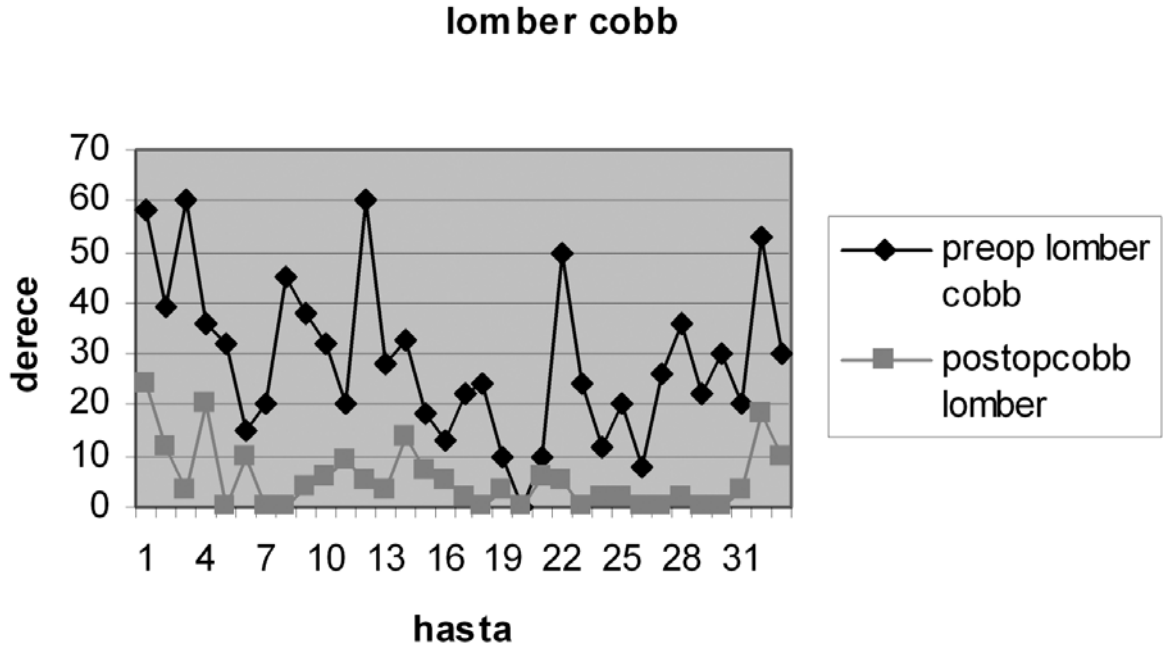
Adölesan idiopatik skolyoz tanısı ile takip edilen ve segmenter pedikül vidası ile düzelme sağlanan toplam 33 hasta çalışmaya alınmıştır. Ortalama takip süresi 33 (11-84)

aydır. Çalışmaya alınan hastalardan 30'u kadın, 3'ü erkektir. Ortalama yaşları, 15.8 (11-27) yıl ve ortalama Risser 3.9 (2-5) arasında idi. Hastalar King sınıflamasına göre sınıflandırılmıştır ve en fazla King Tip-II eğrilik görülmüştür (Tip-I: 6 hasta, Tip-II: 11 hasta, Tip-III: 8 hasta, Tip IV: 6 hasta ve Tip V: 2 hasta). Operasyon ile her segmente pedikül vidası gönderilerek yapılan füzyon seviyesi ortalama 12 (6-15) segment arasında olduğu belirlenmiştir. Preoperatif ortalama Cobb açısı, torakal bölgede 47.9° (22° - 78°), lomber bölgede 28.6° (0° - 53°) derece arasında olduğu saptanmıştır. Postoperatif torakal ve lomber bölgedeki ortalama Cobb açıları ise sırasıyla 6.7° (0° - 20°) ve 5.3° (0° - 20°) olarak belirlenmiştir (Şekil-1,2). Tüm hastalarda postoperatif sagittal konturların korunduğu ve bozuk olanların ise normal fizyolojik sınırlara getirildiği saptanmıştır (Şekil-3).

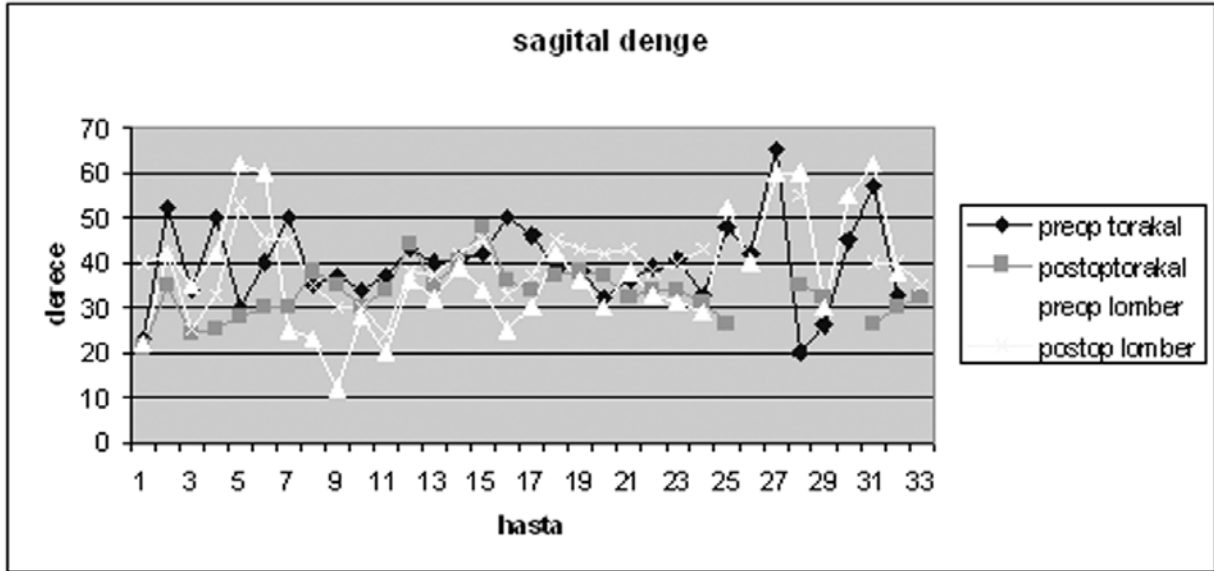
Hastalarımızda intraoperatif ve erken postoperatif dönemde nörolojik veya damarsal patoloji görülmemiştir. Bir hastamızda, oral



Şekil 1. Adölesan idiopatik skolyozlu hastalarda torakal eğriliklerin preoperatif ve postoperatif dönemde Cobb açısı değişimleri görülmektedir.



Şekil 2. Adölesan idiopatik skolyozlu hastalarda Lomber eğriliklerin preoperatif ve postoperatif dönemde Cobb değişimleri görülmektedir.



Şekil 3. Adölesan idiopatik skolyozlu hastalarda preoperatif ve postoperatif dönemde sagittal parametrelerin değişimi görülmektedir.

antibiyotik ile tedavi edilen yüzeysel yara yeri infeksiyonu saptanmıştır. Hastalarımızın 3 tanesinde kontrolleri sırasında füzyon sahasına katılmayan lomber bölgelerinde koronal dengeyi bozmayan 10°'lik eğrilik artışı görülmüştür. Hastalarımızın hiç birinde implant sorunu ile karşılaşılmamıştır. Bir hastada peroperatif dönemde omuz asimetrisi giderilememesi üzerine, T1 seviyesine kadar füzyon gerektiği anlaşılmış ve bu hastada ilave olarak domino kullanılarak üst seviyeye kadar çıkılmıştır.

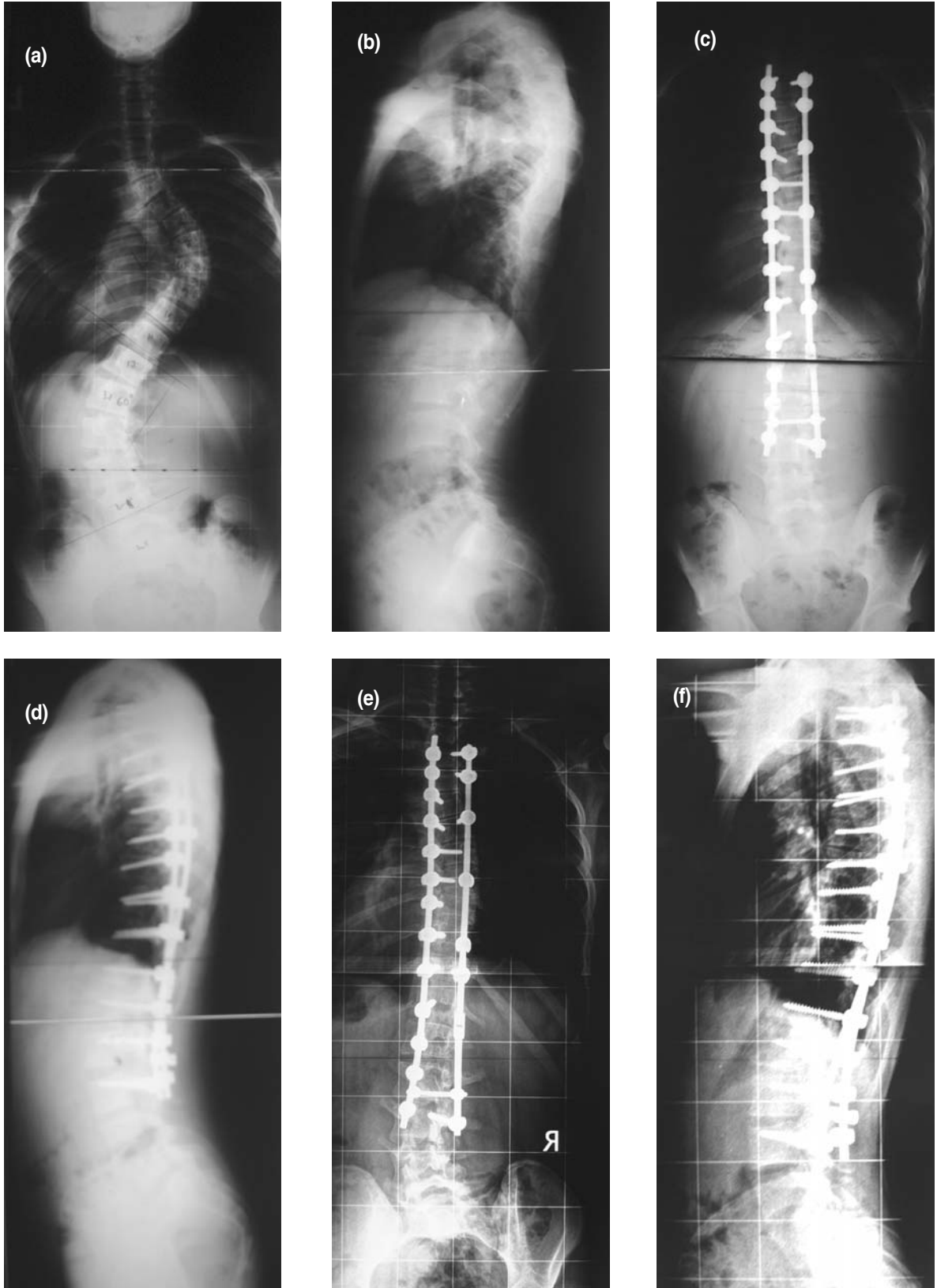
TARTIŞMA:

Adölesan idiopatik skolyoz tedavisi, özellikle üçüncü nesil implantların kullanılmaya başlamasıyla belirgin bir değişimin içine girmiştir. Özellikle pedikül vidalarının kullanımı, üç planda eğriliklerin düzeltilmesine ve füzyon sahasının küçültülmesi ile hareketli segmentlerin sayısının artmasına olanak sağlamaktadır ⁽¹⁸⁾. Daha önceki enstrümantasyon metotları ile üç planda düzeltme sağlanamazken, implantların çıkması, lomber kifoz, fiksasyon kaybı veya suboptimal fiksasyon sık görülen komplikasyonlardı ⁽⁸⁾. Pedikül vidası kullanılarak yapılan omurga eğrilik düzeltilmesinde, koronal plandaki düzeltmelerin % 18'den % 70'lere çıkmış olduğu bildirilmiştir ^(8,12). Bizim çalışmamızda da % 40 ila % 88 arasında değişen oranda düzelme oranları sağlandığı belirlenmiştir.

Omurga eğriliğinin düzeltilmesinde basit tek rod ile derotasyon manevrasının tek başına kullanılması, segmenter pedikül vidalarının üç planda düzeltme sağlama özelliği nedeniyle popülaritesini kaybetmektedir ⁽¹¹⁾. Segmenter pedikül vidası ile yapılan çalışmalarda, çengeller ile yapılan düzeltmelerin

karşılaştırıldığında, preoperatif benzer hasta gruplarında, postoperatif pedikül vidası kullanılan hastalarda, çengel kullanılan hastalara göre torakal eğriliklerdeki düzelmenin ve lomber bölgedeki spontan düzelmenin istatistiki olarak belirgin fazla olduğu bildirilmiştir ⁽¹⁴⁾.

Kei ve arkadaşlarının pedikül vidası, sublaminal tel, çengel ve anterior vidalar ile yaptığı çalışmada, hem eğriliğin düzeltilmesinde, hem korreksiyonun devamını sağlamada, pedikül vidası daha üstün bulunmuştur. Pedikül vidası ile yapılan düzeltmelerde apikal vertebralarda translasyonda mükemmel düzelme sağlandığı da ileri sürülmüştür ⁽⁹⁾. Segmenter pedikül vidaları ile yapılan düzeltmeler sonrası, nörolojik araz ve kaynamama görülmediği bildirilmektedir ^(8,11). Suk ve arkadaşları, 1988'den beri pedikül vidaları ile yaptıkları çalışmalarda, segmenter olmayan pedikül vidalarının segmenter olanlara göre daha yüksek komplikasyona sahip olduğunu ve ciddi eğrilikte düzeltmede yetersiz kaldığını bildirmişlerdir. Ancak, esnek eğriliklerde segmenter olmayan pedikül vidaları ile düzeltmenin yeterli olduğunu rapor etmişlerdir ⁽²⁰⁾. Coe ve arkadaşlarının omurga füzyon cerrahisi uygulanan hastalarda yaptığı çalışmada, % 5.7 oranında komplikasyon görülmüş ve posterior füzyon yapılanlarda bu oran % 5.1 olarak bulunmuştur ⁽⁵⁾. Ancak, Suk ve arkadaşlarının 2005 yılında yaptığı çalışmada, sadece dört hastada komplikasyon görülmüştür. Bu komplikasyonları, infeksiyon ve sagittal planda kifoz artışı olarak bildirmişlerdir. Hastalarda hiç nörolojik veya damarsal patoloji görülmemiştir ⁽²¹⁾. Ronald ve arkadaşlarının yaptığı çalışmada da benzer sonuçlar elde edilmiştir ⁽¹⁵⁾. Bizim çalışmamızda da hiçbir nörolojik ve damarsal komplikasyon



Şekil 4. Adölesan idiopatik skolyoz nedeniyle opere edilen 16 yaşında erkek hastanın (a) preoperatif ayakta ön arka ve (b) yan grafisi, (c) postoperatif ayakta ön arka ve (d) yan grafisi, (e) kontrol ön arka ve (f) yan grafisi görülüyor.

görülmemiş ve uzun dönem takibinde de füzyon sahasında hiçbir hastada korreksiyon kaybı görülmemiştir. Ancak, füzyon seviyesine katılmayan lomber bölgede dengeyi bozmayan eğrilik artışı izlenmiştir.

Bu çalışmada sonuç olarak adolesan idiopatik skolyoz tedavisinde, segmenter pedikül vidası kullanımı, klinik ve radyolojik olarak iyi sonuçlara sahip olduğu belirlenmiştir. Bu verilerin ışığı altında, segmenter pedikül vidaları kullanılarak enstrümantasyonun, komplikasyon oranının düşük olması nedeniyle güvenilir bir metot olduğu fikri elde edilmiştir.

KAYNAKLAR:

- Bernard M, Bridwell KH. Segmental analysis of the sagittal plane alignment of the normal thoracic and lumbar spines and thoracolumbar junction. *Spine* 1989; 7: 717-721
- Boachie-Adjei O, Girardi FP, Bansal M, Rawlins BA. Safety and efficacy of pedicle screw placement for adult spinal deformity with a pedicle-probing conventional anatomic technique. *J Spinal Disord* 2000; 13: 496-500.
- Boos N, Webb JK. Pedicle screw fixation in spinal disorders: a European view. *Eur Spine J* 1997; 6: 2-18.
- Boucher HH. A method of spinal fusion. *J Bone Joint Surg* 1959; 41-B: 248-259.
- Coe JD, Arlet V, Donaldson W, Berven S., Hanson DS, Mudian R, Perra JH, Shaffleey CI. Complications in spinal fusion for adolescent idiopathic scoliosis in the new millennium. A report of the Scoliosis research society morbidity and mortality committee. *Spine* 2006; 31: 345-349.
- Cotrel Y, Dubousset J, Guillaumat M. New universal instrumentation in spinal surgery. *Clin Orthop* 1998; 227: 10-23.
- Dobbs MB, Lenke LG, Kim YJ. Selective posterior thoracic fusion for adolescent idiopathic scoliosis *Spine* 2006; 20: 2400-2404.
- Dubousseut J, Cotrel Y. Die CD-Instrumentation in der behandlung von Wirbelsaulendeformitäten . *Orthopade* 1989; 18: 118-127.
- Helenius I, Remes V, Yrjönen T, Ylikoski M, Schleska D, Helenius M, Poussa M. Harrington and Cotrel – Dubousset instrumentation in adolescent idiopathic scoliosis .Long term functional and radiographic outcomes *J Bone Joint Surg* 2003; 85A: 2303-2309.
- Kim YJ, Lenke LG, Bridwell KH, Cho YS, Riew KD. Free hand pedicle screw placement in the thoracic spine: is it safe? *Spine* 2004; 29: 333-342.
- Lee SM, Suk SI, Chung ER. Direct vertebral rotation: a new technique of three-dimensional deformity correction with segmental pedicle screw fixation in adolescent idiopathic scoliosis. *Spine* 2004; 29: 343-349.
- Lehman RA, Lenke LG, Keler KA, Kim YJ, Burchowski JM, Cheh G, Kuhns CA, Bridwell KH. Operative treatment of Adolescent idiopathic scoliosis with posterior pedicle screw only constructs. *Spine* 2008; 14: 1598-1604.
- Lenke LG, Bridwell KH, Blanke K, Baldus C, Weston J. Radiographic results of arthrodesis with Cotrel-Dubousset instrumentation for the treatment of adolescent idiopathic scoliosis. A five to ten-year follow-up study. *J Bone Joint Surg* 1998; 80-A: 807-814.
- Luhmann SJ, Lenke LG, Kim YJ, Bridwell KH, Schootman M,. Thoracic adolescent idiopathic scoliosis curves between 70 and 100 . Is anterior release necessary? *Spine* 2005; 30: 2061-2067.
- Roy-Camille R, Saillant G, Mazel C. Internal fixation of the lumbar spine with pedicle screw plating. *Clin Orthop Relat Res* 1986; 203: 7-17.
- Roy-Camille R, Saillant G, Mazel C. Plating of thoracic, thoracolumbar, and lumbar injuries with pedicle screw plates. *Orthop Clin North* 1986;17-A: 147-159.
- Simmons JW, Andersson GB, Russell GS, Hadgipavlov AG. A prospective study of 342 patients using transpedicular fixation instrumentation for lumbosacral spine arthrodesis. *J Spinal Disord* 1998; 11: 367-374.

18. Suk SI, Lee CK, Kim WJ, Chung YJ, Park YB. Segmental pedicle screw fixation in the treatment of thoracic idiopathic scoliosis. *Spine* 1995; 20: 1399–1405.
19. Suk SI, Kim WJ, Lee SM, Kim JH, Chung ER. Thoracic pedicle screw fixation in spinal deformities: Are they really safe? *Spine* 2001; 26: 2049–2057.
20. Suk SI, Lee SM, Chung ER, Jin-Hyok Kim, Sung Kim. Selective thoracic fusion with segmental pedicle screw fixation in the treatment of thoracic idiopathic scoliosis: more than 5-year follow-up. *Spine* 2005; 14: 1602–1609.
21. Watabene K, Lenke LG, Bridwell KH, Kim YJ, Watanabe K, Kim YW, Kim YB, Hensley M, Stobbs G. Comparison of radiographic outcomes for the treatment of scoliotic curves greater than 100 degrees. *Spine* 2008; 10: 1084-1092.
22. Wilk B, Karol LA, Johnston CE II, Colby S, Haideri N. The effect of scoliosis fusion on spinal motion: a comparison of fused and non fused patients with idiopathic scoliosis. *Spine* 2006; 31: 309-314.
23. Zindrick MR, Wiltse LL, Widel EH, Thomas JC, Holland WR, Field BT, Spencer CW. A biomechanical study of intrapeduncular screw fixation in the lumbosacral spine. *Clin Orthop Relat Res* 1986; 203: 99–112.

