

# Penetran Keratoplasti Sonrası Glokomun Greft Canlılığına Etkisi

Ayşe Burcu Nurözler (\*), Aylin Karalezli (\*\*), Ümit Ekşioğlu, PhD. (\*\*\*), Sunay Duman (\*\*\*\*)

## ÖZET

**Amaç:** Penetran keratoplasti sonrası glokom ve tedavisinin greft canlılığı üzerine etkisini araştırmak.

**Materyal ve metod:** Sekiz yüz yetmiş altı penetran keratoplasti (PKP) retrospektif olarak incelendi. Ortalama 28.3 aylık takiple glokom ve tedavisinin, immün reaksiyon ve greft canlılığı üzerine etkisi araştırıldı.

**Bulgular:** PKP sonrası glokomun ortalama sıklığı %11.6'idi (102 göz). Glokomlu hastaların 53'ü (%52) medikal olarak tedavi edildi, 49'una (%48) cerrahi tedaviye ihtiyaç duyuldu. 29 göze (%59.2) glokom cerrahisi sonrası ilave topikal antiglokomatöz medikasyon gerekti. İmmün reaksiyon glokomlu ve glokomsuz gözlerde benzer orandaydı. Fakat immün reaksiyon sonrası greft başarısızlığı, glokomlu (%66.6) gözlerde glokomsuz gözlere (%19.4) göre daha yüksekti ( $p<0.01$ ). Medikal ve cerrahi tedavi gurubu arasında immün reaksiyon gelişimi açısından fark yoktu. Greft canlılığı oranı glokomlu ve glokomsuz gözlerde sırasıyla %52 ve %81 idi ( $p<0.01$ ). Greft canlılığı oranı cerrahi tedavi grubunda (%44.9) medikal tedavi grubuna (%58.5) göre daha düşüktü.

**Sonuç:** PKP sonrası glokom greft prognozunu olumsuz olarak etkilemektedir. Sıklıkla tıbbi tedaviye dirençlidir ve cerrahi tedaviler greft başarısızlığına yol açabilir. Glokomsuz hastalarla kıyaslanınca, glokom immün reaksiyon riskini arttırmamaktadır. Fakat, glokomlu hastalarda immün reaksiyon sonrası greft başarısızlığı riski glokomsuz hastalara göre daha yüksek bulunmuştur.

**Anahtar Kelimeler:** Penetran keratoplasti, immün reaksiyon, glokom

## SUMMARY

### The Influence of Glaucoma on Graft Survival After Penetrating Keratoplasty

**Purpose:** To evaluate the effects of glaucoma and its therapy on graft survival after penetrating keratoplasty.

**Material and methods:** Eight hundred and seventy-six penetrating keratoplasty (PKP) cases were evaluated retrospectively. The effects of glaucoma and its therapy on immune reaction and graft survival were investigated with a mean follow up of 28.3 months.

**Results:** The overall incidence of glaucoma after PKP was 11.6% (102 eyes). Of the glaucoma patients, 53 (52%) were treated medically and 49 (42%) necessitated surgical treatment.

(\*) Doç. Dr., SB Ankara Eğitim ve Araştırma Hastanesi Göz Kliniği Şef muavini  
(\*\*) Dr., SB Ankara Eğitim ve Araştırma Hastanesi Göz Kliniği Asistanı  
(\*\*\*) Op. Dr., SB Ankara Eğitim ve Araştırma Hastanesi Göz Kliniği Uzmanı  
(\*\*\*\*) Op. Dr., SB Ankara Eğitim ve Araştırma Hastanesi Göz Kliniği Şefi

Mecmuaya Geliş Tarihi: 09.05.2002  
Düzeltilmeden Geliş Tarihi: 23.10.2002  
Kabul Tarihi: 04.02.2003

29 (59.2%) eyes required additional topical antiglaucoma medications after glaucoma surgery. Immune reactions had similar incidence in patients with and without glaucoma. But, the rate of graft failure after immune reactions was higher in patients with glaucoma (66.6%) than in those without glaucoma (19.4%) ( $p<0.01$ ). There was no difference between the medical and surgical therapy groups with respect to immune reaction. Clear graft survival rate was 52% and 81%, respectively with and without glaucoma ( $p<0.01$ ). Clear graft survival rate was lower in surgically treated group (44.9%) than medically treated group (58.5%).

**Conclusion:** Glaucoma after penetrating keratoplasty affects graft prognosis negatively. Its often refractory to medical therapy, and surgical therapies may lead to graft failure. Glaucoma wasn't found to increase the risk of immune reaction, when compared to patients without glaucoma. But the patients with glaucoma were found to be at increased risk for graft failure after immune reaction compared to patients without glaucoma.

**Key Words:** Penetrating keratoplasty, immune reaction, glaucoma

## GİRİŞ

Penetran keratoplasti (PKP) sonrası bir çok komplikasyon görülebilir. Korneal allogreft rejeksiyonu, astigmatizma, kistoid maküler ödem keratoplasti sonrası sık görülen komplikasyonlardır. PKP sonrası glokom gelişimi de önemli bir klinik problemdir. Çünkü sık görülmektedir. Tanı ve monitorizasyonu zor, tedavisi karmaşıktır (1,2). Oftalmologlar hem optik sinir başını glokom hasarından korumak, hem de greft saydamlığının devamını sağlamak için çaba sarf eder. PKP sonrası glokomu medikal tedavi ile kontrol altına alınamazsa greft başarısızlığı için önemli bir risk faktörüdür (3).

Bu çalışmada PKP sonrası glokom gelişiminin ve tedavisinin greft canlılığı üzerindeki etkisi araştırılmıştır.

## MATERYAL ve METOD

SB Ankara Eğitim ve Araştırma Hastanesi Göz Kliniğinde Ocak 1994-Mayıs 2001 tarihleri arasında 831 olguya yapılan 876 PKP retrospektif olarak incelendi. Olguların 363'ü kadın (%43.7), 468'i erkek (%56.3) ve yaş ortalaması  $39.5\pm 3$  idi (6-78).

Olguların PKP için endikasyonları incelendiğinde en sık endikasyonların keratokonus ve nonspesifik lökom olduğu görüldü (Tablo 1).

29 gözde PKP öncesi glokom mevcuttu. 29 gözün 18'inde (%62.1) göz içi basıncı (GİB) yüksekliği PKP öncesi tıbbi tedavi ile kontrol altına alındı, 11 gözde (%37.9) maksimum tıbbi tedavi ile GİB yüksekliği kontrol altına alınamadı ve glokom cerrahisi uygulandı. Bu olgularda PKP, göz içi basıncı ilaçlı veya ilaçsız olarak kontrol altına alındıktan en az 6 ay sonra yapıldı.

Cerrahi teknik: Greftler kadavradan kornea skleral doku şeklinde alındıktan sonra MK veya Optisol solü-

Tablo 1. PKP için endikasyonlar

ENDİKASYON	GÖZ	%
Keratokonüs	246	28.1
Nonspesifik lökom	221	25.3
Büllöz keratopati	101	11.5
Travma	88	10.0
Herpes simpleks keratiti	74	8.4
Herpes dışı enflamasyon	20	2.3
Distrofi	46	5.3
Dejeneresans	17	1.9
İrreversible immün reaksiyon	12	1.4
Desmatosel	29	3.3
Oküler yüzey patolojisi	22	2.5
Toplam	876	100.0

yonunda  $+4^\circ$  de muhafaza edildi ve maksimum 72 saat içinde kullanıldı. Donör ölçüleri 6.5-8.5 mm arasında ve alıcı donör arası fark 0.25-0.50 mm idi. Donör kornealar endotelial yüzden punch trepanla (Barron Hessberg), alıcı yatak ise vakum trepanla kesilerek hazırlandı. Tüm vakalarda donör endotelini ve intraoküler yapıları korumak için %1'lik sodyum hyaluronat kullanıldı. Donörler alıcı yatağa 10.0 monoflaman naylon sütür ile kontinü veya tek tek (alıcı yatakta vaskülarizasyon varlığında veya çocuk olgularda) olarak suture edildi. Cerrahi sonrası ön kamara dengeli tuz solüsyonu ile oluşturuldu ve ameliyat sonrası subkonjonktival gentamisin (20 mg) ve deksametazon (4 mg) yapıldı.

97 göze (%11.1) rekeratoplasti, 157 göze (%17.9) PKP'ye ilave katarakt, iris ve vitreus cerrahisi uygulandı.

Postoperatif dönemde tüm gözlere topikal %1'lik prednizolon asetat veya %0.1'lik deksametazon sodyum fosfat saat başı dozda başlandı ve 6-12 aya kadar azaltılan dozlarda verildi. Topikal antibiyotik (5x1) ilk bir hafta, asetozolamid tablet (3x1/2 tablet) ilk üç gün verildi. Hastanın kliniğine göre oral steroid ve gerekli topikal veya sistemik medikasyonlar ilave edildi.

Olgular ortalama 28.3 ay (6-60 ay) takip edildi. Postoperatif dönemde GİB tespiti greft yüzeyinin düzensizliği nedeniyle tanısal problem oluşturduğundan Goldmann aplanasyon tonometresi uygulanan vakalarda ilaveten dijital impresyon ve mukayeseli dijital impresyon uygulandı (4).

Penetran keratoplasti sonrası GİB yüksekliği saptanan olgular öncelikle tıbbi tedavi ile kontrol altına alınmaya çalışıldı. Tıbbi tedavinin yetersiz olduğu olgularda glokom cerrahisi uygulandı. En az üç takip eden ayda antiglokomatöz tedavi alan olgular veya GİB kontrolü için cerrahi tedavi gerektiren olgular glokomlu olarak değerlendirildi (5).

PKP sonrası immün reaksiyon; yeni keratit presipitatlar, epitelyal ve endotelyal rejeksiyon çizgisi, subepitelyal infiltratlar ve korneal ödem varlığı ile belirlendi (5-7). İmmün reaksiyon varlığında topikal steroidli damla saat başı sıklıkla uygulandı. Şiddetli olgularda 1-1.5 mg/kg sistemik steroid tedaviye ilave edildi.

Greftte geri dönüşümsüz opasifikasyon gelişimi greft başarısızlığı olarak kabul edildi.

PKP sonrası glokomun ve glokom cerrahisinin, immün reaksiyon ve greft canlılığına etkisi araştırıldı. İstatistiksel yöntem olarak 'bağımsız gruplarda iki yüzde arasındaki farkın önemlilik testi' kullanıldı.

## BULGULAR

PKP sonrası 102 gözde (%11.6) glokom mevcuttu. Bu gözlerden 29'u preoperatif glokomlu idi. 53 gözde (%52) GİB yüksekliği tıbbi tedavi ile kontrol altına alındı. 49 gözde (%48) maksimum medikal tedavi ile GİB yüksekliği kontrol altına alınamadı ve 56 glokom cerrahisi uygulandı (Tablo 2).

Glokom cerrahisi uygulanan olgulardan 7'si PKP öncesi glokomlu idi. PKP öncesi GİB yüksekliği tıbbi tedavi ile kontrol altına alınan 18 gözün 5'ine (%27.8) ve cerrahi tedavi ile kontrol altına alınan 11 gözün 2'sine (%18.2) PKP sonrası ilave glokom cerrahisi gerekti.

**Tablo 2. PKP sonrası uygulanan glokom operasyonları**

CERRAHİ TEDAVİ	GÖZ	%
Trabekülektomi	14	28.6
MMC'li trabekülektomi	14	28.6
Trabekülektomi sonra MMC'li trabekülektomi	3	6.1
Tüp implantasyonu	13	26.6
MMC'li trabekülektomi sonra Tüp implantasyonu	3	6.1
Siklokriyopeksi	1	2.0
MMC'li trabekülektomi sonra siklokriyopeksi	1	2.0
Toplam	49	100.00

PKP sonrası glokom cerrahisi uygulanan 49 gözün 20'sinde ilave medikal tedaviye ihtiyaç duyulmadı. 15 gözde tek, 9 gözde iki, 5 gözde ise üç antiglokomatöz ilaçla GİB kontrol altına alınabildi (%59.2). Glokom cerrahisi sonrası 49 gözün 14'ünde (%28.6) GİB kontrolü için iki veya daha fazla ilave medikasyon gerekti.

Takip süresi boyunca glokomu olmayan 774 gözün 222'sinde (%28.6) ve glokomlu 102 gözün 27'sinde (%26.5) immün reaksiyon gelişti ( $t=0.44$ ) ( $p>0.05$ ). Glokomu olmayan gözlerin 43'ünde (%19.4) ve glokomlu gözlerin 18'inde (%66.6) immün reaksiyon sonunda greft saydamlığını yitirdi (Tablo 3). Glokomlu gözlerde immün reaksiyon sonrası greft saydamlığı kaybı istatistiksel olarak anlamlı derecede yüksekti ( $t=5.38$ ) ( $p<0.01$ ).

PKP sonrası glokom cerrahisi yapılan 49 gözün 12'sinde (%22.4) ve yapılmayan 53 gözün 15'inde (%28.3) immün reaksiyon gelişti (Tablo 4). PKP sonrası glokom cerrahisinin immün reaksiyon gelişimine anlamlı bir etkisi olmadığı görüldü ( $t=0.43$ ) ( $p>0.05$ ).

**Tablo 3. Glokomlu gözlerde immün atak gelişimi ve immün atak sonrası greft başarısızlığı**

	TOPLAM GÖZ	İMMÜN ATAK (+)	GREFT BAŞARISIZLIĞI
PKP sonrası glokom (+)	102	27 (%26.5)	18 (%66.6)
PKP sonrası glokom (-)	774	222 (%28.6)	43 (%19.4)

**Tablo 4.** PKP sonrası glokom cerrahisinin immün reaksiyona etkisi

PKP SONRASI GLOKOM CERRAHİSİ	TOPLAM GÖZ	İMMÜN ATAK (+)
Yapılan	49	12 (%24.5)
Yapılmayan	53	15 (%28.3)
Toplam	102	27 (%26.5)

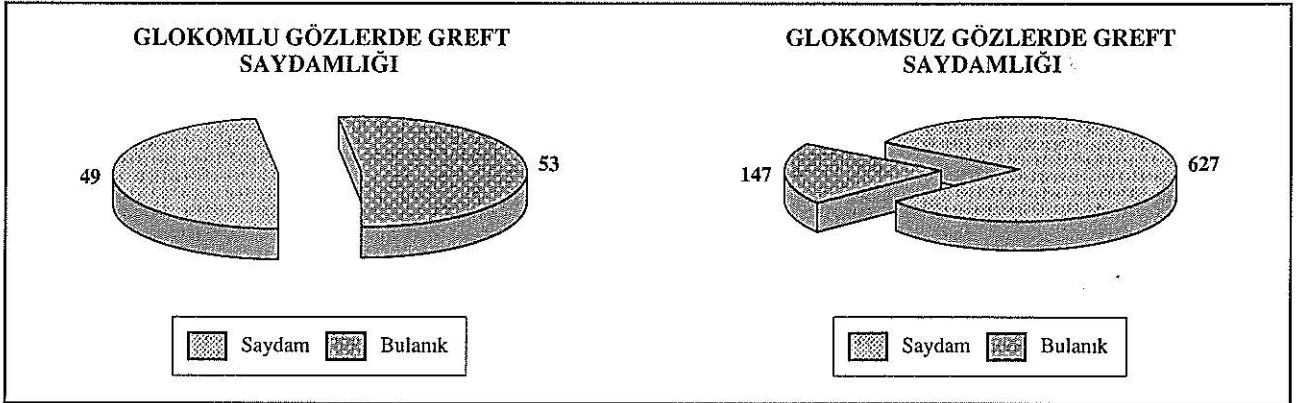
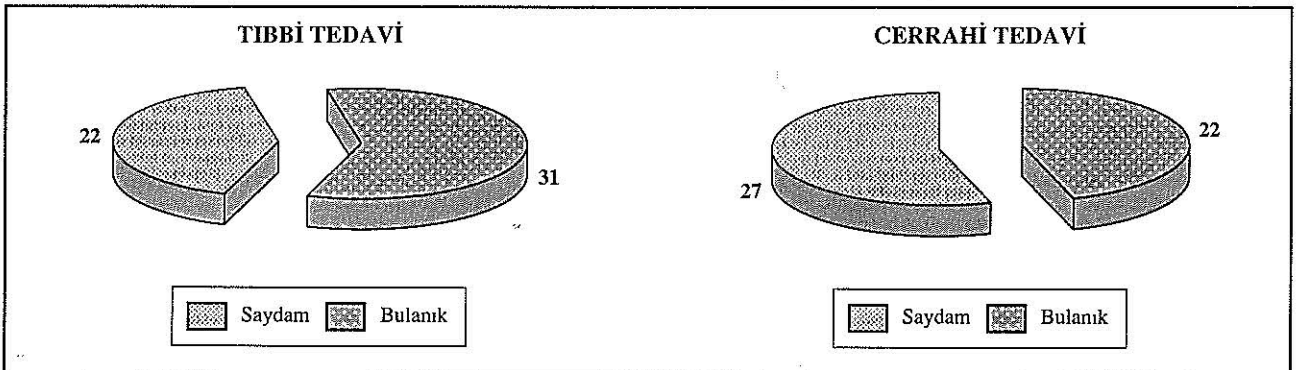
Son kontrolde; glokomsuz 774 gözün 627'sinde (%81), glokomlu 102 gözden 53'ünde (%52) greft saydamlığını korumaktaydı (Şekil 1). Glokomlu gözlerde greft saydamlığı oranı glokomsuz gözlerle göre anlamlı derecede düşüktü ( $t=5.46$ ) ( $p<0.01$ ). GİB yüksekliği tıbbi tedavi ile kontrol altına alınan 53 gözün 31'inde (%58.5), cerrahi tedavi ile kontrol altına alınan 49 gözün 22'sinde (%44.9) greft saydamlığı devam etmekteydi (Şekil 2). Glokom cerrahisi yapılan gözlerde greft saydamlığı oranı, tıbbi tedavi yapılan gözlerle göre daha düşük olmasına rağmen aradaki fark istatistiksel olarak anlamsızdı ( $t=1.37$ ) ( $p>0.05$ ). Tablo 5'de glokomlu gözlerde greft başarısızlığı nedenleri gösterilmiştir.

**Tablo 5.** Glokomlu gözlerde greft başarısızlığı nedenleri

NEDEN	GÖZ	%
İmmün atak	18	17.6
Glokom dekompensasyonu	16	15.7
Korneal ülser	3	2.9
Fitizis bulbi	2	2.0
Geç greft yetmezliği	7	6.9
Tüp endotel teması	2	2.0
Hipotoni ve koroid dekolmanı	1	1.0

### TARTIŞMA

PKP sonrası glokom gelişimi yüksek riskli bir komplikasyondur. %12-53 sıklıkta görülür (8-16). PKP öncesi glokom mevcudiyeti ve afaki pek çok çalışmada önemli risk faktörleri olarak bildirilmiştir (7,17,18). Eğer glokom kontrol altına alınamazsa optik sinirde iler-

**Şekil 1.** Glokomlu ve glokomsuz gözlerde greft saydamlığı**Şekil 2.** Tıbbi ve cerrahi tedavi sonrası greft saydamlığı

leyici hasar nedeniyle geri dönüşümsüz görme kaybına ve kornea endotel hasarı nedeniyle greft başarısızlığına neden olur (1,2). Sıklıkla medikal tedaviye dirençlidir. Çeşitli glokom ilaçlarının donör endoteli üzerindeki etkileri tartışmalıdır. Topikal antihipertansif medikasyonlar kornea endotelinde yapısal değişiklik oluşturabilir (19,20). Topikal dorsolamid duyarlı kornealarda irreversible kornea ödemi oluşturmakla suçlanmıştır (21). Fakat diğer çalışmalar topikal antihipertansiflerin kornea endoteli üzerine etkilerinin uzun sürmediğini göstermiştir (22,23). Bununla birlikte PKP sonrası yapılan intraoküler cerrahilerin de kornea endotelinde morfolojik değişiklikler oluşturduğu gösterilmiştir (24-26). Bu değişiklikler kornea dekompanzasyonuna ve sonuçta greft başarısızlığına yol açmaktadır (2,27).

PKP öncesi GİB yüksekliği çok iyi kontrol altına alınmalıdır. Bu kontrol diğer glokom olgularında olduğu gibi düzenli bir şekilde takip edilmelidir. Eğer GİB kontrolü PKP öncesi maksimum medikal tedaviye rağmen problem oluşturuyorsa, PKP den 3-6 ay önce veya PKP esnasında cerrahi olarak kontrol altına alınmalıdır (1,28). GİB, PKP öncesi ideal bir şekilde kontrol altına alınmış bile olsa PKP sonrası GİB artışı olabilir ve daha ileri müdahaleler gerektirebilir (1).

Çalışma grubumuzda 29 gözde PKP öncesi glokom mevcuttu ve bu gözlerin %37.9'da maksimum medikal tedavi ile GİB yüksekliği kontrol altına alınamadı ve glokom cerrahisi uygulandı. Bu gözlerde GİB kontrol altına alındıktan en az 6 ay sonra PKP yapıldı. PKP öncesi GİB yüksekliği tıbbi tedavi ile kontrol altına alınan 18 gözden 5'ine (%27.8) ve cerrahi tedavi ile kontrol altına alınan 11 gözün 2'sine (%18.2) PKP'den sonra ilave glokom cerrahisi gerekti.

PKP sonrası glokomlu olguların yaklaşık yarısında (%48) glokom maksimum medikal tedavi ile kontrol altına alınamadı ve glokom cerrahisi gerekti. Glokom cerrahisi sonrası gözlerin %59.2'sinde GİB'nı kontrol için ilave medikasyona ihtiyaç duyuldu. Pek çok çalışmada bildirildiği gibi PKP sonrası glokom tıbbi tedaviye dirençli ve tedavisi kompleks bir klinik tablodur.

Akut açı kapanması glokom ataklarından sonra şiddetli endotelial değişiklik gözlenir, fakat PKP sonrasında predominant tip olan primer ve sekonder açık açılı glokomda endotelial değişiklikler oldukça ılımlı düzeydedir. Normal kornealarda; primer ve sekonder kronik glokomda endotelial başarısızlığa bağlı büllöz keratopatinin sekel olarak gelişimi oldukça nadirdir (4). Bu nedenle glokomlu gözlerde greft başarısızlığının; basıncın neden olduğu endotelial başarısızlıktan ziyade, immünolojik reaksiyondan gelişmiş olabileceği düşünülebilir. Reinhard, glokomlu gözlerde greft başarısızlığının 'im-

mün mediatörlerin etkili olduğu bir reaksiyondan' ziyade, PKP sonrası göz içi basıncı yüksekliğinin, hasarlanabilir donör endotelyumunda 'immün reaksiyonun zararlı etkilerine karşı endotelial resistansı azaltmasından kaynaklandığını' bildirmiştir (4).

Aldave, endotelial greft başarısızlığı nedeniyle rekeratoplasti yapılan olgularda glokom insidansının yüksek olduğunu, glokomlu hastaların glokomsuz hastalara göre erken rejeksiyon ve başarısızlık için risk taşıdığını ve glokom cerrahisinin rejeksiyon epizodlarını artırdığını bildirmiştir (5). Çalışmalarında glokom cerrahisi gürupta rejeksiyon epizodu erken, başarısızlık öncesi rejeksiyon epizodlu hasta insidansı fazla, birden fazla rejeksiyon epizodlu hasta oranı hem glokomsuz guruptan, hem de medikal tedavili guruptan daha yüksektir. Bunun birçok açıklaması olabileceğini bildirmişlerdir. Trabekülektomide antimetabolit kullanıldığı zaman intraoküler cerrahi sonrası bilinen endotelial hücre dansitesindeki azalmaya ilaveten (25), antimetabolitlerin kornea endotelyumuna toksik etkisi vardır (29). Nuguyen, kan aköz bariyerinin trabekülektomi sonrası geçici olarak bozulduğunu ve baseline seviyeye yaklaşık dokuz gün sonra döndüğünü göstermiştir (30). Bu bozulma tüp implantları ile de olmaktadır ve artmış rejeksiyon oranı ile birliktedir (31). Drenaj tüp implantları direkt kontaktlarda korneal endotelyumu hasarlandırırlar (32), veya enflamatuvar hücrelerin retrograd yolla ön kamara-ya geçmesine izin vererek rejeksiyon riskini arttırabilirler (33).

Çalışma grubumuzda immün reaksiyon glokomlu ve glokomsuz gözlerde benzer oranlarda görülmüştür. Fakat glokom olmayan olgularda immün reaksiyon sonrası greft başarısızlığı %19.4 oranında gelişirken, glokomlu gözlerde bu oran %66.6'ya çıkmıştır ve aradaki fark istatistiksel olarak anlamlıdır ( $p<0.01$ ). PKP sonrası yapılan glokom cerrahisinin immün reaksiyon gelişimi üzerinde istatistiksel olarak anlamlı bir etkisi bulunamamıştır.

PKP sonrası glokom greft başarısını azaltan önemli bir problemdir (4,27,34-38). Olgularımızda greft saydamlığı oranı glokomu olmayan gözlerde %81, glokomlu gözlerde ise %52'dir ve aradaki fark istatistiksel olarak anlamlıdır ( $p<0.01$ ). PKP sonrası GİB yüksekliği cerrahi tedavi ile kontrol altına alınan gözlerin %44.9'unda, tıbbi tedavi ile kontrol altına alınan gözlerin ise %58.5'inde greft saydamlığı korunmuştur.

PKP sonrası glokom greft prognozunu olumsuz olarak etkilemektedir. Sıklıkla tıbbi tedaviye dirençlidir ve cerrahi tedaviler greft başarısızlığına yol açabilir. Glokomsuz hastalarla kıyaslanınca, glokom immün reaksiyon riskini arttırmamaktadır. Fakat, immün reak-

siyon sonrası greft başarısızlığı riski; glokomlu hastalarda glokomsuz hastalara göre daha yüksek bulunmuştur.

## KAYNAKLAR

- O'Day DG: Glaucoma after penetrating keratoplasty. In Krachmer JH, Mannis MJ, Holland EJ. Editors: *Cornea St Louis 1997; Mosby year book. Vol 3; chapter 141. p;1719-30.*
- Charlin R, Pollack FM: The effect of elevated intraocular pressure on the endothelium of corneal graft. *Cornea 1982;1:241-9.*
- Sharma A, Kumar S, Ram J, Gupta A: Trabeculectomy With Mitomycin-C for postkeratoplasty glaucoma: a preliminary study. *Ophthalmic Surg Lasers 1997;28:891-5.*
- Reinhard T, Kallman C, Cepin A, et al: The influence of glaucoma history on graft survival after penetrating keratoplasty. *Graefes Arch Clin Exp Ophthalmol 1997;235:553-7.*
- Aldave AJ, Rudd JC, Cohen EJ, Rapuano CJ, Laibson PR: The role of glaucoma therapy in the need for repeat penetrating keratoplasty. *Cornea 2000; 19:772-6.*
- Kwon YH, Taylor JM, Hong S, et. al: Long-term result of eyes with penetrating keratoplasty and glaucoma drainage tube implant. *Ophthalmology 2001;108:272-8.*
- Ayyala RS, Pieroth L, Vinals AF, et. al: Comparison of mitomycin C Trabeculectomy, glaucoma drainage device implantation, and laser neodymium: Yag Cyclophotocoagulation in the management of intractable glaucoma after penetrating keratoplasty. *Ophthalmology 1998;1.5:1550-6.*
- Pollack FM: Glaucoma and keratoplasty. *Cornea 1988;7:67-9.*
- Beebe WE: Management of glaucoma in penetrating keratoplasty patients. *Refract Corneal Surg 1991;7:67-9.*
- Gilvarry AE, Kirkness CM, Steele AD et al: The management of postkeratoplasty glaucoma by trabeculectomy. *Eye 1989;3:713-8.*
- Chien AM, Schmidt CM, Cohen EJ, et al: Glaucoma in the immediate postoperative period after penetrating keratoplasty. *Am J Ophthalmol 1993;115:711-4.*
- Foulks GN: Glaucoma associated with penetrating keratoplasty. *Ophthalmology 1987;94:871-4.*
- Thoft RA, Gordon JM, Dohlman CH: Glaucoma following keratoplasty. *Trans am Acad Ophthalmol Otolaryngol 1974;78:352-64.*
- Simmons RB et al: Elevated intraocular pressure following penetrating keratoplasty. *Trans Am Ophthalmol Soc 1989;87:79-91.*
- Robinson CH: Indications, complications and prognosis for repeat penetrating keratoplasty. *Ophthalmic Surg 1979;10:227-34.*
- Schanzlin DJ, Robin JB, Gomez DS et al: Results of penetrating keratoplasty aphakic and pseudophakic bullous keratopathy. *Am J Ophthalmol 1984;98:302-12.*
- Olson RJ, Kaufman E: Prognostic factors of intraocular pressure after aphakic keratoplasty. *Am J. Ophthalmol 1978;86:510-15.*
- Pollack FM: Keratoplasty in aphakic eyes with corneal edema: result in 100 cases with 10 year follow up. *Ophthalmic Surg, 1980;11:701-7.*
- Liu GS, Trope GE, Basu PK: Ultrasructural effects of topical betoptics, betagan, and timoptic on the rabbit corneal endothelium. *J Ocular Pharm, 1989;5:329-42.*
- Brubaker RF, Coakes RL, Bourne WM: Effect of timolol on the permeability of corneal endothelium. *Ophthalmology 1979;86:108-11.*
- Knowal A, Morrison JC, Brown SVL, et. al: Irreversible corneal decompensation in patients treated with topical dorzolamid. *Am J Ophthalmol 1999;127:403-6.*
- Lass JH, Khosrof SA, Laurence JK, et. al: a double-masked, randomized, 1-year study comparing the corneal effects of dorzolamide, timolol and betaxolol. *Arch Ophthalmol 1998;116:1003-10.*
- Beneyto P, Perez TM: Effect of continued treatment with timolol maleat on corneal endothelium: a fluorophotometric study. *Cornea 1998;17:600-3.*
- Perry HD, Donnenfeld ED, Kanellopoulos AJ, et al: Topical Cyclosporin A in the management of postkeratoplasty glaucoma. *Cornea 1997;16:284-8.*
- Ficker LA, Kirkness CM: Intraocular surgery following penetrating keratoplasty: the risk and advantages. *Eye 1990;4:693-7.*
- Threlkeld AB, Shields Mb: Noncontact transcleral Nd: YAG cyclophotocoagulation for glaucoma after penetrating keratoplasty. *Am J Ophthalmol 1995;120:569-76.*
- Boisjoly HM, Tourigny R, Bazin R, et. al: Risk factors of corneal graft failure. *Ophthalmology 1993;100:1728-35.*
- Rapuano CJ, Schmidt CM, Cohen EJ, Rajpal RK, et. al: Results of alloplastic tube shunt procedures before, during or after penetrating keratoplasty. *Cornea 1995;14:26-32.*
- Dreyer EB, Chaturvedi N, Zurakowski D: Effect of mitomycin C and Fluorouracil- supplemented trabeculectomies on the anterior segment. *Arch Ophthalmol 1995;113:578-80.*
- Nguyen NX, Kuchle M, Martus P, et. al: Quantification of blood-aqueous barrier after trabeculectomy: Pseudoexfoliation versus primary open angle glaucoma. *J Glaucoma 1999;8:18-23.*
- Mc Donnell PJ, Robin JB, Schanzlin DJ et. al: Moltano implant for control of glaucoma in eyes after penetrating keratoplasty. *Ophthalmology 1988;95:364-9.*
- Topouzis F, Coleman A, Choplin N, et. al: Follow-up of the original cohort with the Ahmed Glaucoma valve implant. *Am J Ophthalmol 1999;128:198-204.*

33. Kirkness CM, Ling Y, Rice NSC: The use of silicone drainage tubing to control post keratoplasty glaucoma. *Eye* 1988;2:583-90.
34. Yamagami S, Suziki Y, Tsuru T: Risk factors for graft failure in penetrating keratoplasty. *Acta Ophthalmol Scand* 1996;74:584-8.
35. Ing JJ, Ing HH, Nelson LR: Ten year postoperative results of penetrating keratoplasty. *Ophthalmology* 1998; 105:1855-65.
36. Yağmur M, Ersöz R, İşigüzel İ, ve ark: Parsiyel penatran keratoplasti sonrası greft reaksiyonu ve yetmezliğine neden olan faktörler. *MN Oftalmoloj* 1996;3:60-4.
37. Kubaloğlu A, Kevser MA, Eren H, Yılmaz ÖF: Kliniğimizde 1987-1992 yılları arasında yapılan penetran keratoplastiler ve sonuçlarımız. *T.Oft.Gaz.*1993;23:282-5.
38. Kubaloğlu A, İçağasıoğlu A, Kevser MA, Yılmaz ÖF: Afa-kik ve pseudofakik büllöz keratopatilerde penetran keratoplasti sonrası glokom ve tedavisi. *T. Oft. Gaz.* 1992;22:432-5.