

Sino-Orbital Fistüllerin Cerrahi Onarımı: İki Aşamalı Mukokutanöz Transpozisyon Flebi

Bülent Yazıcı (*), Özgür Yalçınbayır (**), Berna Akova (**), Muhsin Salkaya (***)

ÖZET

Amaç: Sino-orbital fistülü bulunan üç hastada, uygulanan cerrahi tedavi yöntemlerini ve sonuçlarını sunmak.

Gereç ve Yöntem: Sino-orbital fistül iki hastada orbita ekzanterasyonundan sonra gelişmişti, bir hastada ise etmoid sinüs tümörüyle birlikteydi. Tüm hastalarda ilk cerrahi girişimde, orbita granülasyon dokusu ve/veya periorbital deri-kas flepleriyle fistülizan defekt bölgesi kapatıldı. Fistülün nüksettiği bir hastaya ikinci cerrahi girişimde iki aşamalı mukokutanöz transpozisyon flebi uygulandı.

Bulgular: Ekzanterasyona bağlı sino-orbital fistülü bulunan iki hastadan birinde periorbital deri-kas flebiyle, diğerinde iki aşamalı mukokutanöz transpozisyon flebiyle başarı sağlandı. Otuziki ve 47 ay boyunca izlenen iki hastada herhangi bir komplikasyon gelişmedi. Etmoid sinüs tümörüyle birlikte sino-orbital fistülü bulunan hastada periorbital deri-kas flebiyle onarım başarısız oldu.

Tartışma: Ekzanterasyondan sonra gelişen sino-orbital fistüller farklı cerrahi yöntemlerle tedavi edilebilir. İki aşamalı mukokutanöz transpozisyon flebi etkin ve güvenilir bir tedavi yöntemi olabilir.

Anahtar Kelimeler: Sino-orbital fistül, cerrahi onarım, mukokutanöz transpozisyon flebi

SUMMARY

Purpose: To present surgical treatment methods and results in three patients with sino-orbital fistula.

Materials and Methods: Sino-orbital fistula was secondary to the orbital exenteration surgery in two patients and was associated with an ethmoid sinus tumor in one patient. In the first attempt, the fistulous defect was covered with the orbital granulation tissue and/or periorbital skin-muscle flap in all patients. In one patient in which the sino-orbital fistula recurred, a two-step mucocutaneous transposition flap was performed in the second attempt.

Findings: A successful result was obtained with the periorbital skin-muscle flap in one of the patients with sino-orbital fistula secondary to orbital exenteration, with the two-step muco-

(*) Doç. Dr., Uludağ Üniversitesi Göz Hastalıkları Anabilim Dalı, Bursa

(**) Ar. Gör., Uludağ Üniversitesi Göz Hastalıkları Anabilim Dalı, Bursa

(***) Uzm. Dr., Uludağ Üniversitesi Göz Hastalıkları Anabilim Dalı, Bursa

cutaneous transposition flap in the other patient. No complication occurred in two patients who had follow-up for 32 and 47 months. The repair with the periorbital skin-muscle flap was unsuccessful in the patient having sino-orbital fistula associated with ethmoid sinus tumor.

Discussion: Sino-orbital fistula secondary to orbital exenteration can be repaired with different surgical methods. Two-step mucocutaneous transposition flap may be an effective and reliable treatment method.

Key Words: Sino-orbital fistula, surgical repair, mucocutaneous transposition flap

GİRİŞ

Sino-orbital fistül, orbitayla paranasal sinüsler ve nazal boşluk arasında epitelle döşeli anormal bir bağlantı olmasıyla karakterizedir. Genellikle orbita ekzanterasyonunun bir komplikasyonu olarak ortaya çıkar (1). Orbitada kronik pürülan akıntı, yara iyileşmesinde gecikme, osteomyelit, periorbital cilt kızarıklığı, konuşma sırasında ses bozukluğu ve epitez kullanamama gibi sorunlara neden olur.

Sino-orbital fistülün onarımı, altta yatan nedene ve fistül açıklığının boyutlarına göre belirlenir. Orbita ekzanterasyonundan sonra gelişen küçük ve asemptomatik fistüller, lokalize temizlik ve yara bakımıyla kendiliğinden kapanabilir. Geniş ve semptomatik fistüller hemen daima cerrahi onarım gerektirir.

Sino-orbital fistülün onarımı için çeşitli yöntemler önerilmiştir; küçük fistüller skleral yama veya deri greftiyle kapatılabilir (2). Diğer bir yöntem fistül çevresindeki granülasyon dokusunun kaldırılıp fistülü kapatmak için kullanılmasıdır (3). Daha geniş fistüllerin onarımı için deri greftiyle birlikte temporal kas transpozisyonu veya tek başına orta hat alın flebi uygulanabilir (2-4). Tse ve Baumsted, 1989 yılında, ekzanterasyondan sonra gelişen sino-orbital fistülde iki aşamalı mukokutanöz transpozisyon flebiyle onarımı tanımlamıştır (5). Bu

yöntemle hem sino-nazal boşluk iyi kanlanan bir mukozayla örtülebilir, hem de cilt defekti başarılı bir şekilde kapatılabilir. Bu yazıda, sino-orbital fistül dolayısıyla ameliyat edilen üç hasta ve uygulanan cerrahi onarım yöntemleri sunulmaktadır.

GEREÇ ve YÖNTEM

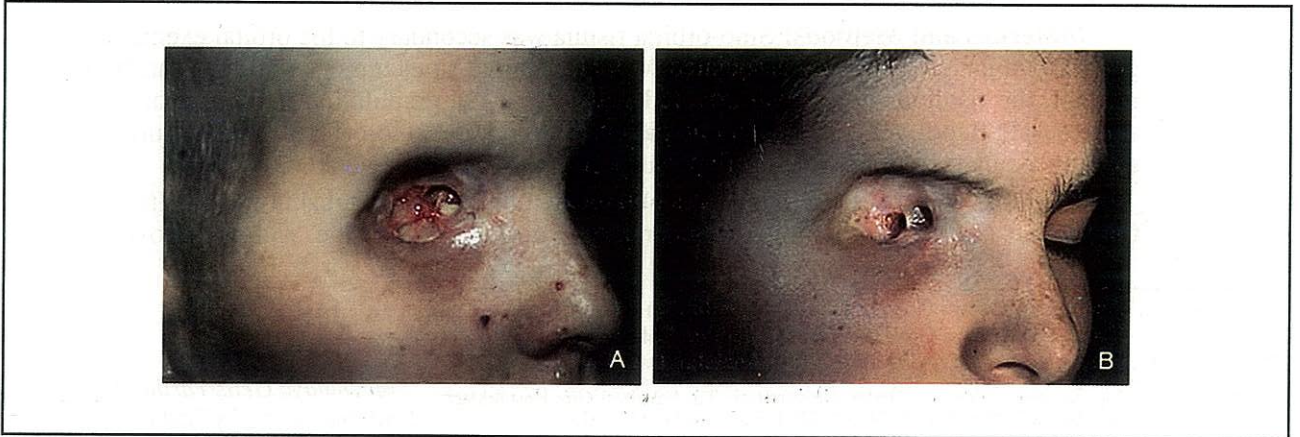1998-2004 tarihleri arasında kliniğimizde tanısı konan ve tedavi edilen sino-orbital fistüllü üç hastanın dosyası gözden geçirildi.

Olgu 1

Ondört yaşında erkek hasta, sağ orbitasında sürekli iltihabi akıntı olması dolayısıyla başvurdu. Hasta iki yıl önce evre 3 rabdomyosarkom nedeniyle başka bir klinikte orbita ekzanterasyonu geçirmişti. Ameliyattan sonra radyoterapi ve kemoterapi uygulanmıştı. Muayenede sağ orbita medial duvarında 20 x 22 mm boyutlarında bir kemik defekti ve orbitayı sinonazal boşlukla birleştiren mukozayla döşeli bir açıklık gözlemlendi (Şekil 1A). Lezyonun çevresinde pürülan bir akıntı vardı.

Cerrahi onarım için, ilk girişimde orbita zeminindeki granülasyon dokusu ve periorbital deriden yararlanarak oluşturulan transpozisyon flebi ile orbita defekti ka-

Şekil 1. Sağ orbita ekzanterasyonundan sonra gelişen sino-orbital fistül. **A.** Hastanın başvuru sırasındaki görünümü. **B.** İlk girişiminden sonra nükseden fistülün görünümü



patıldı. Ancak ameliyattan 1.5 ay sonra sino-orbital fistülün nüksettiği gözlendi (Şekil 1B). İlk girişimden 9 ay sonra iki aşamalı mukokutanöz transpozisyon flebi uygulandı. İlk aşamada genel anestezi altında yanaktan deri-kas flebi kaldırıldı ve ağızdan alınan mukoza grefti, 6.0 katgüt ile bu flebin arkasına sütüre edildi (Şekil 2A). Daha sonra flep 6.0 polipropilen ile tekrar kendi yerine sütüre edildi. Ameliyattan sonra hastaya bir hafta süreyle lokal antibiyotikli pomad ve sistemik oral antibiyotik kullanması önerildi. On gün sonra cilt dikişleri alındı (Şekil 2B).

İlk ameliyattan altı hafta sonra cerrahi girişimin ikinci aşamasına geçildi. Mukokutanöz kısmı, orbita defektine rastlayacak biçimde yanaktan deri-kas flebi kaldırıldı, orbita medial duvarı üstüne çevrildi ve 6.0 polipropilen ile sütüre edildi (Şekil 2C ve 2D). Ameliyattan sonra bir hafta süreyle lokal ve sistemik antibiyotik tedavisi verildi. Postoperatif iyileşme sorunsuzdu. Onuncu günde cilt dikişleri alındı. Bir yıl sonra hasta bir orbita epitezi kullanmaya başladı.

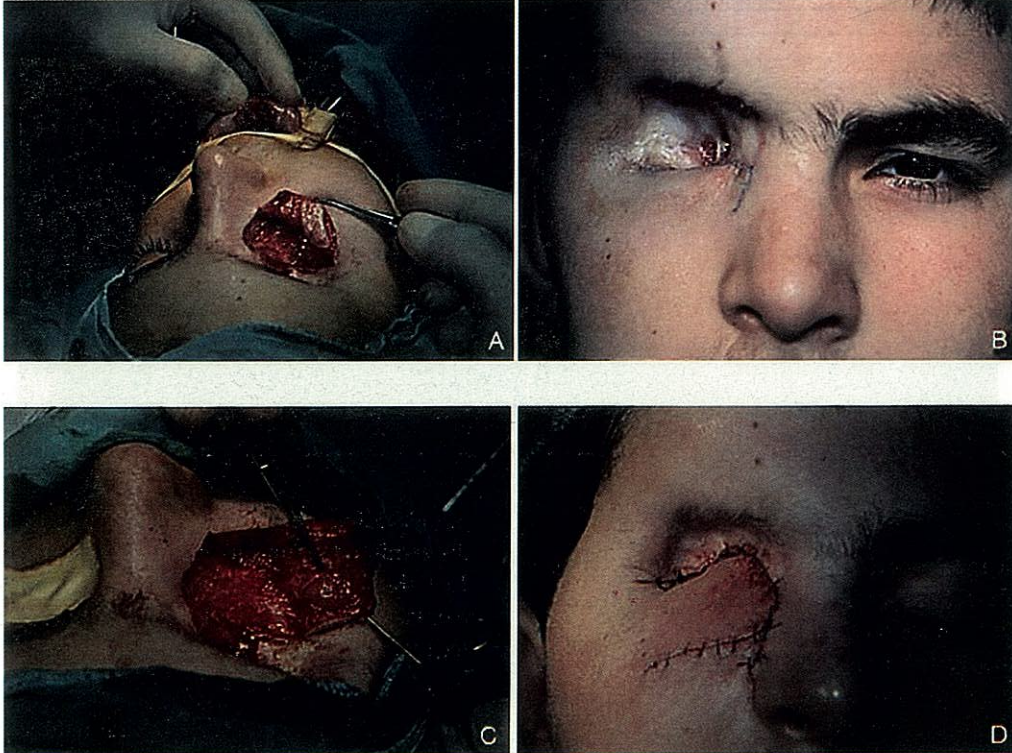
Kırkyedi ay süreyle izlenen hastada sino-orbital fistül nüksetmedi, yüzde belirgin bir skar ve şekil değişikliği oluşmadı (Şekil 3).

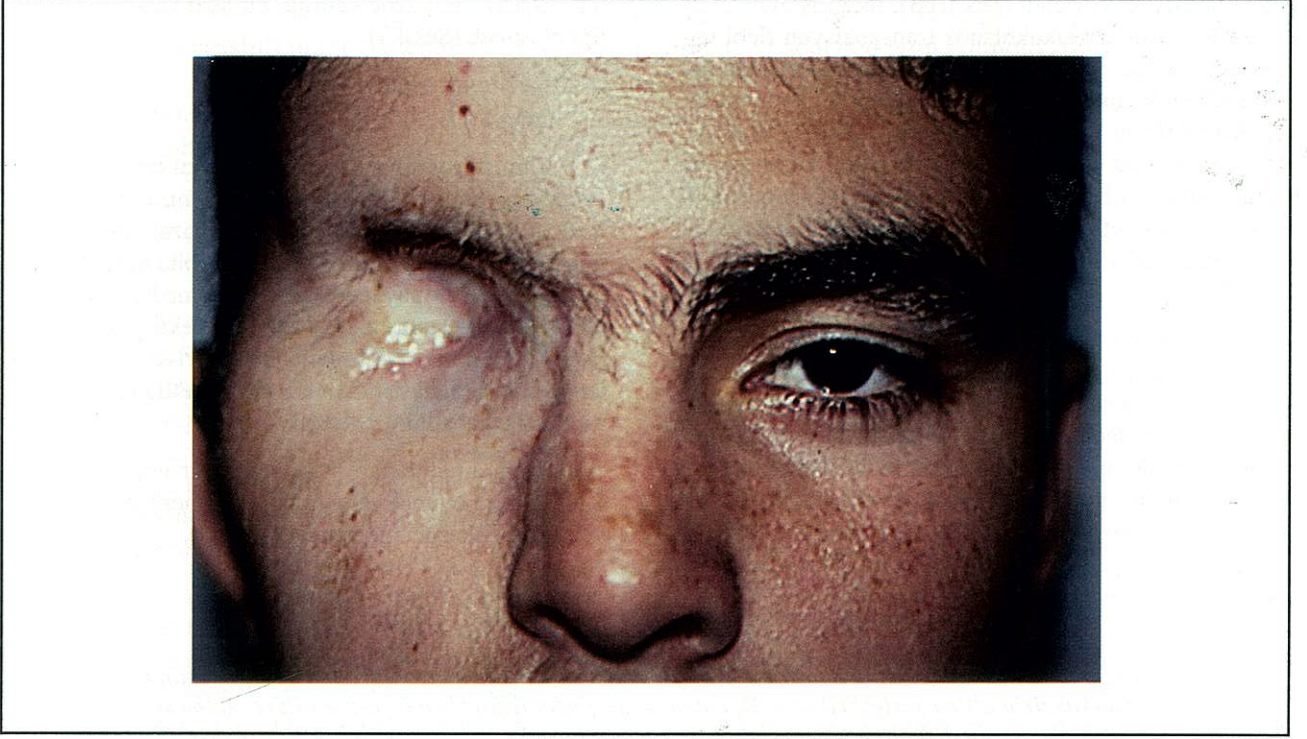
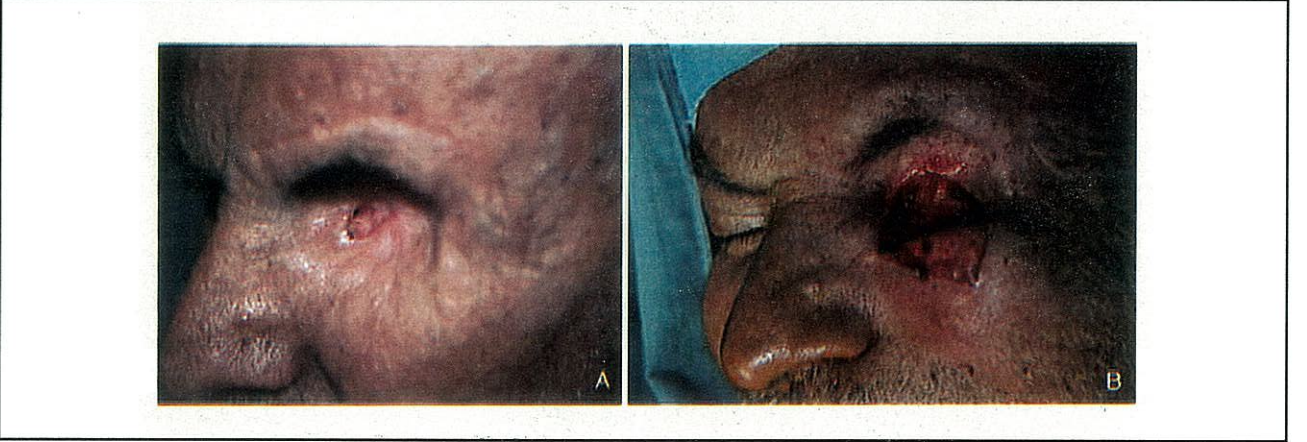Olgu 2

Altmışbir yaşındaki erkek hasta sol orbitasında iyileşmeyen yara ve iltihabi akıntı yakınmasıyla başvurdu. Yedi ay önce sol alt gözkapağındaki bazal hücreli karsinomun orbitaya yayılımı nedeniyle orbita ekzanterasyonu geçirmişti. Muayenede sol orbita medial duvarında, 10x15 mm boyutlarında bir kemik defekti gözlendi (Şekil 4A). Cerrahi olarak periorbital deri-kas flebi hazırlandı, sino-orbital fistülün üzerine ilerletilerek 6.0 polipropilen ile kapatıldı (Şekil 4B).

Hasta ameliyattan 6 ay sonra bir epitez yaptırdı. Otuziki ay boyunca izlenen hastada herhangi bir nüks veya komplikasyon gelişmedi (Şekil 5).

Şekil 2. İki aşamalı mukokutanöz transpozisyon flebiyle onarım. **A.** İlk aşamada oral mukoza greftinin periorbital deri-kas flebi altına yerleştirilmesi. **B.** Daha sonra flebin tekrar kendi yerine sütüre edilmesi. **C.** İlk girişimden altı hafta sonra yanağa doğru uzanan deri-kas flebinin kaldırılması. **D.** Mukokutanöz flebin orbita defekti üstüne sütüre edilmesi



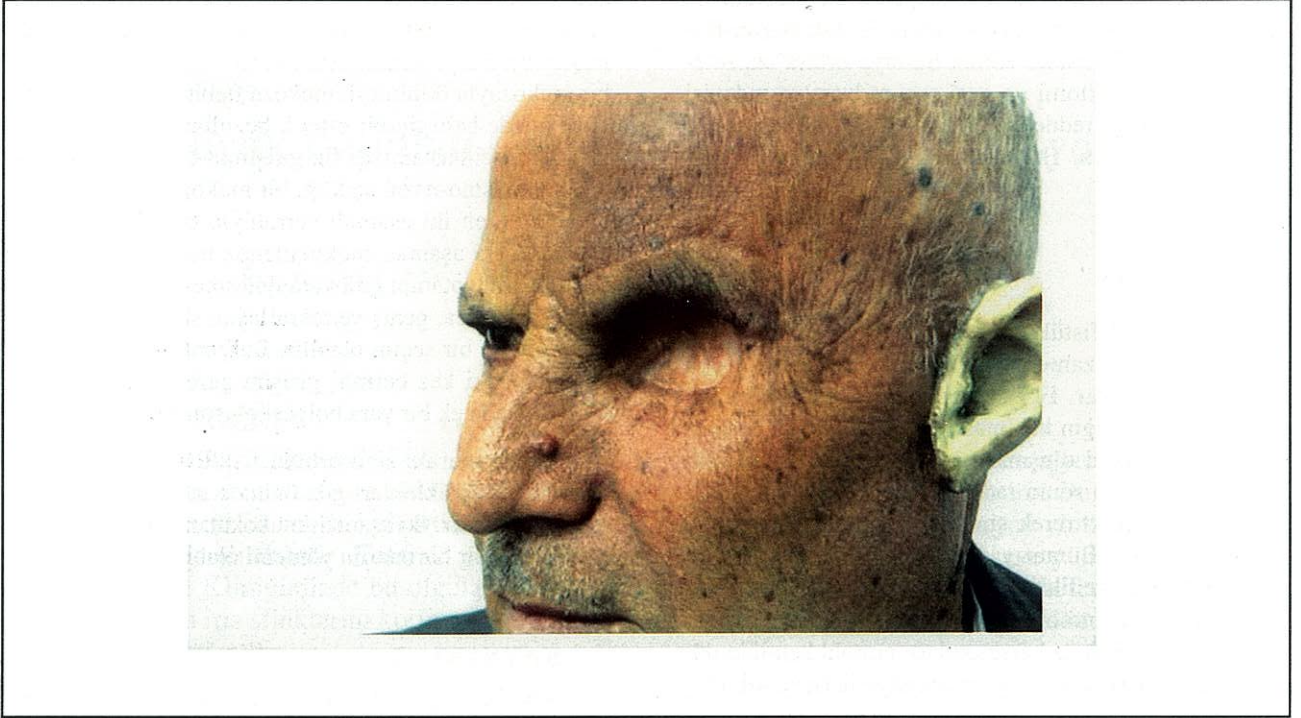
Şekil 3. İkinci ameliyattan 9 ay sonra orbitanın görünümü*Şekil 4. Sağ orbita ekzanterasyonundan sonra gelişen sino-orbital fistül. A. Ameliyat öncesi fistül bölgesinin görünümü. B. Periorbital deri flebiyle defekt bölgesinin kapatılması***Olgu 3**

Altmış yaşındaki erkek hastanın sol medial kantüs bölgesinde iyileşmeyen yara, kaşıntı ve akıntı yakınması vardı. Hasta bir yıl önce o bölgeye boynuz çarptığını belirtiyordu. Muayenede sol medial kantüs bölgesinde 10x12 mm boyutlarında yumuşak doku ve kemik defekti saptandı (Şekil 6A). Aynı zamanda üst göz kapağında hafif ptozis ve alt göz kapağında medial ektropion vardı. Orbita bilgisayarlı tomografisinde, sol orbita medial du-

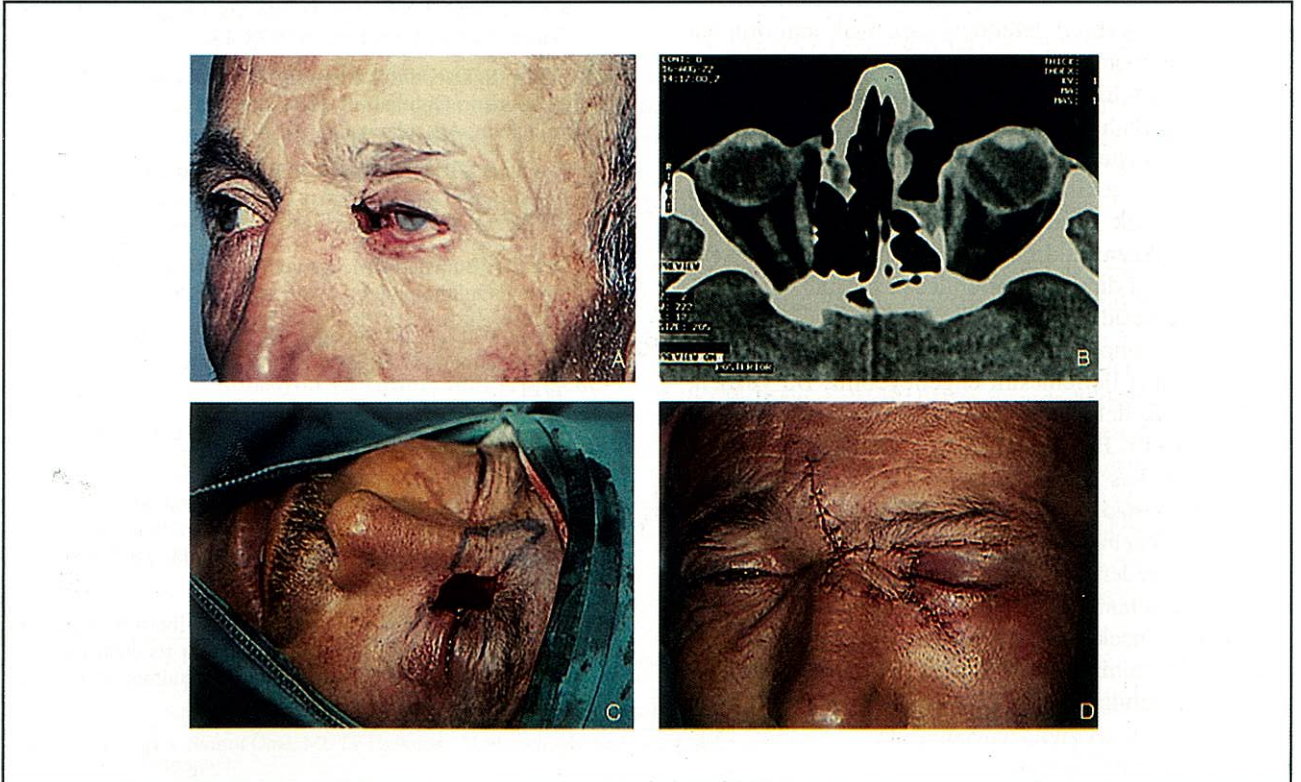varında defekt ve etmoid sinüs hücre kaybı ve etmoid sinüs zemininde yumuşak doku artışı gözlemlendi (Şekil 6B). Bu bulgularla hastada sino-orbital granülomatöz veya neoplastik bir hastalık olduğu düşünüldü; biyopsi alınması ve aynı seansta fistülizan defektin onarımı planlandı.

Cerrahi girişimde, sino-orbital fistül etrafındaki cilt dokusu geniş bir biçimde eksizye edildikten sonra etmoid sinüs lezyonundan biyopsi materyali alındı (Şekil 6C).

Şekil 5. Ameliyattan 32 ay sonra orbitanın görünümü



Şekil 6. Etmoid sinüs yassı epitel hücreli karsinomuna bağlı sino-orbital fistül. **A.** Hastanın tedavi öncesi görünümü. **B.** Aksiyel bilgisayarlı tomografi kesitinde etmoid sinüste hücre kaybı ve yumuşak doku artışı. **C.** Biyopsi ve eksizyondan sonra defekt bölgesinin görünümü. **D.** Defektin glabellar rotasyon flebiyle kapatılması



Fistülizan defekti kapatmak için glabellar transpozisyon flebi kullanıldı (Şekil 6D). Histopatolojik incelemede yassı hücreli karsinom tanısı konuldu. Kulak-Burun-Boğaz bölümüyle konsülte edilen hastaya orbita ekzanterasyonu, etmoidektomi ve peşi sıra radyasyon tedavisi önerildi. Tedaviyi reddeden hastada iki ay sonra sino-orbital fistül nüksetti. Hasta daha sonra kontrollere gelmedi.

TARTIŞMA

Sino-orbital fistül, iki hastamızda da olduğu gibi, sıklıkla orbita ekzanterasyonunun bir komplikasyonu olarak ortaya çıkar. Ekzanterasyon sırasında lakrimal veya etmoid kemiğin kırılması, burun ve orbita boşlukları arasında fistül oluşmasına zemin hazırlamaktadır. Ekzanterasyondan sonra radyoterapi uygulanması, yara iyileşmesini geciktirerek sino-orbital fistül oluşumunu kolaylaştırabilir. Bunun yanı sıra, orbita kemiklerinin osteomyeliti ve özellikle yabancı cismin eşlik ettiği orbita travmaları da sino-orbital fistül oluşmasına yol açabilir (6,7). Etmoid sinüs karsinomları, etmoid kemiğin düşük direnci dolayısıyla kolayca orbitaya ilerleyebilir (8).

Orbita defektinin büyüklüğü, sino-orbital fistüllerin prognozu ve tedavisi açısından önemli bir faktördür. Küçük ve asemptomatik fistüllerde soket hijyeni sağlandığında fistül kendiliğinden kapanabilir. Buna karşılık, daha büyük fistüller cerrahi yöntemlerle tedavi edilebilir. Geniş sino-orbital defektileri kapatmak için orta hat alın flebi, temporal kas flebi veya galeo-frontal kas-fasya flebi kullanılmıştır (1-4,9). Sıklıkla başvurulan bir yöntem, bir orta hat alın flebinin defekt bölgesine kaydırılmasıdır. Bu işlem sonucunda alında ve orbitada belirgin bir skar ve şekil değişikliği oluşabilir. Deri ve kas fleplerinin ortak bir dezavantajı, mikroorganizmalarla yüklü bir mukoza açıklığını, bakteri invazyonuna ve enfeksiyona karşı direnç gösterebilecek bir mukoza dokusuyla örtmemesidir. Bakteri kontaminasyonu ve kronik enflamasyon, sinonazal mukoza epitelinin flebin posterior yüzü üstüne ilerlemesini engelleyebilir. Bu yüzden, özellikle geniş defektlerde yara enfeksiyonu ve nüks gelişmesi olasıdır. Biz üç hastamızda da ilk girişimde tek aşamalı deri-kas flebiyle defekti kapattık. Bu cerrahi yöntem bir hastada başarılı olurken diğer ikisinde postoperatif geç dönemde nüksle sonuçlandı. İki olgudaki başarısızlığın nedeni, flebin sinonazal yüzeyinin kronik bakteriyel kontaminasyonu olabilir. Buna ek olarak, birinci olguda önceki orbita radyoterapisinin ve üçüncü olguda fistül zemininde yassı hücreli karsinom bulunmasından da rolü olabilir.

İki aşamalı mukokutanöz transpozisyon flebi, ilk kez Tse ve Baumsted tarafından, ekzanterasyondan sonra gelişmiş sino-orbital fistülü olan iki hastada tanımlanmıştır (5). Bu yöntemin üstünlükleri, sinonazal boşluğun bir mukozayla örtülmesi, mukoza flebinin iyi kanlanması ve yüzde belirgin bir estetik bozulmaya yol açmamasıdır. Birinci hastamızda ilk girişimin başarısız olmasından sonra, sino-nazal açıklığı bir mukoza dokusuyla örtmeye elveren iki aşamalı cerrahiyle başarılı bir sonuç sağlandı. İki aşamalı mukokutanöz transpozisyon flebi özellikle radyoterapi gibi yara iyileşmesini bozan faktörlerin varlığında, geniş ve tekrarlayan sino-orbital fistüllerde uygun bir seçim olabilir. Bu yöntemin başlıca dezavantajı, iki kez cerrahi girişim gerektirmesi ve ağız mukozasında ek bir yara bölgesi oluşturmasıdır.

Sonuç olarak, sino-orbital fistüller, alta yatan nedenleri ve büyüklükleri göz önünde tutularak başarı ile tedavi edilebilir. İki aşamalı mukokutanöz transpozisyon flebi güvenilir bir onarım yöntemi olabilir.

KAYNAKLAR

1. Woog JJ, Angrist RC, White WL, Dortzbach RK: Enucleation, evisceration and exenteration. In: Ophthalmic Plastic Surgery : Prevention and Management of Complications, Dortzbach RK, ed. New York, Raven Press, 1994, 251-68.
2. Linberg JV, Orcutt JC, Van Dyk HJL: Orbital surgery. In: Clinical Ophthalmology, Duane TD, Jaeger EA, eds. Philadelphia, JB Lippincott, 1988;38-43.
3. Jones IS: Deep orbital surgery. In: Management of Complications in Ophthalmic Plastic Surgery, Soll DB ed. Birmingham, Aesculapius, 1976: 272-3.
4. Dortzbach RK, Hawes M Jr: Midline forehead flap in reconstructive procedures of the eyelids and exenterated socket. Ophthalmic Surg 1981; 12:257-68.
5. Tse DT, Burnsted RM: A two layer closure of sino-orbital fistula. Ophthalmology 1989; 96: 1673-8.
6. Wang WJ, Li CX, Sebag J, Ni C: Orbital fistula; causes and treatment of 20 cases. Arch Ophthalmol 1983; 101: 1721-3.
7. Mc Nab AA: Sino-orbital fistula: two case reports. Clin Experiment Ophthalmol 2000; 28:324-5.
8. Jacobiec FA, Rootman J, Jones IS: Secondary and metastatic tumors of the orbit. In: Clinical Ophthalmology, Duane TD, Jaeger EA, eds. Philadelphia, JB Lippincott, 1988;37.
9. Tse DT, Goodwin WJ, Johnson T, Gilberg S, Meldrum M: Use of galeal or pericranial flaps for reconstruction of orbital and eyelid defects. Arch Ophthalmol 1997; 115: 932-7.