

Sildenafil Citrate (Viagra) Kullanımı Sonrası Retinal Arter Dal Tıkanıklığı

Murat Uyar (*), Cezmi Akkın (**)

ÖZET

Amaç: Empotans tedavisinde güncellenen sildenafil citrate (Viagra)'nın tek doz kullanımı sonrası gelişen retinal arter dal tıkanıklığı olgusunu sunmak

Yer ve Zaman: Ege Üniv Tıp Fak, Göz Hastalıkları Anabilim Dalı, Mart 2000

Olgu sunumu: Tek doz viagra (50 mg sildenafil citrate) kullanımından 3 saat sonra sol gözde görme alanın alt yarısında perdelenme yakınması ile başvuran 50 yaşındaki erkek olguda görme keskinliği 0.6, biomikroskopik fundus muayenesinde üst temporal retinal arter dal tıkanıklığına bağlı kısmen makulayı da içine alan ve perifere uzanan retinal solukluk olduğu saptandı. Görme alanında alt yarıda lezyonla uyumlu absolu defekt vardı. Oküler masaj, mannitol infüzyonu topikal beta-bloker ve oral karbonik anhidraz inhibitörü tedavisi uygulandı. Sistemik bir patoloji saptanmayan hastanın iki hafta sonraki bakısında görme keskinliği 0.9, fundus bulguları gerilemiş ve görme alanındaki defekt küçülmüş olarak bulundu.

Sonuç: Kullanımı giderek yaygınlaşan Viagra'nın oküler etki ve yan etkilerinin saptanıp hastaların bilgilendirilmesi gerekir. Bu amaçla ilaç kullananlarda prospektif ve kontrollü çalışmalara ihtiyaç vardır.

Anahtar Kelimeler: Viagra, retinal arter, dal tıkanıklığı

SUMMARY

Branch Retinal Artery Occlusion Associated With Sildenafil Citrate (Viagra)

Purpose: To present a case of branch retinal artery occlusion associated with single dose sildenafil citrate (Viagra)

Settings: Ege University Medical Faculty, Department of Ophthalmology, March 2000

Case report: A 50 year old male patient suffering from blurring of vision in his left eye at lower quadrant of visual field 3 hours after a single dose Viagra (50 mg sildenafil citrate) was referred. Visual acuity was 0.6, biomicroscopic fundus examination revealed a pale retinal area partly involving the macula and extending to periphery, due to a superior temporal branch retinal artery occlusion. Visual field showed an absolute defect at lower quadrant, correlating the retinal lesion. The patient was treated with bulbus massage, mannitol infusion, topical beta-blocker and oral carbonic anhydrase inhibitor. Systemic investigation was in normal limits, visual acuity reached to the 0.9 level and visual field defect regressed in two weeks period.

Conclusion: Ocular effects and side effects of Viagra, which is gradually becoming a common drug, should be determined to inform the patients. That needs further prospective and controlled studies in patients using the drug.

Key Words: Viagra, retinal artery, branch occlusion

(*) Uz. Dr., Ege Üniversitesi Tıp Fakültesi Göz Hastalıkları ABD Bornova, İzmir

(**) Doç. Dr., Ege Üniversitesi Tıp Fakültesi Göz Hastalıkları ABD Bornova İzmir

Yazarların metinde adı geçen ticari ürün ve preparatlarla ticari ve mali bir ilişkisi yoktur.

Mecmuaya Geliş Tarihi: 12.12.2000

Düzeltilmeden Geliş Tarihi: 09.07.2001

Kabul Tarihi: 25.09.2001

GİRİŞ

Sildenafil citrate (Viagra) fosfodiesteraz 5 enziminin (PDE 5) selektif bir inhibitörüdür. Erkeklerde korpus kavernozumda vasküler kanlanmayı etkileyen ve erektil disfonksiyon tedavisinde kullanımı güncellenen oral bir preparattır. 25-50 mg tablet formları alınışından itibaren 30-60 dakikada etkisini gösterir. Plazma yarılanma süresi 4 saat olup 25 veya 50 mg tabletler etkin olmadığına günlük doz 100 mg'a çıkarılabilir. Haftada 2-3 kez kullanılabilen ilacın dozu arttıkça yan etkileri de artar, sildenafilin %4-16 oranında bildirilen yan etkilerinden bir kaç; baş ağrısı, yüzde flashing, dispepsi, nazal dekonjesyon ve görsel değişikliklerdir. Uzun süreli erektil disfonksiyon ve priapizm, miyokard infarktüsü, ani kardiyak arrest, ventriküler aritmi ve hipertansiyon da bildirilen yan etkiler arasındadır (1-3)

Literatürde ilaç kullanımına bağlı oküler yan etkiler değişik ve geniş bir perspektiftedir. Bugüne dek bildirilen yan etkiler veya ilişkili patolojilerden bazıları pupilin korunduğu üçüncü sinir felci, renk görme bozuklukları, ön iskemik optik nöropati, retinal arter dal tıkanıklığı olarak sayılabilir (1-7).

Bu çalışmada daha önce hiç bir oküler ve sistemik yakınması olmayan ve tek doz Viagra kullanımı sonrası sol gözünde perdelenme yakınması ile başvurduğunda retinal arter dal tıkanıklığı tanısı alan olgu tartışılmaktadır.

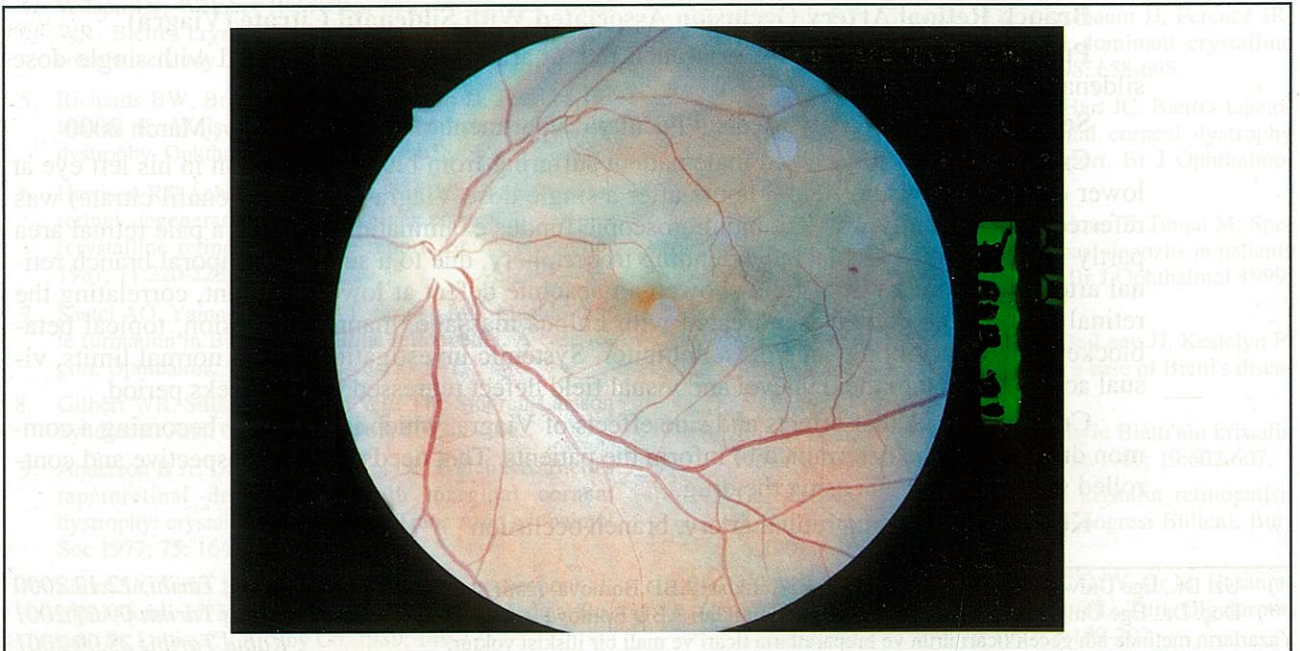
OLGU SUNUMU

50 yaşındaki erkek olgu tek doz viagra (50 mg sildenafil citrate) kullanımından 3 saat sonra sol gözde görme alanının alt yarısında perdelenme yakınması ile başvurdu. İlk görüldüğünde yakınmanın başlangıcından itibaren 16 saat geçmişti. Sağ gözün oftalmolojik bakışı normal, görme keskinliği 1.0 idi. Sol gözde görme keskinliği 0.6, göz içi basıncı 14 mm Hg olup ön segment yapıları normaldi, ılımlı bir afferent pupilla defekti vardı. Biomikroskopik fundus muayenesinde makula alanındaki retinada kalınlaşma, retina üst yarıda saat 10 ile 2 kadranda lokalize, makulayı da içine alan ve retina periferine kadar uzanan retinal solukluk saptandı (Resim 1). Bilgisayarlı otomatik görme alanı testinde (threshold 30/2) alt yarıda absolu defekt saptandı (Resim 2). Elektoretinografide skotopik koşullarda b dalgası subnormal, b/a oranında bozulma, fotopik koşullarda b dalga implicit time uzamış, flicker yanıtlar subnormaldi.

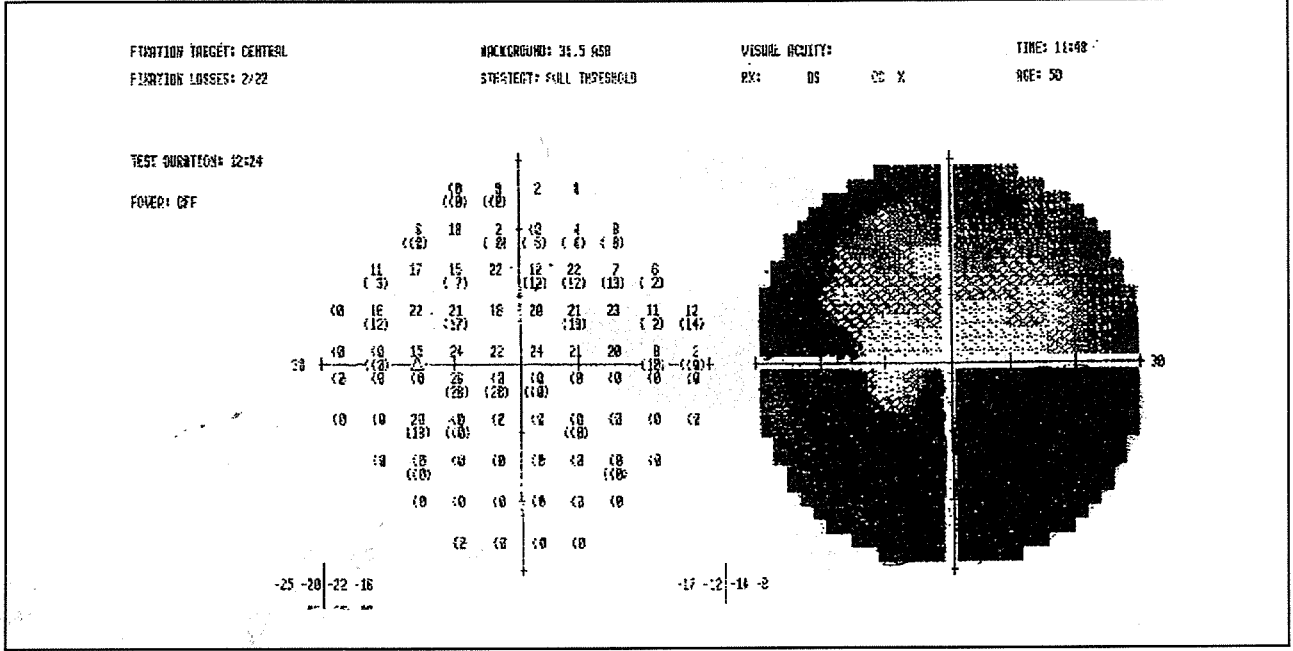
Retinal arter dal tıkanıklığı tanısı alan hastaya dijital göz masajı uygulandı ve göz içi basıncı 8 mmHg'ya düşürüldü, 250 cc %20 mannitol infüzyonla verildi. Topikal beta-bloker damla (Betoptic %0.5 2x1) ve oral karbonik anhidraz inhibitörü (Diazomid tablet 250 mg, 4x1) tedavisi başlandı.

Hastanın yapılan sistemik muayene ve tetkiklerinde patoloji saptanmadı. Diyabet, karotis arter hastalığı, kardiyak problem, hipertansiyon, glokom gibi herhangi bir

Resim 1. Hastadaki sol fundus resmi, ilaç kullanımından 16 saat sonra alınmıştır. Üst temporal arter dal tıkanıklığına ait kısmen makulayı da içine alan retinal solukluk gözlenmektedir.



Resim 2. Aynı gözün threshold 30/2 programında alınan görme alanında retina lezyonu ile uyumlu absöü görme alanı defekti görülmektedir.



hastalığı yoktu. Kan sayımı, serum elektrolitleri, total lipid ve kolesterol düzeyleri, eritrosit sedimantasyon hızı normaldi.

İki hafta sonraki kontrolde görme 0,9, fundus bulguları gerilemiş ve görme alanındaki defekt küçülmüştü (Resim 3). Altı aylık izleme süresi içinde bu durum stabil kaldı.

TARTIŞMA

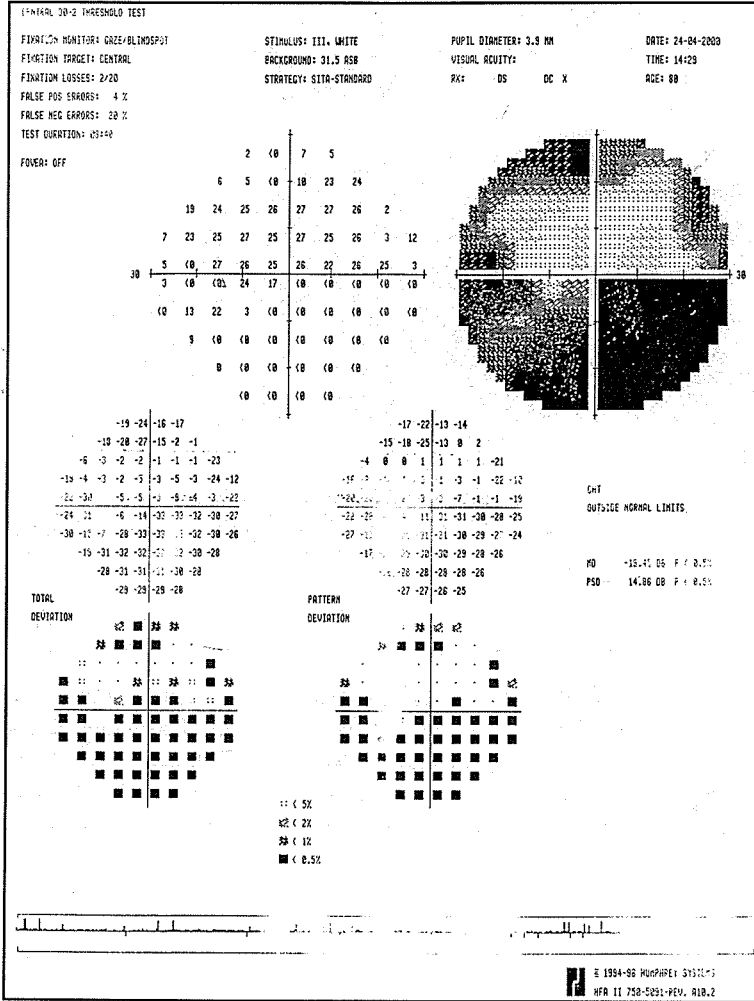
Retinal vasküler tıkanıklıklar diabetik retinopatinin ardından ikinci sıklıktaki retina damar hastalıklarıdır (8). Santral retinal arter ve dal tıkanıklıkları sıklıkla emboli nedenlidir ve sistemik patolojilerle birlikteliği yüksek olan bir hastalıktır (9). Son çalışmalar hastalarda hem hemodinamik olarak anlamlı karotis arter stenozu, hem kardiyak patoloji gibi tedavi gerektiren sistemik bulguları işaret etmektedir. En sık risk faktörleri olarak hipertansiyon %65, diyabet %25, valvüler kalp hastalığı %25, karotis arter stenoz ya da plağı %45 olup seyrek nedenler olarak da arterit ve vasküler spazm sayılabilir. Hiperlipidemi zayıf risk faktörü olup, diyabet ve sigara anlamlı bulunmamıştır (9,10).

De Potter ve arkadaşlarının (10) 151 hastalık serilerinde santral retinal arter tıkanıklığını %43, arter dal tıkanıklığını %53, silioretinal arter tıkanıklığını da %4 olarak vermektedir. Olguların yarısında Doppler ultrasonografi ile karotis arter stenozu saptanmıştır ve her olgu-

da yapılması önerilmektedir. Hastamızda burada sözü edilen risk faktörleri ve neden olabilecek sistemik birliktelikler açısından yapılan bütün araştırmalar sonuçsuz kaldı. Karotis arterin Doppler ultrasonografisi de normaldi. O yüzden olgunun ilaç kullanımına bağlanması mantıksız değildir. Literatürde Viagra kullanımı sonrası ortaya çıkan tek retinal arter dal tıkanıklığı olgusu da bizim hastamızla benzerlik göstermektedir ve ilaç alımından birkaç saat sonra vizyon kaybindan yakınan hastada sol gözde superotemporal retinal arter dalında oklüzyon saptanmıştır (1). Sistemik herhangi bir patoloji bulunmayan olguda retinal sirkülasyonun tekrar oluşması için uygulanan intravenöz diamox ve oküler masaj sonuç vermemiş, görme keskinliği 3 aylık takipte 6/24 olarak stabil kalmıştır.

İn vitro olarak sildenafil citrate'in bütün fosfodiesteraz enzimlerini az ya da çok inhibe ettiği, PDE5'e selektif olduğu, ancak ikinci sıklıkta da PDE6'yı etkilediği bilinmektedir (3). İlaç retinada etkisini bu PDE6 enzimini inhibe ederek gösterir. Bu enzim fotoreseptörlerde ışık uyarını nöral sinyale çevirmede kullanılmaktadır. Retinada siklik guanosine monophosphat düzeyini kontrol eden PDE6 üzerine bu hafif inhibisyon etkisi, ilacın bazı hastalarda mavi bulanıklık veya artmış ışık hassasiyetine yol açmasını izah edebilir (3). Oral olarak 100 mg viagra alan sağlıklı 5 erkekte 1 saat sonraki ERG de a-dalgası ve b-dalgasında azalma saptanmış 5 saat sonra bu azalmanın tamamen düzeldiği bildirilmiştir (1). Değişik viagra dozlarında renkli görme defektinin insidansı, tipi,

Resim 3. Aynı gözün threshold 30/2 programında iki hafta sonra alınan görme alanında defektin küçüldüğü görülmektedir.



ve süresi araştırılmaktadır, ama retinal toksisite ve etkileri üzerine uzun süreli çalışmalar henüz yeterli değildir (7).

Oküler yan etkiler ya retinada PDE 6'nın inhibitör etkisine sekonder gelişen etkiler (geçici görme kayıpları, GİB artışı, renk görme bozuklukları, yeşil-mavi görme, ışığa karşı artmış hassasiyet ve bulanık görme), ya da oküler vasküler etkiler (hemoraji, venöz oklüzyon ve ön iskemik optik nöropati, retinal arter dal tıkanıklığı) olarak karşımıza çıkabilir. Öte yandan tek doz (100 mg) sildenafilin normal bireylerde kan basıncını 10 mm Hg düşürebildiği bildirilmiştir, o yüzden nitrat türevi antihipertansiflerle birlikte kullanımı zaten kontrendikedir (1). Burada sunduğumuz olguda ilacın sağladığı efor ve ani GİB artışı, kısa süreli kardiak aritmiye sekonder emboli, hipotansiyon, veya bu mekanizmaların hepsi birden retinal arter dal tıkanıklığını hazırlamış olabilir.

Bugüne dek geniş hasta serileriyle sürdürülen çalışmalarda retinal arter tıkanıklıklarının tedavisinde bulbus masajı, oral asetazolamid, aspirin, oral pentoksifiline, dil altı issorbide dinitrate, topical beta bloker damla, Karbojen solunumu (95% O₂ and 5% CO₂) gibi nispeten basit tedaviler yanı sıra intravenöz asetozolamid ve mannitol, ön kamara parasentezi, heparinizasyon, hemodilüzyon, intravenöz metilprednisolone ve ardından streptokinase, retrobulber tolazoline enjeksiyonu, transfemoral kateterizasyonla doku plazminojen aktivatörü kullanarak lokal intraarterial fibrinolitik tedavisi gibi daha invaziv ve agresif tedaviler de kullanılmakta, basamak basamak ve her aşamada retina dolaşımı izlenerek yapılan tedavilerde ve 12 saatten kısa anamnezi olan hastalarda %73 oranda retina dolaşımı ve görmede düzelmeler saptanmaktadır (11-13). Burada sunulan olguda hem görme kaybının nispeten ılımlı oluşu, hem de oküler masaj ve mannitol infüzyonu sonrasında retinadaki tutulan alanın solukluğunda hafif bir değişiklik farkedilmesi, retinanın o bölgede yeniden kanlanması lehine yorumlanıp daha agresif tedavilere geçilmedi. Nitekim göz içi basıncının düşük tutulması ile de iki haftada büyük ölçüde düzeldi.

Tripathi ve arkadaşlarının (1) sunduğu olgunun yorumunda da olduğu gibi hastamızdaki retinal arter dal tıkanıklığı bu olayın ilaca bağlı retinal yan etki olduğunu kesinleştirmez. Ama bu hastaların vucutta vasküler problemlerle daha sık karşılaşması açıktır. Potansiyel görme azlığı tehlikesinden dolayı hastalarla ilaca başlamadan bu konu tartışılmalı ve gerekli muayeneleri yapılmalıdır. Sonuç olarak kullanımı giderek yaygınlaşan Viagra'nın oküler etki ve yan etkilerinin saptanıp hastaların bilgilendirilmesi gerekir ki bu amaçla ilaç kullananlarda prospektif ve kontrollü çalışmalara ihtiyaç vardır.

KAYNAKLAR

1. Tripathi A, O'Donnell NP: Branch retinal artery occlusion: another complication of sildenafil. Br J Ophthalmol 2000, 84: 934-935
2. Marmor MF: Sildenafil (Viagra) and Ophthalmology (Review) Arch Ophthalmol. 1999; 117:518-9
3. Marmor MF, Kessler R: Sildenafil (Viagra) and Ophthalmology. Surv Ophthalmol 1999; 44:153-62
4. Donahue SP, Taylor RJ: Pupil-sparing third nerve palsy

- associated with sildenafil citrate (Viagra). *Am J Ophthalmol* 1998; 126: 476-7
5. Vobig MA, Klotz T, Staak M, Bartz-Schmidt KU, Engelmann U, Walter P: Retinal side-effects of sildenafil. *Lancet* 1999; 353:375.
 6. Egan R, Pomeranz H: Sildenafil (Viagra) associated anterior ischemic optic neuropathy. *Arch Ophthalmol*. 2000;118:291-2.
 7. Laties AM, Fraunfelder FT: Ocular safety of Viagra (sildenafil citrate). *Trans Am Ophthalmol Soc* 1999; 97:115-25
 8. Lang GE, Spraul CW: Risk factors for retinal occlusive diseases. *Klin Monatsbl Augenheilkd* 1997; 211: 217-26
 9. Sharma S: The systemic evaluation of acute retinal artery occlusion. *Curr Opin Ophthalmol* 1998; 9:1-5
 10. De Potter P, Zografos L: Retinal artery occlusion: etiology and risk factors apropos of 151 cases. *Klin Monatsbl Augenheilkd* 1990 May; 196:360-3
 11. Rumelt S, Dorenboim Y, Rehany U: Aggressive systematic treatment for central retinal artery occlusion. *Am J Ophthalmol* 1999; 128: 733-8
 12. Neubauer AS, Mueller AJ, Schriever S, Gruterich M, Ulbig M, Kampik A: Minimally invasive therapy for clinically complete central retinal artery occlusion--results and meta-analysis of literature. *Klin Monatsbl Augenheilkd* 2000; 217:30-6
 13. Richard G, Lerche RC, Knospe V, Zeumer H: Treatment of retinal arterial occlusion with local fibrinolysis using recombinant tissue plasminogen activator. *Ophthalmology* 1999; 106: 768-73