

Trabekülektomide Postoperatif Mitomisin-C Uygulanması

Serkan Güreşer (*), Alper Yarangümeli (**), Özlem Gürbüz Kız (**), Gülcan Kural (***)

ÖZET

Amaç: Trabekülektomi sonrası postoperatif mitomisin-C (MMC) uygulanmasının, operasyonun başarısı ve komplikasyon oranları açısından, intraoperatif MMC uygulanan ve antimetabolit kullanılmayan trabekülektomilerin sonuçlarıyla karşılaştırılması amaçlandı.

Yöntem: Ankara Numune Hastanesi 1. Göz Kliniği Glokom Biriminde komplike olmayan yüksek basınçlı glokom nedeniyle izlenmekte olan 15 hastaya standart trabekülektomiye takiben postoperatif ilk üç gün, birer kez 0.05 mg/ml MMC bleb üzerinden 5 dakika süreyle uygulanarak (Grup 1) sonuçlar aynı klinikte daha önce ardışık olarak opere edilmiş, benzer özellikte 15 primer intraoperatif MMC'li trabekülektomi (Grup 2) ve 24 standart trabekülektomi olgusunun (Grup 3) sonuçlarıyla karşılaştırıldı.

Bulgular: Genel başarı oranları Grup 1, 2 ve 3'te sırasıyla %100, %93.3 ve %91.7 olarak bulunurken, ek ilaçsız başarı oranları sırasıyla %73.3, %73.3 ve %54.2 olarak saptandı ($p>0.05$). Postoperatif dönemde göziçi basınçların (GİB) seyri açısından gruplar arasında belirgin farklılık izlenmedi. Konjonktival blebler ise erken dönemde her üç grupta benzer görünümde seyrederken, istatistiksel olarak anlamlı bulunmamakla birlikte, son kontrolde intraoperatif MMC grubunda ince duvarlı multistik bleblere daha sık rastlandı. GİB düşme yüzdeleri (sırasıyla %69.8, %64.3 ve %64.0) ve ilaç sayılarındaki sağlanan düşüş açısından üç yöntem arasında anlamlı fark bulunmadı. Komplikasyon sıklığının Grup 2'de daha fazla olduğu ve katarakt progresyon oranının bu grupta anlamlı olarak daha yüksek olduğu görüldü ($p=0.002$).

Tartışma: Trabekülektomide postoperatif topikal MMC uygulananının, GİB'nin düşürülmesi açısından intraoperatif MMC kullanımına eşdeğer başarı sağladığı, ince duvarlı avasküler bleb oluşumu ve katarakt progresyonu gibi komplikasyonlar açısından ise daha güvenli bir yöntem olduğu sonucuna varıldı.

Anahtar Kelimeler: Trabekülektomi, Postoperatif, Mitomisin-C

SUMMARY

Trabeculectomy with Postoperative Application of Mitomycin-C

Purpose: To investigate the results of postoperative application of mitomycin-C (MMC) following trabeculectomy, and to compare the method with trabeculectomies without antimetabolite use and with intraoperative application of MMC in terms of surgical success and complications.

Methods: MMC (0.05 mg/ml, 5 minutes) was applied onto the conjunctival blebs of 15 patients with primary high tension glaucoma (Group 1) on the first three postoperative days following standard trabeculectomy operations in Ankara Numune Hospital, 1st Eye Clinic, Glauco-

(*) Dr., Ankara Numune Eğitim ve Araştırma Hastanesi, 1. Göz Kliniği

(**) Uz. Dr., Ankara Numune Eğitim ve Araştırma Hastanesi, 1. Göz Kliniği

(***) Uz. Dr., Ankara Numune Eğitim ve Araştırma Hastanesi, 1. Göz Kliniği Şefi

Mecmuaya Geliş Tarihi: 09.10.2002

Kabul Tarihi: 27.06.2003

ma Department. Results were compared with two similar consecutive group of patients one of which consisted of 15 cases who underwent trabeculectomy with intraoperative adjunctive MMC (Group 2), and the other consisted of 24 cases with standard trabeculectomy without anti-metabolites (Group 3).

Results: Overall success rates of groups 1,2, and 3 were 100%, 93.3%, and 91.7% while complete success rates without glaucoma medications were 73.3%, 73.3%, and 54.2% respectively ($p>0.05$). Courses of postoperative intraocular pressure (IOP) levels during follow-up were similar in the three groups. Courses of conjunctival blebs were also similar among groups, except for the more frequent appearance of thin-walled multilobular blebs in the intraoperative MMC group which was not confirmed statistically. No significant differences were detected between groups in terms of IOP lowering ratios (69.8%, 64.3%, and 64.0%, respectively) and decrease in number of glaucoma medications. Complications seemed to be more frequent in Group 2 and rate of cataract progression was significantly higher in this group ($p=0.002$).

Discussion: Postoperative topical MMC application was found to be as efficient as intraoperative adjunctive MMC use in trabeculectomy and to be safer in terms of thin-walled avascular conjunctival blebs and complications especially cataract progression.

Key Words: Trabeculectomy, Postoperative, Mitomycin-C

GİRİŞ

Glokomun cerrahi tedavisinde, göz içi basıncının (GİB) düşürülmesine yönelik tam kat filtrasyon girişimlerine alternatif olarak, ilk kez 1968 yılında Cairns tarafından detaylı şekilde tanımlanan trabekülektomi, halen bu konuda en sık kullanılan cerrahi tekniktir (1). Trabekülektomi sonrası fistülün tıkanması yoluyla başarısızlığa neden postoperatif fibrozisi önlemek için kullanılan antifibrotik ajanların başında mitomisin-C (MMC) gelmektedir. *Streptomyces caespitosus* adlı mikroorganizmadan elde edilen bu alkilleyici ajan, DNA replikasyonu ve mitozu inhibe ederek etki gösterir (2,3). Özellikle yüksek riskli olgularda kalıcı GİB düşüşü sağlayabilmesi ve postoperatif ek ilaç gereksiniminin azaltılması gibi avantajlarının yanında; geç dönemde enfeksiyon riskini arttıran ince duvarlı avasküler bleblere neden olması, katarakt oluşumu ya da progresyonunu hızlandırması, makülopatiye neden olabilen kalıcı hipotonilere yol açabilmesi gibi dezavantajları da vardır (4-6).

MMC'nin uygulama süresi, dozu, uygulanma bölgesi ve zamanı konusunda tam bir görüş birliği yoktur (7-9). Operasyon sırasında; skleral flep kaldırılmadan önce veya kaldırıldıktan sonra, sklera üzerine veya skleral flebin altına, sınırlı veya geniş bir alana, ya da postoperatif dönemde subkonjonktival veya topikal olarak uygulamaları bildirilmiştir (10-15).

Bu çalışmada, komplike olmayan yüksek basınçlı glokom olgularında trabekülektomi sonrası düşük dozda postoperatif topikal MMC uygulananının, cerrahi başarı ve komplikasyonlar yönünden, primer intraoperatif MMC ile ve antimetabolit kullanılmaksızın uygulanan trabekülektomilerin sonuçları ile karşılaştırılması amaçlandı.

YÖNTEM ve GEREÇ

Ankara Numune Eğitim ve Araştırma Hastanesi, 1. Göz Kliniği, Glokom Biriminde, Ocak-Haziran 2001 tarihleri arasında trabekülektomiye takiben postoperatif topikal mitomisin-C uygulanan 15 yüksek basınçlı glokom olgusunun sonuçları prospektif olarak değerlendirilerek, kliniğimizde düzenli takip ve kayıtları bulunan, daha önce primer olarak intraoperatif MMC ile trabekülektomi yapılmış ardışık 15 ve antimetabolit kullanılmaksızın standart trabekülektomi uygulanmış ardışık 24 yüksek basınçlı glokom olgusunun retrospektif sonuçlarıyla karşılaştırıldı.

Olguların tümü primer olarak, psödoeksfoliyatif glokom, primer açık açılı glokom, ya da dar açılı glokom nedeniyle opere edilmişti. Daha önceden herhangi bir göziçi operasyon veya konjonktival girişim geçirmiş olgular ile gelişimsel, sekonder ya da normotensif glokomlu olgular çalışmaya dahil edilmedi.

Bütün hastalar ameliyat öncesi cerrahi işlem ve uygulanacak tedavi konusunda bilgilendirilerek onayları alındı.

Trabekülektomi işlemi, tüm gözlerde Cairns'in tekniğinin (1) Watson tarafından tarif edilen modifikasyonu ile uygulandı (16). Limbal tabanlı konjonktival lambo hazırlanarak, minimal koterizasyonla hemostaz sağlandı ve 1/3 kalınlıkta 4x4 mm'lik limbus tabanlı kare skleral flep kaldırıldı. Flep altında limbal kenardan ön kamara ya girilerek, 1x2 mm'lik trabekülektomi yapıldı. Periferik iridektomiye takiben, skleral flep köşelerinden iki adet 10/0 naylon suturele, Tenon kapsülü ve konjonktiva ise ayrı ayrı ve devamlı olarak yine 10/0 naylon suturele kapatıldı. Karşı kadrandan subkonjonktival gentamisin

(10 mg) ve deksametazon (2 mg) enjeksiyonuyla işlem sonlandırıldı.

Postoperatif MMC grubunda (Grup 1) operasyon sonrası 1., 2. ve 3. günlerde konjonktival bleb üzerine Mietz tarafından tarif edilen şekilde MMC uygulandı. 15 Uygulama için hasta sırtüstü yatarak topikal anestezi sonrasında kapaklar blefarosta ile açıldı. MMC (0.05 mg/ml konsantrasyonda, 0.1 ml) emdirilmiş 5x5 mm'lik mikrocerrahi sünger filtrasyon blebi üzerine yerleştirilerek 5 dakika bekletildi ve daha sonra bölge 10 ml BSS ile irrig edildi.

Intraoperatif MMC grubu (Grup 2) daha önce aynı klinikte benzer tanılarla primer olarak intraoperatif MMC ile trabekülektomi uygulanmış ardışık 15 olgudan oluşturuldu. Bu grupta trabekülektomi sırasında skleral flebin kaldırılmasını takiben 0.2 mg/ml MMC emdirilmiş 5x5 mm'lik sünger flep üzerine 5 dakika süreyle uygulanmış ve 20 ml BSS ile irrig edilmişti.

Kontrol grubu (Grup 3) daha önce aynı klinikte benzer tanılarla antimetabolit kullanılmaksızın primer standart trabekülektomi yapılmış olan ardışık 24 olgudan oluşmaktaydı.

Postoperatif dönemde tüm hastalara topikal atropin (%1, 2x1) ve deksametazon (%0.1, 5x1) göz damlaları başlandı. İkinci haftadan sonra atropin kesildi ve topikal steroid tedavisine 2. ay sonuna kadar azaltılarak devam edildi. Kontrol muayeneleri ilk ay haftada bir, üçüncü aya kadar ayda bir, ilk yıl 3 ayda bir ve daha sonra altı ayda bir tekrarlandı.

Postoperatif dönemdeki son kontrollerde, GİB'larının 21 mmHg ve altında seyrettiği olgular başarılı, ek ilaç kullanımına rağmen 22 mmHg ve üzerinde seyrettiği veya ek cerrahi girişime gerek duyulan olgular başarısız kabul edildiler. Son kontrolde ek ilaç kullanılmaksızın GİB kontrolü 'tam başarı' ek ilaçla kontrol ise 'yeterli başarı' (qualified success) olarak değerlendirildi. Son kontrolde 5 mmHg'nın altındaki GİB'ları kalıcı hipotoni olarak komplikasyonların arasına kaydedildi.

Gruplar; kontroller sırasında Goldmann aplanasyon tonometresiyle ölçülen GİB'larının seyri, preoperatif ve son kontroldeki GİB'ları ve GİB düşüş oranları, preoperatif ve son kontrol sırasında kullanılan antiglokomatöz ilaçlar, bleb oluşumları ve komplikasyonlar açısından karşılaştırıldılar.

İstatistiksel değerlendirilmede tek yönlü varyans analizi, ki-kare, Wilcoxon ve Kruskal Wallis testlerinden yararlanıldı. Anlamlılık sınırı olarak $p < 0.05$ değeri alındı.

BULGULAR

Çalışmaya dahil edilen 54 gözden 27'si sağ (%50), 27'si (%50) sol göz, 37'si erkek (%69) ve 17'si kadın (%31) hastalara aitti. Üç grup arasında cinsiyet ve taraf yönünden fark yoktu ($p=0.696$ ve $p=0.513$, ki-kare testi). Yaş ortalaması Grup 1'de (topikal MMC) 65.8, Grup 2'de (intraoperatif MMC) ve Grup 3'de (antimetabolitsiz grup) ise 63.9 yıl idi ($p=0.817$, tek önlü varyans analizi).

Gruplarda glokom tiplerinin dağılımı Tablo 1'de sunulmuştur ($p=0.105$, ki-kare testi). Ortalama takip süreleri Grup 1'de 10.9 ± 2.6 (7-15 ay), Grup 2'de 24.4 ± 7.4 (14-48 ay), Grup 3'de ise 23.9 ± 12.0 ay (12-47 ay) idi. Grup 1'deki prospektif olguların tümü tedaviyi iyi tolere ederek kontrol muayenelerine düzenli olarak geldiler.

Genel başarı oranları Tablo 2'de görülmektedir. Bu açıdan gruplar arasında istatistiksel olarak anlamlı fark izlenmemekle birlikte ($p=0.563$, ki-kare testi); ilaçsız tam başarı oranları Grup 1 ve 2 için %73.3, Grup 3 için ise %54.2 olarak bulunmuştur.

Başarılı olgular göz önüne alındığında tüm gruplarda anlamlı GİB düşüşü sağlanmış ($p < 0.001$, Wilcoxon testi), son kontrollerdeki ölçümlere göre GİB düşme oranları Grup 1,2 ve 3'de sırasıyla %69.8, %64.3 ve %64.0 olarak bulunmuştur ($p=0.961$, Kruskal Wallis testi). Preoperatif ve postoperatif GİB'larının seyri Şekil 1'de gösterilmektedir. Postoperatif ilk günde 1. Grupta

Tablo 1. Gruplarda glokom tiplerinin dağılımı

	PAAG	PEG	DAG	Toplam
Grup 1 (Postoperatif MMC)	2	11	2	15
Grup 2 (İntraoperatif MMC)	1	8	6	15
Grup 3 (Antimetabolitsiz)	8	12	4	24

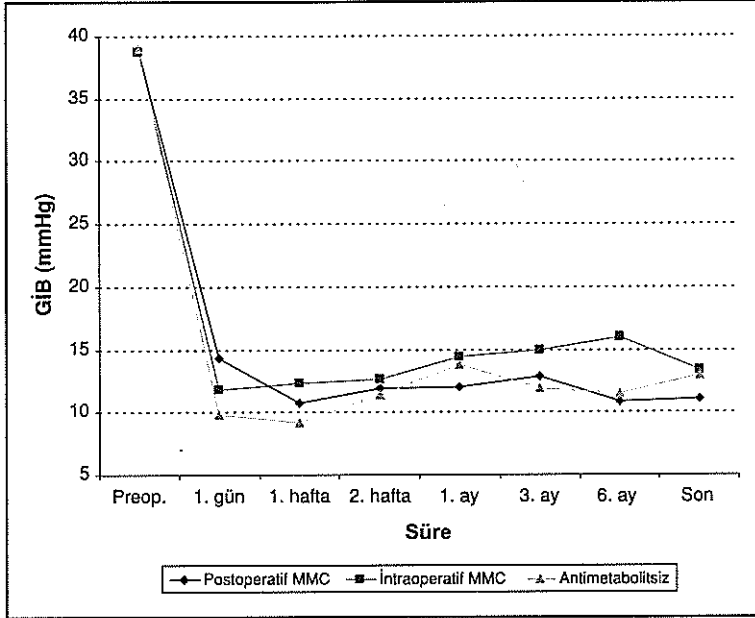
PAAG: Primer açık açılı glokom, PEG: Psödoeksfoliatif glokom, DAG: Dar açılı glokom

Tablo 2. Başarı oranlarının dağılımı

	Genel Başarı	İlaçsız Başarı	İlaçlı Başarı	Başarısız
Grup 1	%100	%73.3	%26.7	%0.0
Grup 2	%93.3	%73.3	%20.0	%6.7
Grup 3	%91.7	%54.2	%37.5	%8.3

$p=0.563$

Şekil 1. GİB'larının üç grupta zaman içindeki değişimleri



GİB'larının daha yüksek seyretmesi dışında ($p=0.037$), gruplar arasında fark izlenmemiştir (tümü için $p>0.05$, Kruskal Wallis testi).

Ameliyat öncesi dönemde kullanılan ortalama anti-glokomatöz ilaç sayısı Grup 1'de 2.5, Grup 2'de 2.0 ve Grup 3'de 2.2 iken, son kontrollerde sırasıyla; 0.4, 0.3 ve 0.6'ya gerilemiştir. Bu düşüşler gruplar içinde istatistiksel olarak anlamlı bulunmuş ($p<0.001$, Wilcoxon testi) ancak gruplar arasında fark izlenmemiştir ($p=0.367$, Kruskal Wallis Testi).

Postoperatif komplikasyonların dağılımı Tablo 3'de sunulmuştur. Bir veya daha fazla komplikasyon izlenmiş olan olguların oranları Grup 1'de %46.7, Grup 2'de %66.7, Grup 3'de ise %41.7 olarak izlenmiş, bu oran intraoperatif MMC grubunda daha yüksek gibi görünmekle birlikte fark anlamlı bulunmamıştır ($p=0.301$, ki-kare testi). Görme keskinliğinde bir sıradan daha fazla azalmaya neden olan katarakt progresyonunun intraoperatif MMC grubunda anlamlı olarak daha yüksek oranda (%60.0) gözlemlendiği saptanmış ($p=0.002$), diğer komplikasyonların dağılımı açısından gruplar arasında farklılık görülmemiştir ($p>0.05$, ki-kare testi). Hiçbir hastada klinik belirti gösteren hipotoni makülopatisi izlenmemiştir.

Kontrollerde filtrasyon blebleri açısından gruplar arasında anlamlı fark bulunmamış ($p>0.05$, ki-kare testi), genel olarak diffüz bleblerin hakim olduğu izlenmiştir. Başarılı olgularda son kontrollerdeki bleb tipleri incelendiğinde yine diffüz konjonktival bleblerin çoğunlukta olduğu; ince duvarlı, multistik bleblere ise, istatistiksel olarak anlamlı bulunmamakla birlikte, intraope-

ratif MMC grubunda daha sık rastlandığı görülmüştür (Tablo 4).

TARTIŞMA

Filtrasyon cerrahisinin amacı, göziçi basıncını, optik sinir hasarı ve görme alanı kaybını engelleyecek düzeylere düşürmek ve bu düzeyde tutmaktır. Filtrasyon girişimlerinde başarısızlığın en sık nedeni cerrahi travma sonrası ortaya çıkan fibroze bağlı skarlaşma ile fistülün kapanmasıdır. Enflamatuvar ve neovasküler glokom gibi sekonder glokomlar, afak, psödo-fak ya da daha önce filtrasyon cerrahisi geçirmiş gözler ve genç olgular, başarısızlık açısından yüksek riskli grubu oluştururlar (17,18). Yüksek riskli olgularda fibroblastik aktiviteyi engellemek için en sık kullanılan antifibrotik ajanların başında mitomisin-C gelmektedir.

İleri glokomatöz hasarlı yüksek basınçlı glokom ve normotensif glokom olgularında hasarın ilerlemesini durdurabilmek için hedeflenecek postoperatif GİB'nın daha da düşük olması gerektiği bilinmektedir (19,20). Mitomisin kullanımı ile yeterli düzeyde ve kalıcı GİB düşüşü sağlanırken; komplikasyon oranlarında artma ile birlikte ek sorunlar da ortaya çıkmıştır. Costa ve ark. komplike olmayan yüksek basınçlı glokom olgularına, 0.4 mg/ml konsantrasyon ile %93.3 başarı elde edildiğini, komplikasyonların başında %21.5 oranında koroid dekolmanının geldiğini, bunu dar ön kamara, hi-

Tablo 3. Komplikasyonların dağılımı

	Grup 1	Grup 2	Grup 3
Kalıcı Hipotoni	1 (%6.7)	1 (%6.7)	2 (%8.3)
İnternal Obstrüksiyon	---	1 (%6.7)	---
Enkapsüle Bleb	1 (%6.7)	---	2 (%8.3)
Koroid Dekolmanı	---	1 (%6.7)	1 (%4.2)
Dar Ön Kamara	---	2 (%13.3)	3 (%12.5)
Katarakt Progresyonu*	2 (%13.3)	9 (%60.0)	3 (%12.5)
Sızdırma	1 (%6.7)	---	1 (%4.2)
Hifema	2 (%13.3)	---	1 (%4.2)
Toplam**	% 46.7	%66.7	% 41.7

*. $p=0.002$ **. $p=0.301$

Tablo 4. Başarılı gözlerde son kontrollerdeki bleb tiplerinin dağılımı

	Sıg	Diffüz	İnce duvarlı / multikistik
Grup 1	%20.0	%60.0	%20.0
Grup 2	%7.1	%57.1	%35.8
Grup 3	%13.6	%77.3	%9.1

$p=0.328$

fema, katarakt progresyonu ve kalıcı hipotoni gibi komplikasyonların izlediğini bildirmiştir (21). Mirza ve ark. da benzer bir grupta %89.6 oranında başarı elde etmiş, ancak ortalama postoperatif GİB'nı 4 mmHg gibi düşük seviyelerde bulmuşlardır (22).

MMC'ye bağlı komplikasyonların azaltılması için, uygulama süresi, konsantrasyon, uygulama şekli ve vaka seçimi gibi parametrelerde çeşitli alternatifler öne sürülmüştür. Kim ve ark. 0.5mg/ml MMC'nin 0.5-1 dk ve 3-5 dk uygulandığı gruplarla, ilaçsız kontrol grubunun sonuçlarını karşılaştırmış ve en yüksek başarıyı kısa süreli uygulama grubunda; hipotoni başta olmak üzere en yüksek komplikasyon oranlarını ise en uzun süreli uygulama grubunda bulmuşlardır (7).

Kitazawa ve ark. primer glokomlu olgulardaki trabekülektomilerde intraoperatif MMC'nin 0.2 mg/ml ve 0.02 mg/ml konsantrasyonlarını karşılaştırılmış; hipotoni ve katarakt progresyonu gibi komplikasyonların 0.2 mg/ml grubunda daha fazla görüldüğünü ancak GİB'ı kontrolünün de bu grupta daha iyi olduğu bildirilmiştir. Casson ve ark. ise 2 dk süreyle 0.02 mg/ml MMC uygulanan olgularda %90 oranında başarı ve primer trabekülektomi ile benzer oranlarda komplikasyon gözlediklerini ifade etmişlerdir (9).

MMC'nin uygulanma bölgesi konusunda da farklı yaklaşımlar vardır. Seah ve ark., 0.5 mg/ml MMC'nin 3 ila 5 dk süre ile skleral flebin üzerine ya da altına uygulandığı olgularda aközde hümeördeki MMC konsantrasyonlarını karşılaştırmışlar ve flep altına uygulanan grupta aközde 7 kat fazla yoğunlukta MMC saptandığını bildirmişlerdir (10). Ön kamaraya ulaşan MMC düzeyinin yüksek olmasının, korneal endotelial hasara ve katarakt progresyonunun hızlanmasına neden olduğunu öne sürmüştür (23).

Mietz ve ark. MMC'nin daha güvenli bir şekilde uygulanabilmesi açısından ilacın postoperatif topikal uygulanımını araştırdıkları çalışmalarında; 22 olgunun ortalama 13.4 ay takibi ile ek ilaçla %96, ilaçsız %50 oranın-

da başarı bildirmişler, GİB'nın ortalama 33.6 mmHg'dan, 16.0 mmHg'ya gerilediğini, iki olguda bleb bölgesinde geçici hemoraji ve bir olguda dar ön kamara oluşumu dışında önemli komplikasyon ve hipotoniye rastlanmadığını ifade etmişlerdir (15).

Çalışmamızda; riskli gruba girmeyen olgulardan oluşan bir seride, Mietz tarafından tarif edildiği gibi, trabekülektomi sonrası ilk 3 gün konjonktival bleb üzerine düşük doz MMC uygulanmış, postoperatif GİB'nın seyri ve GİB'nda sağlanan düşüş açısından yönetimin, intraoperatif MMC ile ve ilaçsız olarak uygulanan trabekülektomilerle benzer sonuçlar verdiği görülmüştür. İstatistiksel olarak anlamlı fark bulunmamakla birlikte intraoperatif MMC kullanılan olgularda ilaçsız başarı oranı daha yüksek olarak izlenmiş ancak bu grupta genel komplikasyon oranları da daha yüksek bulunmuştur.

Trabekülektominin %20'ye varan oranlarda katarakt progresyonunu hızlandırdığı, antifibrotik ajanların bu komplikasyonu daha da arttırdığı rapor edilmiştir (24,25). Dreyer ve ark.(23) intraoperatif 0.4 mg/ml MMC kullanımı ile 12 aylık takip sonrasında, %27 oranında katarakt gelişimi bildirmiş; Daugeliene ve ark.(26) 0.2mg/ml, ve Casson ve ark.(9) ise 0.02 mg/ml MMC ile benzer şekilde %35 olguda katarakt progresyonu saptadıklarını ve progresyonun postoperatif ilk yılın sonlarına doğru belirginleştiğini bildirmişlerdir. Çalışmamızda da intraoperatif MMC kullanılan grupta katarakt progresyonu antimetabolit kullanılmayan ve postoperatif MMC uygulanan gruplara göre anlamlı olarak daha yüksek oranda bulunmuştur. Ancak takip süreleri arasındaki farklılık uzun dönemde sonuçların tekrar değerlendirilmesini gerekli kılmaktadır.

Antifibrotik ajanlarla birlikte uygulanan trabekülektomilerden sonra ince duvarlı, avasküler bleblere sık rastlanmaktadır (27). Costa ve ark., 0.2 mg/ml MMC'nin intraoperatif 3 dk. süre ile uygulanması ile %54.1 oranında ince duvarlı avasküler bleb görülürken, antimetabolit kullanılmayan olgularda bu oranın %21.4 olarak bulunduğunu bildirmişlerdir (21). İnce duvarlı multikistik blebler aşırı filtrasyon nedeniyle hipotoniye neden olabildikleri gibi postoperatif geç endoftalmi için de risk oluşturmaktadırlar (27,28). Susanne ve ark., operasyon sırasında Tenon ve konjonktival yara dudaklarına MMC'nin direkt temasının önlenmesinin, ilacın doku tarafından absorbe edilmesi ve episkleral fibroblastları etkilemesi nedeniyle avasküler bleb oluşumunu engelleyemediğini öne sürmüşlerdir (29). Çalışmamızda, ince duvarlı, multilobüler, avasküler bleblerin oranı intraoperatif MMC uygulanan grupta %35.8 olarak izlenirken, postoperatif uygulamayla %20.0 ve kontrol grubunda ise %9.1 oranında saptandığı; MMC'nin postoperatif uygu-

lamasının ince duvarlı, avasküler bleb oluşumunu azalttığını görülmüştür.

Postoperatif MMC uygulamasının iyi tolere edilmesi ve ameliyat sonrası seyir ve komplikasyonlar açısından avantajlarının yanında; fazladan zaman ve emek gerektirmesi, hastanın hastanede kalma süresini uzatması ve MMC'nin her uygulamada yeniden hazırlanması gibi dezavantajları bulunmaktadır.

Sonuçlarımız, takip süremiz dahilinde, tekniğin düşük riskli olgularda iyi sonuç verdiği konusunda Mietz ve ark.'nın(15) gözlemleriyle uyumludur. Trabekülektomide postoperatif MMC uygulamasının göreceli ve yüksek riskli olgulardaki sonuçlarıyla ilgili çalışmalara ihtiyaç vardır.

KAYNAKLAR

- Cairns JE: Trabeculectomy: preliminary report of a new method. *Am J Ophthalmol.* 1968;66:673-679.
- Crooke ST, Bradner WT: Mitomycin C: a review. *Cancer Treat Rev* 1976;3:121-139.
- Verweij J, Pinedo HM: Mitomycin C: mechanism of action, usefulness and limitations. *Anti-cancer Drugs* 1990;1:5-13.
- Palmer SS: Mitomycin as adjunct chemotherapy with trabeculectomy. *Ophthalmology* 1991;98:317-321.
- Kitazawa Y, Kawase K, Matsushita H, Minobe M: Trabeculectomy with mitomycin. A comparative study with fluorouracil. *Arch Ophthalmol* 1991;109:1693-1698.
- Skuta GL, Beeson CC, Higginbotham EJ, et al: Intraoperative mitomycin versus postoperative 5-FU in high risk glaucoma filtering surgery. *Ophthalmology* 1992;99:438-444.
- Kim YY, Sexton RM, Shin DH, et al: Outcomes of primary phakic trabeculectomies without versus with 0.5 to 1 minute versus 3 to 5 minute mitomycin C. *Am J Ophthalmol* 1998;126:755-762.
- Kitazawa Y, Suemori-Matsushita H, Yamamoto T, Kawase K: Low-dose and high-dose mitomycin trabeculectomy as an initial surgery in primary open-angle glaucoma. *Ophthalmology* 1993;100:1624-1628.
- Casson R, Rahman R, Salmon JF: Long term results and complications of trabeculectomy augmented with low dose mitomycin C in patients at risk for filtration failure. *Br J Ophthalmol* 2001;85:686-688.
- Seah SK, Prata JA, Minckler DS, et al: Mitomycin-C concentration in human aqueous humour following trabeculectomy. *Eye* 1993;7:652-655.
- Tressler CS, Cyrlin MN, Rosenshein JS, Fazio R: Subconjunctival versus intrascleral mitomycin-C in trabeculectomy. *Ophthalmic Surg Lasers* 1996;27:661-666.
- Cheung JC, Wright MM, Murali S, Pederson JE: Intermediate-term outcome of variable dose mitomycin C filtering surgery. *Ophthalmology* 1997;104:143-149.
- Kupin TH, Juzych MS, Shin DH, Khatana AK, Olivier MM: Adjunctive mitomycin C in primary trabeculectomy in phakic eyes. *Am J Ophthalmol* 1995;119:30-9.
- El-Harazi SM, Feldman RM, Villanueva G, Carter-Dawson L, Mietz H, Chuang AZ: Low-dose postoperative transconjunctival application of mitomycin C in rabbit trabeculectomy. *J Glaucoma* 1999;8:374-379.
- Mietz H, Jacobi PC, Krieglstein GK: Postoperative application of mitomycin for trabeculectomies. *Arch Ophthalmol* 2000;118:1341-1348.
- Watson PG, Barnett F: Effectiveness of trabeculectomy in glaucoma. *Am J Ophthalmol* 1975;79:831-845.
- Palmer SS: Mitomycin as adjunct chemotherapy with trabeculectomy *Ophthalmology* 1991;98:317-321.
- Mietz H, Raschka B, Krieglstein GK: Risk factors for failures of trabeculectomies performed without antimetabolites. *Br J Ophthalmol* 1999;83:814-821.
- Greeve EL, Dake CL, Klaver JH, Mutsaerts EM: Ten year prospective follow-up of a glaucoma operation. The Double Flap Scheie in primary open angle glaucoma *Int Ophthalmol* 1985;8:139-146.
- Yamashita H, Eguchi S, Yamamoto T, Shirato S, Kitazawa Y: Trabeculectomy: a prospective study of complications and results of long-term follow-up. *Jpn J Ophthalmol* 1985;29:250-262.
- Costa VP, Comegno PE, Vasconcelos JP, et al: Low dose mitomycin C trabeculectomy in patients with advanced glaucoma. *J Glaucoma* 1996;5:193-199.
- Mirza GE, Karaküçük S, Doğan H, Erkilic K: Filtering surgery with mitomycin-C in uncomplicated (primary open angle) glaucoma. *Acta Ophthalmol (Copenh)* 1998;72:155-161.
- Dreyer EB, Chaturvedi N, Zurakowski D: Effect of mitomycin C and fluorouracil-supplemented trabeculectomies on the anterior segment. *Arch Ophthalmol* 1995;113:578-580.
- Asamoto A, Yablonski ME: Posttrabeculectomy anterior subcapsular cataract formation induced by anterior chamber air. *Ophthalmic Surg* 1993;24:314-319.
- Clarke MP, Vernon SA, Sheldrick JH: The development of cataract following trabeculectomy. *Eye* 1990;4:577-583.
- Daugeliene L, Yamamoto T, Kitazawa Y: Cataract development after trabeculectomy with mitomycin C: a 1-year study. *Jpn J Ophthalmol* 2000;44:52-57.
- Nuyts RMMA, Felten PC, Pels E, et al: Histopathologic effects of mitomycin C after trabeculectomy in human glaucomatous eyes with persistent hypotony. *Am J Ophthalmol* 1994;118:225-237.
- Mandelbaum S, Forster RK, Gelender H, Culbertson W: Late onset endophthalmitis associated with filtering blebs. *Ophthalmology* 1985;92:964-972.
- Susanna R, Costa VP, Malta RFS, Barboza WL, Vasconcellos JPC: Intraoperative Mitomycin-C without conjunctival and Tenon's capsule touch in primary trabeculectomy. *Ophthalmology* 2001;108:1039-1042.