

Primer ve Rekürrent Pterijiumda Konjonktival Otogreftleme

Feray Koç (*), Pınar Demirbay (*), Mehmet Yasin Teke (*), Esin Fırat (**)

ÖZET

Amaç: Primer ve nüks pterijiumlarda eksizyon ve konjonktival otogreft sonuçlarını değerlendirmek

Materyel ve Metod: Pterijiumu olan 99 göze eksizyon ve konjonktival otogreft uygulanarak, olgular 6 ay ile 48 ay arasında değişen sürelerde takip edildi. Olgular primer (n=67) ve rekürrent (n=32) olmak üzere iki gruba ayrılarak nüks oranları karşılaştırıldı. Her iki gruptaki olgular <40 ve ≥40 yaş olmak üzere gruplanarak yaş faktörünün nüks üzerine etkisi araştırıldı. Otograftı üst temporal bölgeden alınan olgular ile alt temporal bölgeden alınan olgular nüks açısından karşılaştırılarak otograft yatağının nüks üzerine etkisi değerlendirildi.

Bulgular: Primer grubun %2.9'unda nüks izlenirken rekürrent grubun %15.6'sında nüks izlendi (p=0.034). Primer ve rekürrent gruplar yaş ortalamaları açısından benzer bulunurken (p=0.265) her iki grupta olguların 40 yaş altı veya üstü gruba dahil olmaları nüks açısından risk teşkil etmediği saptandı (p=0.428, p=0.376). Primer grupta greftin alt veya üst temporalden alınmış olması fark yaratmazken (p=0.682), rekürrent grupta grefti üst temporalden alınan olguların daha başarılı olma eğilimi vardı (p=0.166). Nükslerin tümü ilk 3 ay içinde gelişti ve nüks gelişen olguların %71'inde nüksün, pterijium eksizyonu ve otogreftleme sırasında cerrahi sınırların yeterince geniş tutulmamasından kaynaklandığı izlendi. Hiçbir olguda ciddi sayılabilecek komplikasyon izlenmedi.

Sonuç: Pterijium eksizyonu ile konjonktival otogreft uygulaması primer pterijiumlu olgular ile en fazla iki kez rekürrens hikayesi olan rekürrent olgularda pratik, başarılı ve komplikasyonsuz bir yöntemdir. Bu olgularda nüksler genellikle cerrahi teknik hatalarından kaynaklanmaktadır.

Anahtar Kelimeler: pterijium, konjonktival otogreft, rekürrens

SUMMARY

Conjunctival Autografting for Primary and Recurrent Pterygium

Purpose: To evaluate results after conjunctival autografting in the primary and recurrent pterygium

Material and Methods: Pterygium excision and conjunctival autografting was performed in 99 eyes with the diagnosis of primary or recurrent pterygium and the cases were followed for a period changing 6-48 months. Cases were grouped into two as primary (n=67) and recurrent (n=32) and recurrence rates were compared. Cases were further grouped as <40 and ≥40 with respect to age and the effect of age factor on the recurrence rate was evaluated. Cases, whose autografts were taken from upper temporal region and cases, whose autografts were taken from

(*) Uz. Dr., Ankara SSK Göz Hastalıkları Merkezi ve Göz Bankası 1. Göz Kliniği

(**) Doç. Dr., Ankara SSK Göz Hastalıkları Merkezi ve Göz Bankası 1. Göz Kliniği Şefi

Mecmuaya Geliş Tarihi: 21.12.2001

Kabul Tarihi: 23.01.2002

lower temporal region were compared to see if there was any effect of graft donor site on the recurrence rate.

Findings: Recurrence rates were 2.9% in the primary group and 15.6% in the recurrent group ($p=0.034$). Both primary and recurrent groups were found similar with respect to the mean ages ($p=0.265$), and belonging to either age groups <40 or ≥ 40 in both groups was found to carry no risk factor for the recurrence ($p=0.428$, $p=0.376$). Although graft donor site was found to have no effect on recurrence rate in the primary group ($p=0.682$), cases, whose graft donor site were upper temporal had a tendency to have a lower recurrence rate in the recurrent group ($p=0.166$). All recurrences were developed in the first 6 months and 71% of them were due to the inadequate surgical limits during pterygium excision and autografting. No serious complication was observed in any case.

Conclusion: Pterygium excision with conjunctival autografting was found practical successful and uncomplicated in primary and recurrent cases with maximum 2 recurrence history. In these cases recurrences were related to the surgical technique failure.

Key Words: pterygium, conjunctival autograft, recurrence

GİRİŞ

Pterijiumun basit eksizyonu sonrasında en önemli problem %70'lere varan nükslerdir (1). Nüks pterijiumda daha şiddetli konjonktival inflamasyon, skarlaşma ve daha geniş korneal invazyon izlenmektedir. Bu nedenle yeni tedavi arayışlarına yönelinmiştir. Radyasyon tedavisi, antimetabolit veya antineoplastik ajanların kullanımı ile nüks oranları %8.7-23 indirilebilmiştir (2-4). Ama bu tedavi yaklaşımlarının katarakt glokom, üveit, sklerit, kornea perforasyonu gibi ciddi komplikasyonları oluşturmaktadır (5-6). Bu yaklaşımlar gibi komplikasyon taşımayan ve aynı derecede etkili ama teknik olarak nispeten daha zor diğer bir yöntem ise konjonktival otogreft uygulamasıdır. Bu çalışmada primer ve nüks pterijiumlu olgularda eksizyonla birlikte konjonktival otogreft uygulama tekniğimiz tarif edilmekte, minimum 6 aylık takip sonrası belirlenen nüks oranlarında, pterijiumun primer veya sekonder olması, olguların yaşı (<40 , ≥ 40) ve greftin alındığı bölgenin (üst veya alt temporal) muhtemel etkileri incelenmekte, cerrahi sırasında ve sonrasında edinilen tecrübeler ve sonuçlar verilmektedir.

MATERYEL ve METOD

Ankara SSK Göz Hastalıkları Merkezi 1. Göz Kliniğinde Temmuz 1996 -Temmuz 2001 döneminde aynı tekniği uygulayan 2 operatör tarafından eksizyon ve limbal kenarlı konjonktival otogreft uygulanan 93 olgunun 99 gözü prospektif olarak izlendi. Cerrahi işlem topikal ve sub-konjonktival anestezi altında gerçekleştirildi. Pterijium limbus hizasından wescott makasla limbustan disekte edilerek kesildi. Kornea üzerinde kalan kısım dişli penseyle tutularak kornea santraline doğru çekilerek avulsiyon tekniği ile korneadan ayrıldı. Bu işlem sırasında genellikle pterijiuma ait dokular tek hamleyle korneadan ayrılmaktadır. Zaman zaman kalan artıklar kresent

bıcaqla temizlendi. Takiben greftlenecek bölgedeki tenon kapsülü ve fibrotik dokular temizlendi. Hemorajisi kompresle durmayan birkaç olgu dışında koterizasyon uygulanmadı. 52 gözde otograftı üst temporal bölgeden 45 gözde ise alt temporal bölgeden alındı. Graft alınacak bölgeye ekpose etmek için hastaya aksi yöne bakması söylenerek konjonktiva altına jetokain enjekte edilerek gerekli olacak boyutlarda konjonktiva hidrodiseksiyon ile alttaki tenondan ayrıldı. Pterijiumun eksize edildiği bölgedeki konjonktiva defektini kapatacak boyutlarda konjonktiva dokusu altındaki tenon temizlenerek limbusa yapıştığı yerden ayrıldı ve limbal kenar limbusa yerleşecek şekilde mevcut boşluğa yerleştirilerek önce dört köşesinde daha sonrada aralara sütürler konarak 8/0 ipekle sütüre edildi. Greftin kaydırılması sırasında ani göz hareketleri ile greftin limbal yönünü kaybetmemek amacı ile greftin limbal kısmı serbestleştirilmeden serbest köşelerin sütürleri geçirildi. İşlem süresi 15 -30 dakika arasında değişti. Sadece daha önce 3 kez basit eksizyon yapılan 3 olguda preoperatif diplopi ve dışa bakış kısıtlılığı olması nedeni ile retrobulber anestezi yapıldı. Skar dokularını emniyetli bir şekilde temizleyebilmek için iç rektusa dizgin sütür konuldu. Bu olgularda cerrahi süre yaklaşık 45 dakikaydı.

Graftı alt temporal bölgeden alınan olgularda greftin alındığı bölge de konjonktiva limbusa yaklaştırılarak primer sütüre edildi. Üst temporal bölgeden alınan olgularda ise tenon kapsül ekpose şekilde bırakıldı. Göz antibiyotikli damla ve pomad ile kapatıldı. Takiben tüm olgular 1. gün , 1. hafta 1. ay 3. ay ve 6. ay kontrollerine çağrıldı. Tüm olgulara 6. ay sonrasında 6 ayda bir kontrole gelmeleri ve nüks olursa mutlaka gelmeleri söylendi. Ayrıca tüm olgulara bu hastalığın oluşmasında güneş ışınlarının katkısı olduğunu bu nedenle hastalığın nüks etmemesi için güneş gözlüğü takmaları önerildi. Primer ve rekürrent olgularda otograft sonrası nüks sıklığı, 40

yaş altı veya üstü gruba dahil olmanın ve greftin üst veya alt temporal bölgeden alınmış olmasının rekürrens üzerindeki etkileri Fisher kesin ki-kare testi ile grupların yaş ve takip sürelerinin ortalamaları student t testi ve Mann-Whitney U testi ile karşılaştırıldı.

BULGULAR

Primer (n=67) ve rekürrent (n=32) pterijiumlu gruplar yaş ve cinsiyet dağılımı açısından karşılaştırıldığında gruplar arasında fark olmadığı saptandı (Tablo 1). Primer grubun yaş ortalaması 48.55 ± 12.39 rekürrent grubun yaş ortalaması 45.62 ± 11.92 olup primer grupta Kadın/Erkek oranı 41/26, rekürrent grupta ise 18/14 olarak bulundu ($p=0.265$ student t testi, $p=0.4$ ki-kare) Rekürrent grupta 25 olguda daha öne bir kez, 4'ünde 2 kez, 3'ünde ise 3 kez basit eksizyon sonucu rekürrens hikayesi alındı. Cerrahi sonrası 1. Gün muayenelerinde tüm olgularda greft ödemi konjunktiva hiperemikti. Olgulara ilk hafta günde iki kez fucithalimic ve 5 kez thilotears jel tedavisi verildi. İki olguda erken sütür düşmesi sonucu greft avulsiyonu olması nedeni ile sonraki olgulara ilk 3

Tablo 1. Primer ve rekürrent olguların özellikleri ve nüks oranları

Özellikler	primer grup	nüks grup	p değeri
Göz sayısı	67	32	
Yaş	48.55 ± 12.39	45.62 ± 11.82	0.265
Seks (F/M)	41/26	18/14	0.4
Takip süresi	9.58 ± 6.85	12.75 ± 11.27	0.087
Rekürrens (%)	2 (%2.9)	5 (%15.6)	0.034

Tablo 2. Ototreft sonrası nüks olan olguların yaş gruplarına ve greftin alındığı bölgeye göre dağılımı

Kriterler	Primer grup	p	Nüks grup	p
<40	0/40 (%40)		3/14 (%21)	
Yaş		$p=0.428$		$p=0.376$
≥40	2/44 (%4.5)		2/18 (%11)	
Üst temporal	1/38 (%2.6)		1/14 (%7.1)	
Graft yatağı		$p=0.682$		$p=0.166$
Alt temporal	1/29 (%3.4)		4/16 (%25)	

gün kapama önerildi. Sütürleri erken düştüğü için grefti yerinden oynayan iki olgu tekrar sütüre edildi. 1. hafta muayenelerinde greft ödemi azalmış, sütürlerin çoğu düşmüş ve bazı olgularda greft içi minimal hemoraji gelişmişti. 1. hafta sonrasında takipte thilotears jel ile efemoline kullanıldı. 1. hafta muayenesinde primer gruptan bir olguda greft üst kenarından korneaya doğru ilerlemiş 2-3 mmlik fibrovasküler doku izlendi (Şekil 1). 1. Ay muayenelerinde olguların çoğunda greft uygulanmış olduğu ancak biyomikroskopik muayenede seçilebiliyordu. 1. ay muayenesinde yine primer gruptan bir olguda otograft sınırında 2-3 mmlik küçük bir nüks izlendi primer grupta nüks izlenen her iki olguda da nükslerin greft sınırında gelişmesi greft boyutundaki yetersizlikten olabileceği düşünüldü. Daha önce herbiri 3 kez primer eksizyon geçiren olgudan birinde 1. ay diğerinde ise 3. ayda otograftın tüm genişliği boyunca kornea santraline 4-5 mm uzanan şiddetli nüksler izlendi. Yine nüks pterijium sonrası eksizyon ve limbal otograft uygulanan 3 olguda ilk 3 ay içinde nüksler izlendi ama bu nükslerin boyutları daha minimal ve genellikle otograftın alt ve üst sınırı lokalizasyonlu limbusu yaklaşık 2-3 mm aşan 2-3 mm taban genişliğinde nükslerdi. Olgularda ciddi sayılabilecek bir komplikasyon izlenmedi. Bir olguda 1. hafta muayenesinde greftin arka kenarında tenon granülomu geliştiği izlendi. Bu olguya steroidli damla ve merhem verilerek bir hafta takip edildi küçülen granülom 1 hafta sonra eksize edildi. Bir olguda ise 1. hafta muayenesinde dellen oluşumu izlendi. Suni gözyaşı ve steroid tedavisi altında dellenin düzeldiği izlendi. 3 olguda ise greft kontraksiyonu izlendi. 7 olguda değişen şiddetlerde sütür reaksiyonu gelişti bu olgularda sütürler alınması ve steroid tedavisi ile inflamasyon bulguları kayboldu. Primer olgular ortalama 9.58 ± 6.85 (6-48) ay rekürrent olgular ise 12.75 ± 11.17 ay (6-48) takip edildi ($p=0.087$) Sağ göze rekürrent sol göze primer pterijium nedeni ile

bilateral otograft uygulanmış bir olguda 48 ay sonraki ön segment görünümü şekil II de verilmektedir. Primer 67 olgunun ikisinde (%2.9) rekürrent 32 olgunun ise 5'inde (%15.6) nüks gelişti. Nüks eden 7 olgunun 5'inde (%71) nüksün cerrahi sınırların yeterince geniş tutulmamasından kaynaklandığı izlendi. Sadece 2 olguda (%2) limbal kenarlı konjonktival otograftın nüksü önleyemediği izlendi bu olgular 3'er kez rekürrens öyküleri olan olgulardı. Primer ve rekürrent gruplarda olgular 40 yaş altı ve üstü olmak üzere iki gruba ayrıldığında primer grupta 40 yaş altı 23 olgunun hiç birinde nüks izlenmezken 40 yaş ve üstü 44 olgunun 2'sinde (%4.5) nüks izlendi. ($p=0.428$) Rekürrent olgularda 40 yaş altı 14 olgunun 3'ünde

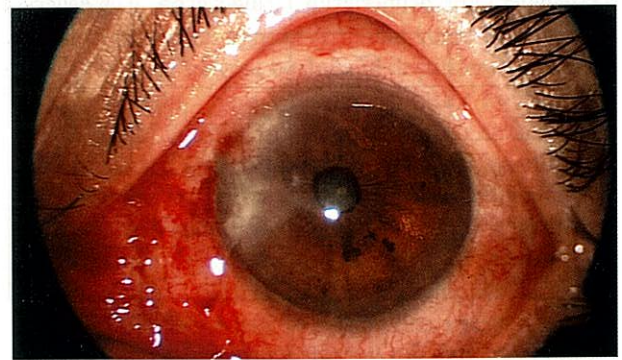
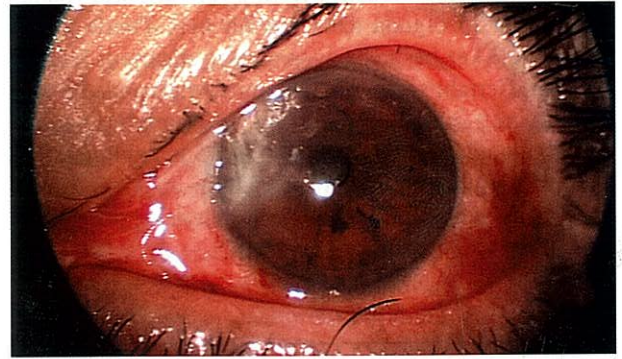
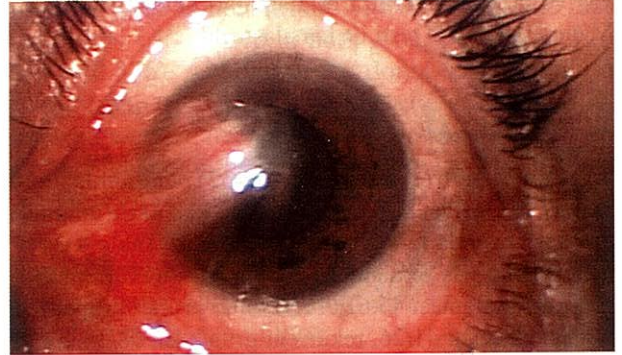
(%21) 40 yaş ve üstü 18 olgunun ise 2'sinde (%11) nüks izlendi (p=0.376).

Primer ve rekürrent olgular greftin alındığı bölge kriter alınarak nüks oranları değerlendirildiğinde primer olgularda greftin üstten (1/38) yada alttan (1/29) alınmasının nüks açısından farketmediği izlenirken (p=0.682), rekürrent olgularda greftin üst temporalden alınmasının daha az nüks eğilimi taşıdığı saptandı (p=0.166). Graftı üstten alınan 14 olgunun sadece birinde nüks izlenirken alttan alınan 16 olgunun 4'ünde nüks izlendi.

TARTIŞMA

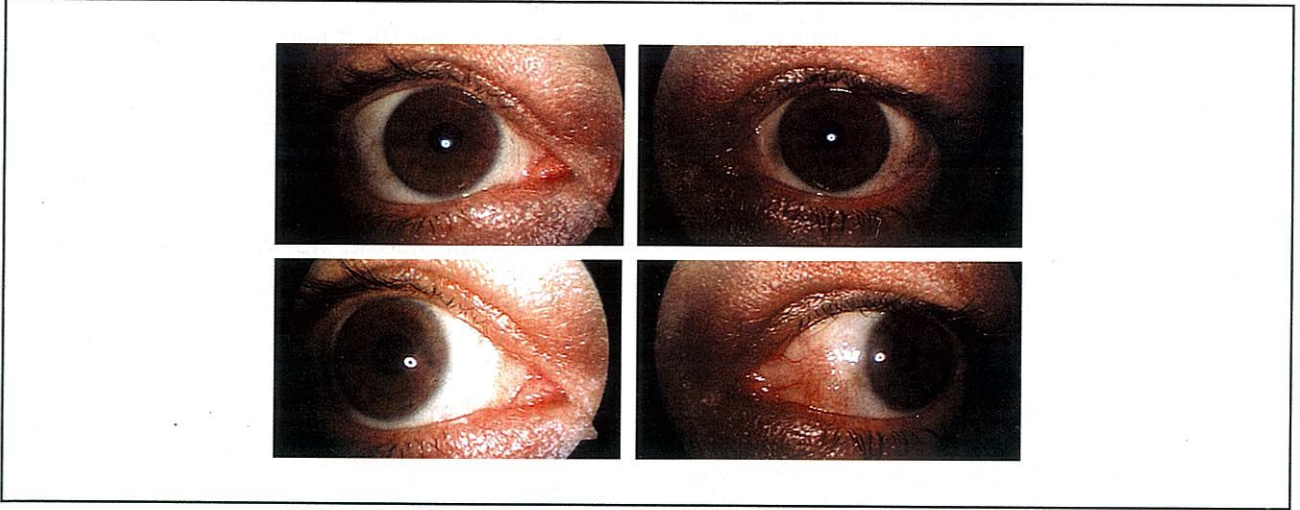
Pterijium limbal basal epitel hücrelerin özellikle interpalbepral aralık olmak üzere bir bölgede UV-B ışınlarının etkisi ile değişime uğrayarak invaziv tümörler gibi "Tumor growth factor- β " ve çeşitli proteazlar salgılaması sonucu oluşur. Bu proteazlar bazal membranın komponentlerini eriterek invazyonu kolaylaştırmaktadır. Limbusun bu bölgede oluşan patolojik değişim sonucu kornea santrale doğru migrasyonu söz konusudur ve bu durumda pterijium dokusunun gerisinde yer alan konjunktiva da kornea yüzeyine doğru sürüklenmektedir (7-8). Pterijiumun tedavisinde en ideal yöntem korneaya invazyon gösteren patolojik dokunun çıkartılması ve otograft ile limbal rekonstrüksiyonun sağlanmasıdır. Bu araştırmada primer ve rekürren pterijiumlu olgularda limbal kenarı olan konjunktival otograflar kullanılarak limbal rekonstrüksiyon sağlanmış ve uzun dönemde tedavinin etkinliği incelenmiştir. Primer pterijiumlu olguların sadece %2.9 unda rekürren pterijiumlu olguların ise %15.6 sında nüks izlenmiştir. Rekürren olgularda otografta rağmen nüks oranı anlamlı derecede yüksek bulunmuş ve bunun nedeni gerek primer olgular olsun ve gerekse rekürren olgularda olsun nükslerin lokalizasyonu dikkate alınarak patolojik dokunun tam olarak çıkartılmamasından kaynaklandığı düşünülmüştür. Araştırma olgularımızda nüks izlenen 7 olgunun 5'inde nüksler graftın alt veya üst kenarında daha minimal boyutlarda izlenmesi sanki eksizyonun daha geniş yapılıp graftın daha geniş konulması halinde bu nükslerin izlenmeyeceği izlenimini vermektedir. Pterijiumlu olgularda değişime uğramış limbal bazal epitel hücrelerinin her yönde hareketi söz konusudur, kornea santrale doğru hareketinin yanında limbus boyunca aşağı ve yukarı invazyonu ve özellikle rekürren olgularda dikey yönde hareket ederek yüzeydeki yassı hücreler arasında daha hızlı ve geniş yayılım gösterdiği gösterilmiştir (7). Bu nedenle henüz konjunktiva dokusu korneayı invaze etmese bile pterijiumun komşuluğundaki limbal dokuda da histolojik değişiklikler olabilmektedir. Özellikle nüks olgularda olmak üzere cerrahi sınırların daha geniş tutulması nüks-

Şekil 1. Primer pterijiumlu bir olguda preop, post op 1. Gün ve 1. hafta ön segment fotoğrafları 1. haftada greft üst kenarından başlayan nüks izlenmekte



leri önlemede daha etkili olacağı düşünülmektedir. En az 3 rekürrens hikayesi olan olgularda ise limbal kenarlı konjunktival otograft yetersiz kalmakta aynı zamanda limbal doku transplantasyonu da gerekmektedir. Kenyon ve arkadaşları (9) 1985 yılında ilk kez 57 olguluk primer (16) ve nüks pterijiumlu (41) olguda konjunktival otograft uygulamışlar ve 1- 67 ay takip sonrasında 3 olguda (%5.3) rekürrens bildirmişler ve bu olguların ikisinde tekrar otograft uygulaması gerekirken birinde nüksün küçük ve asemptomatik olması nedeni ile ek tedavi gerekmemiştir. Bizim uyguladığımız cerrahi teknik de Kenyon ve arkadaşlarınıninkine benzer bir tekniktir. Başarı oranlarının genel olarak daha yüksek olması minimal takip sürelerinin 1 ay gibi çok kısa bir süre olması ile

Şekil 2. Sağ göze rekürrent pterijium nedeni ile sol göze ise primer pterijium nedeni ile otogreft yapılan bir olgunun 48 ay takip sonrası ön segment fotoğrafları



açıklanabilir. Araştırmamızda verilen nüks oranları minimum 6 aylık takip sonucudur. Ototogreft uygulanan olgularda nüksler genellikle ilk birkaç ay içinde, %97 sinin ise ilk bir yıl içinde olduğu gösterilmiştir (10). Ama minimal 1 ay takip süresi sonuçlar açısından yanıltıcı olabilir. Ti ve arkadaşları (11) ise konjonktival otogreft sonrası 139 primer olguda %20.8, 64 rekürrent olguda ise %31.2 minimal 6 aylık takip sonrasında nüks bildirmişler ve. bu araştırmada otogreftli olgularda nükslerin pterijiumun primer veya rekürrent olmasından çok yapan cerrahla alakalı olduğu sonucuna varılmıştır. Çünkü cerrahların nüks oranları %5 ile %82 arasında değişmektedir. Bu araştırma otogreftin başarısının uygulama tekniği ile yakından alakalı olduğunu vurgulamaktadır. Can ve arkadaşları (4) 3'ü rekürren 30'u primer olmak üzere 33 göze pterijium eksizyonu ile üst nazaldan konjonktival flap kaydırmışlar ve minimum 6 aylık takip sonunda %51.5 nüks bildirmişlerdir. Ama araştırmacılarında belirttikleri gibi otogreftlamanın bu araştırmada başarısız bulunması cerrahi teknikle alakalıdır. Bu araştırmada kullanılan otogreftin limbal kenar içermemesi konjonktivalizasyon gelişimi açısından dezavantaj teşkil etmektedir. Ayrıca tenon dokusunun çok iyi temizlenmemiş olması, sık greft retraksiyonuna yol açmış ve bu olguların %77.7 sinde nüks izlenmiştir. Tenon kapsülünün gerek donör konjonktivadan ve gerekse alıcı yataktan çok iyi disekte edilmesi çok önemlidir. Greftte tenon kapsülünün varlığı postop dönemde greftin ödemlenmesine ve retraksiyonunun yol açar (4,12). Ototogreft uygulanan olgularda rekürrens oranında pterijiumun primer veya sekonder olması, cerrahi teknik ve cerrahi beceri yanında olguların yaşı yaşadıkları bölgenin iklim özellikleri gibi faktörlerinde rol oynadığı literatürde vurgulanmaktadır. Olgularımızın tümü güneşli ve nem oranı düşük karasal

iklimin hüküm sürdüğü iç anadolu bölgesinde yaşamaktadır ve genel olarak %7 sinde nüks izlenmiştir. Aynı teknik ve daha kısa takip süresi ile Kenyon (9) Amerika'da (Boston) %5.3, Lewallen (13) ise tropiklerde %21 rekürrens bildirmektedir. Güler ve arkadaşları (14) otogreft sonrasında izledikleri (%13.3) nükslerin hepsinin 40 yaş altı grupta geliştiğini gözlemlemişler, Lewallen ve arkadaşları da (13) benzer şekilde otogreft sonrası %21 nüks bildirirken nüks eden tüm olguların 36 yaş altında olduğunu bildirmişlerdir. Olgularımız bu açıdan incelendiğinde nüks eden olguların prevalansı 40 yaş altı ve üstü gruplarda farklı bulunmamıştır. Araştırmamızda greftlerin bir kısmı üst temporal bir kısmı ise alt temporal konjonktivadan alınmış ve farklı greft kaynaklarının nüksler üzerindeki etkisi de incelenmiştir. Pterijium oluşumunda en önemli etiyolojik ajan sayılan UV ışınlarına üst limbal kısım kapak altında kalarak hemen hemen hiç maruz kalmazken alt limbal kısım temporal ve nazal limbus kadar olmasa da bu ışınların etkisi altındadır. Üst temporal bölgeden alınan greftin nispeten daha sağlıklı ve rekürrensi önlemede daha etkili olması beklenebilir. Ama bunun yanında muhtemel filtran cerrahi adayları olan glokomlu olgularda üstten greft almak filtran cerrahinin başarısını riske etmektedir. Araştırmamızda primer olgularda greftin alttan yada üstten alınmasının nüks açısından fark yaratmadığı izlenirken rekürren olgularda grefti alttan alınan olgularda nükse eğilimin daha yüksek olduğu izlenmiştir (p=0.166) Rekürren olgularda greftin özellikle üstten alınması nüksleri önlemede daha etkili olabilir.

Sonuç olarak pterijium tedavisinde eksizyon ve konjonktival otogreft uygulaması limbal rekonstrüksiyonda etkili pratik ve komplikasyonsuz bir yöntem ola-

rak bulunmuştur. Rekürrent olgularda daha sık nüks izlenmesi ve nükslerin genellikle cerrahi sınırların yeterince geniş belirlenmemesi sonucu olması, tüm pterijiumlu olgularda ilk girişimde otogreft uygulanabildiği ve cerrahi sınırların iyi belirlenebildiği takdirde limbal kenarlı konjonktival otogreftte nüks olmayacağı işaret etmektedir.

KAYNAKLAR

1. Jaros PA, DeLuise VP: Pingueculae and pterygia. *Surv Ophthalmol.*1988;33:41-9.
2. Amano S, Motoyama Y, Oshika T, Eguchi S, Eguchi K: Comparative study of intraoperative mitomycin C and β irradiation in ptergium surgery. *Br J Ophthalmol* 2000;84:618-621.
3. Yanyalı A, Talu H, Alp BN, Karabaş L, Ay GM, Çağlar Y: Intraoperative Mitomycin C in the treatment of pterygium. *Cornea* 2000;19:471-473.
4. Can İ, Barlas AÇ, Konkuralp Y, Kural G: Pterijium cerrahi tedavisinde superior konjonktival flep kaydırma ve intraoperatif tek doz mitomisin -C tekniklerinin Karşılaştırılması. *Oftalmoloji* 1996;5:123-127.
5. MacKenzie FD, Hirst LW, Kynaston B, Bain C: Recurrence rate and complications after beta irradiation for pterygia. *Ophthalmology.*1991;98:1776-1781.
6. Rubinfeld RS, Pfister RR, Stein RM, et al: Serious complication of topical mitomycin-C after pterygium. surgery. *Ophthalmology*1992;99:1647-54.
7. Dushku N, John MK, Schultz GS, Reid TW: Pterygia Pathogenesis. Corneal Invasion by Matrix Metalloproteinase Expressing Altered Limbal Epithelial Basal Cells. *Arch Ophthalmol.* 2001;119:695-706.
8. Threlfall TJ, English DR: Sun exposure and pterygium of the eye: A dose -response curve. *Am J Ophthalmol.* 1999;128:280-287.
9. Kenyon RK, Wagoner MD, Hettinger ME: Conjunctival Autograft transplantation for advanced and recurrent pterygium. *Ophthalmology.* 1985;92:1461-1470
10. Hirst LW, Sebban A, Chant D: Pterygium recurrence time. *Ophthalmology* 1994;101(4):755-759.
11. Ti SE, Chee S P, Dear KBG , Tan DTH: Analysis of variation in success rates in conjunctival autografting for primary and recurrent pterygium. *Br J Ophthalmol.* 2000;84:385-389.
12. Gris O, Güell JL, DelCampo Z: Limbal-conjunctival autograft transplantation for the treatment of recurrent pterygium. *Ophthalmology.* 2000;107:270-273
13. Lewallen S: A randomized trial of conjunctival autografting for pterygium in the tropics. *Ophthalmology.* 1989;96:1612-1614.
14. Güler M, Sobacı G, İlker S, et al: Limbal-conjunctival autograft transplantation in cases with recurrent pterygium. *Acta Plthalmol* 1994;72:721-726.