

## Travmatik Olmayan Korneal Perforasyon Tedavisinde Penetran Keratoplasti\*

Ekrem Kurnaz (\*), Anıl Kubaloğlu (\*\*), Okan Öztürk (\*\*\*)

### ÖZET

**Amaç:** Travmatik olmayan korneal perforasyon gelişen gözlerde yapılan penetran keratoplasti (PK) ameliyatı klinik sonuçlarını değerlendirmek.

**Gereç ve Yöntem:** Travmatik olmayan korneal perforasyonlu 35 olguda perforasyon sonrası ortalama 2.7 hafta sonra PK yapıldı. PK ameliyatı 22 olguda değişik ameliyatlara kombine edildi. Greft yetmezliği gelişen 12 olguda regreft yapıldı. Olgular ortalama  $12.00 \pm 11.93$  ay süre ile takip edildi.

**Bulgular:** Korneal perforasyon nedeni 20 olguda mikrobik keratit, 7 olguda kuru göz, 6 olguda kimyasal yanık ve 2 olguda ekspoşur keratopatiydi. İlk greftlerdeki sürvi oranı 1. yılda %40 ve 2. yılda %25.5 idi. Bu oran mikrobik keratitli olgularda %60, kimyasal yanıklı olgularda %33.3 ve kuru gözlü olgularda %0 bulundu. Kuru gözlü olguların %57.1'inde greftde erime ve perforasyon olasılığı nedeniyle regreft yapıldı. Postoperatif olguların %45.7'sinde görmede artış meydana geldi. Olguların %31.4'ünde düzeltilmiş 0.1 ve daha iyi görme elde edildi.

**Sonuç:** Travmatik olmayan korneal perforasyonlu olgularda yapılan PK'larda saydam greft başarısı perforasyonun nedenine bağlıdır. Göz yüzey hastalığı nedeniyle perforasyon gelişen olgularda PK sonuçları oldukça başarısızdır. Dolayısıyla bu olgularda alternatif tedaviler uygulanmalı ve mümkün olduğunca PK'dan kaçınılmalıdır.

**Anahtar Kelimeler:** Penetran keratoplasti, korneal perforasyon, göz yüzey hastalığı, kuru göz

### SUMMARY

#### Penetrating Keratoplasty in Treatment of Nontraumatic Corneal Perforations

**Purpose:** To evaluate the clinical results of penetrating keratoplasty (PK) in eyes with nontraumatic corneal perforation.

**Material and Methods:** PK was performed in 35 eyes with nontraumatic corneal perforations at a mean time of 2.7 weeks after the perforation. PK was combined with other procedures in 22 eyes. In 12 eyes with graft failure, regraft was performed. The mean follow-up time was  $12.00 \pm 11.93$  months.

**Results:** The diseases associated with perforation was microbic keratitis in 20 cases, dry eye in 7 cases, chemical burns in 6 cases and exposure keratopathy in 2 cases. Primary graft survival rate was 40% at first year and 25.5% at second years. The success rate was 60% in ca-

(\*) Dr., SB Dr. Lütfi Kırdar Kartal Eğitim ve Araştırma Hastanesi, Uzmanı

(\*\*) Dr., SB Dr. Lütfi Kırdar Kartal Eğitim ve Araştırma Hastanesi, Şef Muavini

(\*\*\*) Dr., SB Dr. Lütfi Kırdar Kartal Eğitim ve Araştırma Hastanesi, Asistanı

♦ Bu makale 2001'lyıl XIII. SOE İstanbul toplantısında poster olarak sunulmuştur.

Mecmuaya Geliş Tarihi: 01.11.2001

Düzeltilmeden Geliş Tarihi: 19.07.2002

Kabul Tarihi: 06.08.2003

ses of microbic keratitis, 33.3% in cases of chemical burns and was 0% in cases of dry eyes. Re-graft was performed in 57.1% of eyes because of further melting and perforation risk at graft. Postoperatively visual acuity improved in 45.7% of cases. The corrected visual acuity was 0.1 or better in 31.1% of cases.

**Conclusion:** The success of PKs performed for nontraumatic corneal perforations depend on the cause of perforation. In cases with perforation due to ocular surface disease, the results of PK were unsuccessful. Because of this alternative treatment modalities should be tried and PK should be deferred as soon as possible.

**Key Words:** Penetrating keratoplasty, corneal perforation, ocular surface disease, dry eye

Birçok oküler patolojide persistan epitel defekti, stromal erime ve ülser nedeniyle korneal perforasyon gelişmektedir. Perforasyon yerinden sızıntı sonucu ön kamara kaybı, irisin kesi yerine yapışması, yaygın ön sineşi, katarakt ve endoftalmi gibi komplikasyonlar ortaya çıkmaktadır (1). Dolayısıyla bu komplikasyonları önlemek için acilen perforasyon yeri kapatılmalı ve ön segment bütünlüğü tekrar sağlanmalıdır. Korneal perforasyonlarda primer nedene yönelik tedaviye ilave olarak, terapötik lensler, doku yapıştırıcısı, konjunktival örtme, amnion membran transplantasyonu, lameller ve penetran keratoplasti tedavileri uygulanmaktadır (2-6).

Korneal perforasyonlarda ön segmentin tekrar oluşturulması ve görmenin sağlanması amacıyla yapılan acil PK' larda farklı sonuçlar elde edilmiştir. Bir çalışmada aşırı inflamasyonlu gözlerde akut dönemde yapılan PK'lardaki saydam greft başarısının postoperatif komplikasyonlar nedeniyle oldukça düşük olduğu bildirilmiştir (7). Ancak son yıllarda bakteriyel korneal ülserlerde primer girişim olarak PK yapıldığında yüksek saydam greft oranı ve başarılı görsel sonuçlar elde edilmiştir (8). Bu çalışmada değişik patolojiler sonucu korneal perforasyon gelişmiş olgularda hem glob bütünlüğünün sağlanması hem de mikrobik keratitli olgularda infekte dokunun uzaklaştırılması amacıyla PK yapılanlardaki sonuçlar değerlendirilmiştir.

## GEREÇ ve YÖNTEM

Sağlık Bakanlığı Dr.Lütfi Kırdar Kartal Eğitim ve Araştırma Hastanesi 2.Göz Kliniğinde Mart 1994 ile Mart 1998 tarihleri arasında travmatik olmayan korneal perforasyon nedeniyle PK yapılan 35 olgu çalışma kapsamına alındı. Greftde stromal erime gelişen ve perforasyon tehdidi olan 6 olgu ile greft yetmezliği gelişen 8 olguda regreft yapıldı. Olgulardaki korneal perforasyon nedeni, perforasyon sonrası uygulanan tedavi, perforasyon sonrası PK zamanı, cerrahi girişim, greft saydamlığı, görsel sonuçlar ve komplikasyonlar değerlendirildi.

Mikrobik keratitli olgularda alınan korneal kazıntı materyali Gram ve Giemsa boyaları ile incelendi. Aynı

kazıntı materyelinden kültür ve antibiyogram yapıldı. Klinik bulgulara göre yoğun fortifiye antibiyotik tedavisi başlandı ve kültür sonucuna göre tedavi tekrar düzenlendi. Herpes keratiti olanlarda topikal ve oral antiviral tedavi başlandı. Kuru gözlu olgularda topikal suni gözyaşı uygulandı. Koter ile kalıcı olarak punktumlar kapatıldı. Donör kornea temin edilince PK yapıldı. Donör için 0.5 ve 1 mm daha büyük trepan çapı tercih edildi. PK sırasında gerektiğinde katarakt ekstraksiyonu, sineşioliz, anterior vitrektomi ve tarsorafı yapıldı. Perfore korneadaki patolojinin büyüklüğüne göre 7.0 ile 12 mm arası çapta kesi yapıldı. Hazırlanan donör alıcıya yerleştirildi. Dört adet 10.0 naylon sütür ile tespit edildikten sonra tek tek veya kontinü olarak sütüre edildi. Ameliyat sonunda veya takip sırasında geçici tarsorafı yapıldı. Her bir olgunun özelliğine göre postoperatif tedavi düzenlendi. Postoperatif takip sıklığı da olguların özelliklerine göre belirlendi.

Çalışmada elde edilen bulgular değerlendirilirken, istatistiksel analizler için SPSS (Statistical Package Social Sciences) for Windows 10.0 programı kullanıldı. Çalışma verileri değerlendirilirken tamamlayıcı istatistiksel metodların (Ortalama, Standart sapma) yanısıra niceliksel verilerin karşılaştırılmasında Student t testi kullanıldı. Greft saydamlığının zamana göre değerlendirilmesi Kaplan-Meier analizi ile yapıldı. Sonuçlar % 95'lik güven aralığında, anlamlılık  $p < 0.05$  düzeyinde değerlendirildi.

## BULGULAR

Olgularımızın 22'si erkek 13'ü ise kadındı. Yaşları 3.5 ile 76 arasında değişmekte olup ortalama yaş  $39.6 \pm 14.20$  idi. Olgularımız en az 2 ve en fazla 60 ay olmak üzere ortalama  $12.00 \pm 11.93$  ay süre ile takip edildi. Korneal perforasyon nedeni en sık mikrobik keratit, kuru göze bağlı stromal erime ve kimyasal yanık (Tablo 1). Mikrobik keratit nedeni ise 15 olguda herpes keratit, 3 olguda bakteriyel keratit ve 2 olguda fungal keratit idi. Bu olguların kültüründe 2 olguda pseudomonas aeruginosa, 1 olguda stafilokokkus aureus ve 2 olguda fila-

mantöz fungi üredi (Tablo 2). Kuru göze eşlik eden stromal erimesi olan 4 olgudan alınan korneal kazıntı materyalinde 1olguda stafilokokkus aureus ve 1 olguda streptokokkus epidermitis üredi. Bu üreme koenfeksiyon olarak değerlendirildi. İki olguda ise kültürde üreme olmadı. Perforasyon sonrası olgulara 1 ile 4 hafta arası ortalama  $2.71 \pm 1.01$  hafta içinde PK yapıldı. Kliniğimize sevk edilmeden önce atopik keratokonjonktiviti 1 olguda ve kuru göze eşlik eden stromal erimesi olan 1 olguda perforasyon sonrası doku yapıştırıcısı olarak siyanoakrilat uygulanmıştı. Bu iki olguyada başarısızlık nedeniyle doku yapıştırıcısı uygulamasından 4 hafta sonra PK yapıldı. Kuru göz nedeni 5 olguda romatoid artrit, 1 olguda tiroid oftalmopati ve 1 olguda atopik keratokonjonktivitisi. PK sırasında 10 olguda katarakt ekstraksiyonu, 7 olguda sineşioliz, 3 olguda ön vitrektomi ve 2 olguda geçici tarsorafı yapıldı.

**Tablo 1. Korneal perforasyonda etyoloji**

Tanı	Olgu Sayısı	%
<b>İnfeksiyöz keratit</b>	20	57.1
Herpetik keratit	15	42.8
Bakteriyel keratit	3	8.5
Fungal keratit	2	5.7
<b>Kuru göz</b>	7	20.0
Romatoid artrit	5	14.2
Tiroid oftalmopati	1	2.8
Atopik keratokonjonktivitis	1	2.8
<b>Kimyasal yanık</b>	6	17.1
<b>Ekspozur keratopati</b>	2	5.7

**Tablo 2. Preoperatif alınan korneal kazıntı materyalindeki kültür sonuçları**

Etken	Olgu Sayısı	%
<b>Mikrobiyal keratit</b>		
Pseudomonas aeruginosa	2	5.7
Stafilokokkus aureus	1	2.8
Filamantöz fungi	2	5.7
<b>Kuru göz*</b>		
Safilikokus aereus	1	2.8
Streptokokkus epidermitis	1	2.8

\* stromal erime ve perforasyona eşlik eden koenfeksiyon

Postoperatif erken dönemde kuru gözlü 4 (%57.1) olguda greftte stromal erime nedeniyle perforasyon tehlikesi oluştu ve bu olgularla birlikte greft yetmezliği gelişen 8 olguya regreft yapıldı. İkinci greftte stromal erime olan 2 olguya ikinci kez regreft yapıldı. Regreftler sonrası sadece 2 olguda greft saydam kaldı. Postoperatif 6 olguda Greft epitelinde iyileşmede geçikme nedeniyle 6 olguyada geçici tarsorafı uygulandı.

İlk greflerin saydam kalma oranı (Kaplan-Meier analizine göre) 1.yılda %40 ve 2. yılda %25.5 bulundu (Şekil 1). Etiyoloji dikkate alındığında ilk greftler mikrobik keratitlerin %60'ında ve kimyasal yanıkların %33.3'ünde saydam kaldı. Bu oran herpetik keratitlerde %53.3, bakterial ve fungal keratitlerde ise %80 bulundu. Kuru göze bağlı göz yüzeyi hastalığı ve bunun sonucu oluşan stromal erime ve perforasyon nedeniyle PK yapılan 7 olgunun tümünde ilk greftlerde greft yetmezliği gelişti.

Bunlardan regreft yapılan 4 olguda ve ikinci defa regreft yapılan 2 olguda da greft yetmezliği meydana geldi. Ortalama yaş kriter alındığında, greft yetmezliği gelişimi yönünden genç veya ileri hasta yaşı arasında anlamlı bir fark yoktu ( $p > 0.05$ ).

**Tablo 3. Penetran keratoplasti sonrası greft yetmezliği nedenleri**

Komplikasyon	Olgu Sayısı	%
<b>Greft rejeksiyonu</b>	8	22.8
Göz yüzey hastalığı	6	20
Herpes rekürrensi	3	20
Glokom	2	5.6
<b>Greft absesi</b>	1	2.8
Retina dekolmanı	1	2.8

**Tablo 4. Penetran keratoplasti sonrası son kontroldeki görme keskinliği**

Görme düzeyi	Olgu sayısı	%
EH	10	28.5
PS	14	40.0
0.1-0.4	7	20.0
0.5 veya daha iyi	4	11.4

EH: el hareketi PS: parmak sayma

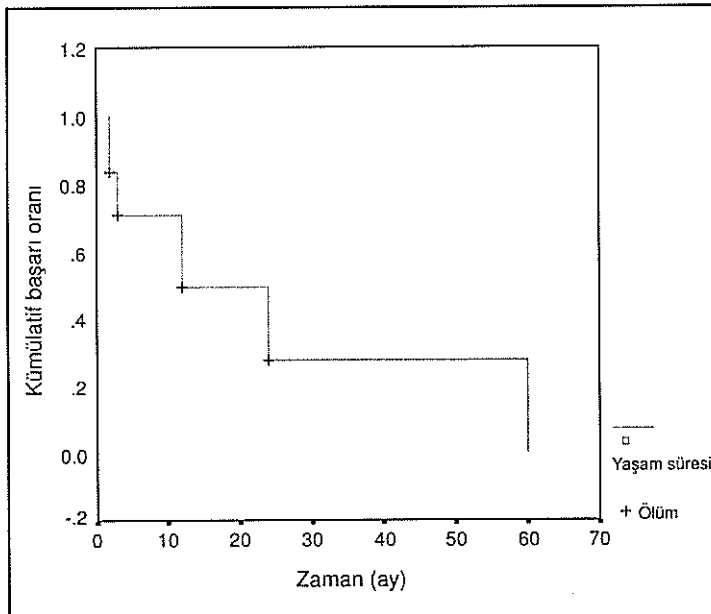
Postoperatif erken dönemde karşılaşılan en sık komplikasyon 12 (%34.2) olguda persistan epitel defektiydi. Takip sırasında 4 olguda iki kez olmak üzere toplam 13 (%37.1) olguda ilk greftlerde greft red reaksiyonu teşhis edildi. Bunlardan medikal tedaviye cevap vermeyen 8 (%22.8) olguda greft yetmezliği gelişti (Tablo 3). Herpetik keratitli grupta ise 4 (%33.3) olguda greftde herpes rekürrensi ve 3 (%20) olguda greft red reaksiyonu teşhis edildi. Rekürrens sonucu 3 olguda ve red sonucu 1 olguda greft yetmezliği gelişti. Bu grupta iki olguda ise hastanın geç müracatı nedeniyle greft yetmezliğinin nedeni tam olarak belirlenemedi ve bu olgular red sonucu yetmezlik kabul edildi. Postoperatif 6 (%17.1) olguda glokom teşhis edildi ve bunlardan 2 olguda yüksek göz içi basıncı sonucu greft etmezliği gelişti. Diğer önemli komplikasyonlar 1 (%2.8) olguda greft absesi, 1 (%2.8) olguda endoftalmi ve 1 (%2.8) olguda retina dekolmanıydı.

Preoperatif tüm olgularda görmeler el hareketi ve parmak sayma seviyesindeydi (Tablo 4). Postoperatif son kontrolde görmeler 16 (%45.7) olguda aynı kaldı ve 17 (%48.7) olguda arttı ( $p<0.05$ ). İki (%5.7) olguda ise azaldı. Düzeltilmiş en iyi görme keskinliği 24 olguda 0.05 ve daha düşük, 7 (%20) olguda 0.1 ile 0.4 arası ve 4 (%11.4) olguda 0.5 ve daha iyi bulundu.

## TARTIŞMA

Korneal perforasyonlarda yapılan PK'larda başarı cerrahinin zamanına, perforasyonun nedenine ve büyük-

*Şekil 1. Kaplan-Meier analizine göre ilk greftlerdeki saydam greft kümülatif başarı oranı*



lüğüne bağlıdır. Dolayısıyla PK sonrası greft saydamlığı için %0 ile 70 arasında değişen çok farklı başarı oranları bildirilmiştir (6,9-11). Herpetik korneal ülserler, kuru göz sendromları ve kimyasal yanıklar travmatik olmayan korneal perforasyon nedenleri arasında ilk sıralarda yer almaktadırlar. Korneal perforasyonlarda anatomik bütünlüğün korunması için acil PK gereksede cerrahinin zamanı tartışmalıdır (6,7,10). Akut dönemde inflamasyonlu ve perfore bir gözde PK cerrahisi teknik olarak zordur ve ön kamara yapılarında hasar ihtimali fazladır. Ayrıca bu olgularda postoperatif katarakt, glokom, greft rejeksiyonu ve greft yetmezliği riski artmıştır. Bu nedenle primer nedene yönelik tedavi ile birlikte PK dışındaki alternatif tedaviler önerilmektedir.

Korneal perforasyonlarda bir doku yapıştırıcısı olan siyanoakrilat 1 mm ve daha küçük perforasyonların tedavisinde etkilidir. Doku yapıştırıcılarının skar oluşturma etkileri vardır. Ayrıca gram pozitif bakteriler içinde bakteriostatik etki gösterirler (12). Bu tür uygulamalarda yeterli iyileşme elde edilerek perforasyon tedavi edilmekte ve PK gereği ortadan kalkmaktadır. Ancak 1 mm den büyük perforasyonlarda ve aktif inflamasyon varlığında doku yapıştırıcıları yetersiz kalmaktadır. Bu tür geniş perforasyonlarda yapılan penetran keratoplastilerde %50 oranında saydam greft başarıları bildirilmiştir (13). Atopik keratokonjonktivit ve kuru gözlü perforasyon gelişen 2 olguya kliniğimize gönderilmeden önce doku yapıştırıcısı uygulanmış ve başarısızlık nedeniyle geç dönemde PK önerilmiştir. Diğer olgularda da perforasyon nedeninin sıklıkla mikrobik keratit olması ve perforasyonların 1 mm den büyük olması nedeniyle doku yapıştırıcısı uygulanmadan acil keratoplasti yapılmıştır.

Çalışmamızda korneal perforasyonlarda akut dönemde yapılan PK sonrası ilk greftlerin saydam kalma oranı 1. yılda %40 ve 2. yılda %25.5 bulunmuştur. Regreftler sonrası greft saydamlığı oranı %51.4'e yükselmiştir. Ayrıca ilk greftlerde greft saydamlığı mikrobik keratitlerde %60 ve kimyasal yanıklarda %33.3 olmuştur. Kuru göze bağlı göz yüzeyi hastalığı olan olguların tümünde greft yetmezliği gelişmiştir.

Postoperatif son kontrolde olguların %48.7'sinde görmelerde artış sağlanmıştır. Olguların %45.7'inde ise görmeler aynı kalmıştır. Düzeltilmiş en iyi görme keskinliği olguların %20'sinde 0.1-0.4 arası ve olguların %11.4'ünde 0.5 ve daha iyi bulunmuştur. Görsel sonuçlar genel PK'lardaki sonuçlarla kıyaslandığında oldukça başarısız bulunmuştur (14).

Mikrobik keratite bağlı perforasyonlar arasında çalışmamızda en sık neden herpes stromal keratitler

olmuştur. Foster ve Duncan herpes perforasyonlarında akut dönemde PK yaptıkları 16 olguda saydam greft elde edemezken, inaktif herpetik skarlarda başarı oranını %90 olarak bildirmişlerdir (7). Patten ve arkadaşları ise akut herpetik perforasyon sonrası yoğun steroid kullanımı sonucu %60 oranında saydam greft başarısı elde etmişlerdir (10). Uğurbaş ve arkadaşları herpetik keratitli olgularda %37.5 oranında saydam greft başarısı bildirmişlerdir (15). Cobo ve arkadaşları ise inaktif herpetik skar olgularında %69 olan 2 yıllık greft sürvisinin, aktif herpetik olgularda %44'e düştüğünü rapor etmişlerdir (16). Demirok ve arkadaşları mikrobik keratit perforasyonu veya tehdidi olan olgularda PK sonrası saydam greft başarısını %75, keratitlerde terapötik amaçlı PK yapan Çakır ve arkadaşları ise bu oranı %44 bulmuşlardır (17,18). Çalışmamızda ise herpetik korneal ülserde PK sonrası olguların %53.3'ünde saydam greft elde edilmiştir. Ancak sonuçlar önceki çalışmalardaki başarılı sonuçlarla uyumluysada, takip süremiz henüz kısadır.

Penetran keratoplasti sonrası greftde herpetik keratit nüks sıklığının %6-75 olduğu bildirilmiştir (7,10,16). Nüksler genellikle postoperatif ilk yılda meydana gelmektedir. Nüks sırasında da %25 oranında greft rejeksiyonu gelişmektedir. Antiviral tedavinin bu nüksleri azalttığı ve saydam greft başarısını artırdığı bildirilmiştir (19). Çalışmamızda hastaların topikal ve oral antiviral tedavi almasına karşılık, olguların %26.6'sında herpes keratit nüksü teşhis edilmiştir. Bunlarında çoğu greft yetmezliğiyle sonlanmıştı. Yine bu gruptaki olguların %20'sinde greft rejeksiyonu gelişmiştir. Herpetik keratitlerde PK sonrası greft rejeksiyonunun herpetik stromal keratit nüksünden ayırmak bazen imkansız olduğu bilinmektedir. Bu gruptaki iki olgumuzda geç başvuru nedeniyle greft yetmezliği nedeni tam olarak ortaya konamamıştır.

Göz yüzey hastalığına bağlı stromal erime ve perforasyon nedeniyle PK yapılan hastalarda kuru göz nedeni olarak 5 olguda romatoid artrit, 1 olguda tiroid oftalmopati ve 1 olguda atopik keratokonjunktivitis teşhis edilmiştir. Romatoid artritli olgularımızın çoğunluğunu (4 kadın/1 erkek) kadınlar oluşturmuştur. Romatoid artrit oküler yüzeyi etkileyen en sık kollajen doku hastalığı olup kadınları daha sık etkilemektedir. Romatoid artrite bağlı keratolizis ve kuru göz sonucu korneal ülserasyon perforasyona yol açmaktadır (20). Ayrıca bu gözlerde ileri derecede göz yaşı yetersizliği teşhis edilmektedir. Tedavideki suni gözyaşları, punktal oklüzyon ve tarsorafi reepitelizasyonu kolaylaştırmaktadır.

Kuru gözü olan tüm olgularımızda preoperatif yoğun topikal tedaviye ilave olarak kalıcı punktal oklüzyon yapılmıştır. Tüm tedavilere rağmen kuru göz nedeniyle perforasyon gelişen ve PK yapılan hiçbir olguda

greft saydam kalmamıştır. Postoperatif erken dönemde kuru gözlü 6 olguda greftde epitel defekti, stromal erime ve perforasyon tehdidi geliştiğinden regreft yapılmıştır. Bu gruptaki 4 olguda ve ekspoju keratitli 2 olguda persistan epitel defekti nedeniyle geçici tarsorafi uygulanmıştır. Kuru göz sonucu perforasyon gelişen olgularda doku yapıştırıcısı uygulayan Lekskul ve arkadaşlar %93.3 oranında tektonik başarı sağlamışlardır (13). Benzer şekilde bu tür gözlerde doku yapıştırıcısı sonrası gerektiğinde PK cerrahisi önerilmektedir (21). Çalışmamızda romatoid artrite sekonder kuru gözlü olgulara perforasyon sonrası geç başvuru nedeniyle hiçbirine doku yapıştırıcısı uygulanamamıştır. Özellikle kuru göze bağlı göz yüzey hastalığı olanlarda, PK sonuçları son derece başarısız olduğundan, büyük perforasyonlarda dahi medikal tedavi ve doku yapıştırıcısı uygulaması ile PK cerrahisi mümkün olduğunca ertelenmelidir.

Kimyasal yanıklarda yapılan PK'larda greft rejeksiyonu ve yetmezliği daha sık ve hızla gelişmektedir (22). Bunun nedeni limbal kök hücrelerinin hasarı neticesi oluşan persistan epitel defekti, yoğun stromal damarlanma, uzun süren inflamasyon ve glokom gibi patolojilerdir (23). Çalışmamızda perfore kimyasal yanık nedeniyle PK yapılan olgularda elde edilen %33.3'lük saydam greft başarısı için literatürde benzer oranlar bildirilmiştir (24). Regreft yapılan 3 olgudan bir olguda greft saydam kalırken bir olguda glokom sonucu yetmezlik gelişmiştir. Diğer olguda ise retina dekolmanı sonucu pars plana vitrektomi yapılmış ve sonrasında fitizis meydana gelmiştir. Bu tür olgularda kimyasal yanık sonrası amnion membran transplantasyonu ve limbal kök hücre naklinin düzenli bir oküler yüzey sağlanmasında ve PK sonrası greft saydamlığı oranının artışında oldukça etkili oldukları bildirilmiştir (25). Çalışmamızda tüm kimyasal yanıklı olgular geniş perforasyonlarla kliniğimize başvurduğundan olguların perforasyon öncesi bu tür tedavi şansları olmamıştır.

Sonuç olarak travmatik olmayan korneal perforasyonlarda PK başarısı perforasyonun nedenine bağlı olup, tektonik bütünlüğü sağlamak dışında oldukça düşüktür. Bu tür gözlerde PK cerrahisinin sakın bir göz elde edilene kadar ertelenmesi saydam greft başarısını artırabilir. Ancak asıl yapılması gerekli olan, göz yüzey hastalığına neden olan patolojilerin erken teşhis ve yoğun tedavi ile korneal perforasyon olasılığının azaltılmasıdır.

#### KAYNAKLAR

1. Doughman DJ: Treatment of corneal thinning and perforation. J Contin Educ Ophthalmol 1978;39:15-21.
2. Arentsen JJ, Laibson PR, Cohen EJ: Management of corneal descemetocelles and perforations. Ophthalmic Surg 1985;16:29-33.

3. Leibowitz HM, Berrospi AR: Initial treatment of descematocele with hydrophilic contact lenses. *Ann Ophthalmol* 1975;7:1161-6.
4. Augusto AB, Pillai CT, Harminder SD: Amniotic membrane transplantation for ocular surface reconstruction. *Br J Ophthalmol* 1999;83:399-402.
5. Moschos M, Droutsas D, Boussalis P, Tsioulias F: Clinical experience with cyanoacrylate tissue adhesive. *Doc Ophthalmol* 1997;93 :237-45.
6. Nobe JR, Moura BT, Robin JB, Smith RE: Results of penetrating keratoplasty for the treatment of corneal perforation. *Arch Ophthalmol* 1990;108:939-41.
7. Foster CS, Duncan J: Penetrating keratoplasty for herpes simplex keratitis. *Am J Ophthalmol* 1981;92:336-43.
8. Hill JC: Use of penetrating keratoplasty in acute bacterial keratitis. *Br J Ophthalmol* 1986; 70: 502-6.
9. Tragakis MP, Rosen J, Brown SI: Transplantation of the perforated cornea. *Am J Ophthalmol* 1974; 78: 518-22.
10. Patten JT, Cavanagh HD, Pavan-Langston D: Perforating keratoplasty in acute herpetic corneal perforations. *Ann Ophthalmol* 1976;8:287-294.
11. Poulighen Y, Petroutsos G, Giochot L: Penetrating keratoplasty in corneal perforations. *J Fr ophthalmol* 1983; 6:145-148.
12. Maguen E, Nesburn AB, Macy JI: Combined use of sodium hyaluronite and tissue adhesive in penetrating keratoplasty of corneal perforations. *Ophthalmic Surg* 1984; 15: 55-57.
13. Lekskul M, Fracht HU, Cohen EJ, Rapuano CJ, Laibson PR: Nontraumatic corneal perforation. *Cornea* 2000; 19: 313-9.
14. Vail A, Gore SM, Bradley BA, Easty DL, Roger AC: Corneal graft survival and visual outcome. Corneal transplant follow-up study. *Ophthalmology* 1994;101:120-127.
15. Uğurbaş SH, Abadan S, Özdemir Ö, Zilelioğlu G, Karel F, Erkman N, Kanpolat A, Dürük K: Akut Kornea Enfeksiyonlarında Keratoplasti. *MN Oftalmoloji* 1995; 2: 90-2.
16. Cobo LM, Coster DJ, Rice NSC, Jones BR: Prognosis and management of corneal transplantation for herpetic keratitis. *Arch Ophthalmol* 1980; 98: 1755-1759.
17. Demirok A, Akova YA, Onat M, Aslan BS, Kasım R, Duman S: Penetran keratoplastinin mikrobik keratit tedavisindeki yeri. *MN Oftalmoloji* 1994;1:82-84.
18. Çakır M, Akarçay K, Sarısoy N, Bilgin L, Urgancıoğlu M. Keratitte terapödik amaçlı penetran keratoplasti. *Ulus Türk Oft Kong Bülteni İstanbul* 1991;2:155-8.
19. Barron BA, Gee L, Hauk WW et al: Herpetik Eye Disease Study. A controlled trial of oral acyclovir for herpes simplex stromal keratitis. *Ophthalmology* 1994; 101: 1871-82.
20. Kervick UN, Pflugfelder GN, Haimovici R, Brown H, Tozman E, Yee R: Paracentral rheumatoid corneal ulceration: clinical features and cyclosporine therapy. *Ophthalmology* 1992; 99: 80-8.
21. Saini JS, Sharma A, Grewal SPS: Chronic corneal perforations. *Ophthalmic Surg* 1992; 23: 399-402.
22. Yılmaz FG, Kavalcıoğlu Ö, Akova YA, Onat M, Duman S: Kimyasal yanıklarda keratoplasti. *MN Oftalmoloji* 2000;7:11-3.
23. Tsubota K, Toda I, Saito H, Shinozaki N, Shimazaki J. Reconstruction of the corneal epithelium by limbal allograft transplantation for severe ocular surface disorders. *Ophthalmology* 1995;102:1486-1496.
24. Boisjoly HM, Tourigny R, Bazin R: Risk factors of corneal graft failure. *Ophthalmology* 1993;100:1728-1735.
25. Shimazaki J, Yung HY, Tsubota K: Amniotic membrane transplantation for ocular surface reconstruction in patients with chemical and thermal burns. *Ophthalmology* 1997;104:2068-76.