

## Skleral Fiksasyon Yöntemi ile Göz İçi Lens İmplantasyonu

Mehmet Baykara (\*), Haluk Ertürk (\*\*), Remzi Avcı (\*\*), Ali Karataş (\*\*\*), Berna Akova (\*\*\*)

### ÖZET

**Amaç:** Arka kamaraya farklı skleral fiksasyon yöntemleri ile konulan göz içi lenslerinin sonuçlarını ve komplikasyonları irdelemek.

**Gereç ve Yöntem:** Bu çalışmada anabilim dalımızda 1994-2001 yılları arasında skleral fiksasyonlu göz içi lensi konan ve ortalama yaşı  $48.2 \pm 24.3$  (2-88) yıl olan 129 (%45,5) kadın, 154 (%54,5) erkek, toplam 283 olgunun 289 gözü retrospektif olarak değerlendirildi. Olguların preoperatif tanı dağılımları muhtelifti. Bu durumlarda göz içi lensini arka kamarada tutacak yeterli kapsül desteği de sağlanmadığından skleral fiksasyon yöntemi tercih edildi. Göz içi lensi 211 olguda (%73) modifiye Lewis yöntemi ile 2 noktadan skleraya tutturuldu. 28 olguda (%9,6) üçgen lameller skleral flep kaldırılarak veya dura mater/otolog kornea ile sütür ucu kapatılarak yine 2 noktadan fiksasyon yapıldı. Bu yöntemde düğüm ve sütür uçları lameller flep veya dura mater veya otolog kornea altında bırakıldı. 50 olguda (%18,4) ise Chakrabarti ve arkadaşlarının tarif ettiği şekilde 4 noktadan skleral fiksasyon yöntemi uygulandı. Burada düğüm ve sütür uçları, sütür çevrilerek göz içine gömüldü. Olguların 44'ünde (%15,2) aynı seansta total pars plana vitrektomi, 13 olguda (%4,4) parsiyel penetran keratoplasti ve 6 (%2) olguda ise göz içi lens çıkartılması yapıldı. Olguların preoperatif ve postoperatif bulguları ve peroperatif ve postoperatif komplikasyonlar değerlendirildi.

**Bulgular:** Olgular ortalama  $11,9 \pm 13,3$  (1-77) ay takip edildiler. Olguların postoperatif düzeltilmemiş görmeleri preoperatif düzeltilmemiş görmelerine göre değerlendirildiğinde Snellen eşeli ile 126 olguda (%43,5) 0.2 sıra ve üstünde arttı, 94 olguda (%32,5) aynı kaldı, 37 olguda (%12,8) azaldı ve 32 olguda (%11) değerlendirilemedi. Postoperatif dönemde 5 olguda (%1,7) göz içi lensinde tilt, 8 olguda (%2,7) lenste hafif desantralizasyon, 4 olguda (%1,3) endoftalmi, 6 olguda (%2) retina dekolmanı, 2 olguda (%0,6) koroidea dekolmanı, 22 olguda (%7,6) pupillada irregülerite, 3 olguda (%1) ön kamaraya 1 hafta içinde kaybolan hemoraji, 3 olguda (%1) vitre içine az miktarda hemoraji, 11 olguda (%3,8) postoperatif geçici göz içi basıncı yükselmesi, 8 olguda (%2,7) kalıcı kornea ödemi, 68 olguda (%23,5) postoperatif erken dönem geçici kornea ödemi, 19 olguda (%6,5) maküla ödemi, 6 olguda (%2) preretinal membran, 5 olguda (%1,7) "iris capture", 5 olguda (%1,7) geçici postoperatif hipotoni görüldü. Retina dekolmanı olgularının 3'ünde (%3,1) retina tekrar yatıştırıldı. Sütür uçlarının konjonktiva altında bırakıldığı olguların 21'inde (%7,2) sütür konjonktiva üzerine çıktı. Bunlardan 14 olguda (%66,6) sütür uçları argon laserle yakıldı, 7 olguda (%33,3) (dura mater, skleral) yama altına gömüldü. Tüm hastalar içinde 3 çocuk olguda (%1) endoftalmi nedeni ile gözler kaybedildi.

Üç yöntemle ameliyat edilen bu olguların gruplar arası olgu sayıları birbirinden çok farklı olduğundan (konjonktiva altı 211, skleral flep altı 28, dört noktadan fiksasyon 50 olgu) gruplar arası karşılaştırma güvenilir olmayacağı için istatistiki karşılaştırma yapılmadı.

**Sonuç:** Sütür ucunun konjonktivayı delip çıkması örtü için sadece konjonktivanın kullanıldığı olgu grubunda gözlendi (21 olgu, %7,2). Diğer komplikasyonlar açısından ise gruplar benzer idi. Sonuç olarak, skleral fiksasyon yöntemi arka kapsül desteğinin olmadığı durumlarda ciddi komplikasyonlara yol açabileceği göz ardı edilmeden dikkatle uygulanacak cerrahi yöntem olarak düşünüldü.

**Anahtar Kelimeler:** Skleral fiksasyon, Göziçi lensi

(\*) Uzm. Dr., Uludağ Üniversitesi Tıp Fakültesi, Bursa

(\*\*) Prof. Dr., Uludağ Üniversitesi Tıp Fakültesi, Bursa

(\*\*\*) Araş. Gör. Dr., Uludağ Üniversitesi Tıp Fakültesi, Bursa

Yazışma adresi: Dr. Mehmet Baykara, Uludağ Üniv. Tıp Fak. Göz Hast. A.D., 16050 Görükle, Bursa e-mail: mehmetbaykara@hotmail.com

Mecmuaya Geliş Tarihi: 18.04.2003

Düzeltilmeden Geliş Tarihi: 12.11.2003

Kabul Tarihi: 28.11.2003

## SUMMARY

### Intraocular Lens Implantation by Scleral Fixation

**Purpose:** To evaluate the results and related complications of posterior chamber intraocular lenses implanted by different scleral fixation methods.

**Materials and Methods:** In this study, 289 eyes of 283 cases which had intraocular lens implantation by scleral fixation between 1994-2001 in our ophthalmology department were retrospectively evaluated. Of 289 cases, 154 (54.5%) were male, 129 (45.5%) were female and their mean age was  $48.2 \pm 24.3$  (2-88). They had various preoperative diagnoses. Since the capsular support was inadequate, scleral fixation method was preferred. 211 eyes (73%) underwent 2 point scleral fixation by modified Lewis method. In 28 eyes (9.6%), 2 point scleral fixation was performed by elevating of triangular lamellar scleral flap or lamellar tissue patch (dura mater or otologous cornea). In this method, the knot and the sutures were buried under the scleral flap. Fifty eyes (18.4%) underwent 4 point scleral fixation; as described by Chakrabarti et al. The knot and the suture ends were buried in the globe by rotating the sutures. Forty four cases (15.2%) underwent simultaneous trans pars plana vitrectomy, 13 (4.4%) underwent simultaneous partial penetrating keratoplasty and 6 (2%) had intraocular lens extraction. The preoperative and postoperative findings of the cases and the related complications were evaluated.

**Results:** The mean follow-up time was  $11.9 \pm 13.3$  (1-77) months. When the postoperative uncorrected visual acuities of the cases were compared with the preoperative uncorrected visual acuities; mean visual acuity increased by 0.2 and more in 126 cases (43.5%) with Snellen acuity card, remained same in 94 (32.5%) cases; decreased in 37 (12.5%). It could not be evaluated in 32 (11%) cases. Postoperatively, tilting of intraocular lens was noted in 5 cases (1.7%), decentration in 8 (2.7%), postoperative endophthalmitis in 4 (1.3%), retinal detachment in 6 (2%), choroidal detachment in 2 (0.6%), irregularity of pupil in 22 (7.6%), hyphema resolving in a week time in 3 (1%); minimal intravitreal hemorrhage in 3 (1%), transient increase in postoperative intraocular pressure in 11 (3.8%), corneal insufficiency in 8 (2.7%), transient corneal edema in early postoperative period in 68 (23.5%), macular edema in 19 (6.5%), preretinal membrane in 6 (2%), "iris capture" in 5 (1.7%), transient postoperative hypotony in 5 (1.7%). Retina was reattached in 3 cases (3.1%) with retinal detachment surgery. Suture exposure was noted in 21 cases (7.2%) in which the sutures had been left under the conjunctiva. The suture ends were destroyed by argon laser in 14 (66.6%) cases, buried under conjunctiva (dura mater or scleral graft in 7 (33.3%)). Three eyes of the pediatric cases were lost (1%) by endophthalmitis.

Since number of cases in each 3 groups were highly variable (2 point scleral fixation 211 (73%), 2 point scleral fixation with lamellar flap or patch 28 (9.6%), 4 point scleral fixation 50 (18.4%) for comparison, we did not evaluate the results by statistical analysis.

**Conclusion:** Suture exposure was noted in group where only conjunctiva had been used for suture coverage. The groups were found to be similar with regard to other complications.

Scleral fixation should be carried out attentively with taking into account the serious complications in cases lacking posterior capsular support.

**Key Words:** Scleral fixation, Intraocular lens

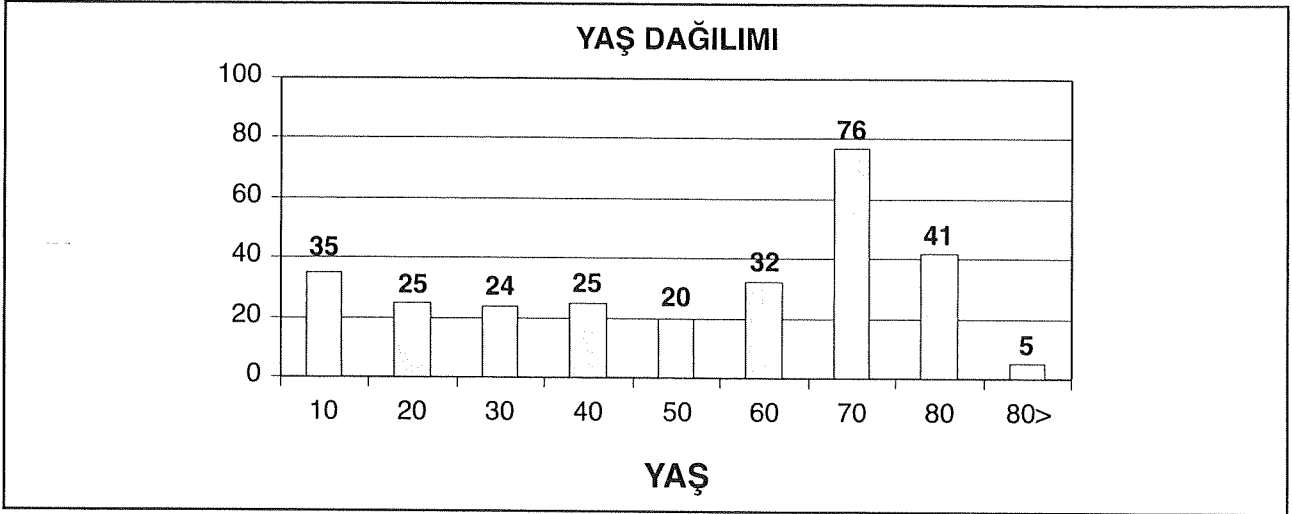
## GİRİŞ

Günümüzde planlı ekstrakapsüler katarakt ekstraksiyonu ve göz içi lens (GİL) implantasyonu katarakt cerrahisinin modern şeklidir. Bu şekilde cerrahi, arka kapsül rüptürü veya planlı intrakapsüler katarakt ekstraksiyonu nedeniyle konulan ön kamara lenslerinden daha az komplikasyona sahiptir (1). Ancak ekstrakapsüler cerrahide arka kapsül ve/veya zonüler yapının yaralanması kistoid maküler ödem ve retinal yırtık riskini artırmaktadır (2). Arka kapsül desteğinin intraoküler lensi yerinde tutacak kadar yeterli olmadığı durumlarda göz içi lensi ya ön kamaraya konmakta ya da skleraya değişik suture teknikleriyle 1,2 veya 4 noktadan tuturulmaktadır (2-6).

Biz bu yazıda travma nedeni ile kendi lensi veya göz içi lensi sublukse veya lukse olduğu için kapsül desteği sağlanamayan veya daha önce geçirdiği katarakt ameliyatı nedeni ile afak olan ve arka kapsül desteğinden yoksun hastalarda yaptığımız skleral fiksasyon uygulamalarımızın sonuçlarını irdeliyoruz.

## GEREÇ ve YÖNTEM

Bu çalışmada anabilim dalımızda 1994-2001 yılları arasında skleral fiksasyonlu göz içi lensi konan ve ortalama yaşı  $48.2 \pm 24.3$  (2-88) yıl olan 129 (%45,5) kadın, 154 (%54,5) erkek, toplam 283 olgunun 289 gözü retrospektif olarak değerlendirildi (Tablo 1).

**Tablo 1.** Hastaların dekatlara göre yaş dağılımı

Olguların preoperatif dağılımları Tablo 2'deki gibiydi. Bu durumlarda göz içi lensini arka kamarada tutacak yeterli kapsül desteğinde sağlanamadığından Skleral fiksasyon yöntemi tercih edildi.

Olgular genel veya lokal anestezi altında ameliyat edildi. Tüm hastalarda ameliyatta sürekli irrigasyonu sağlamak ve gözün tonusunu korumak için saat 6 hizasından ön kamara koruyucusu takıldı. Uygun hastalarda skleral tünel hazırlandı ve ön vitrektomi, lensin vitreus boşluğuna düşmüş olduğu 44 olguda (%15,2) ise skleral girişler hazırlanarak pars plana arka vitrektomi yapıldı. Skleral lameller flep kaldırılacak 21 olguda (%9,6) flep kaldırılarak diğerlerinde ise flep kaldırılmadan skleral fiksasyon sütürü geçirildi. Sütür göz dışına skleral tünel veya korneal kesiden çıkarılarak lens bağlandı. İki nokta ve tek noktadan fiksasyonlarda lens göz içine implante edildikten sonra korneal kesililerde kesi sütüre edildi.

**Tablo 2.** Ameliyat edilen gözlerde preoperatif tanımlar

Afakik	Travma Katarakt Op.	49
	Senil Katarakt Op.	95
	Konj. Katarakt Op.	21
	Nukleus Drop	15
Psödo fak	Ön kamara lensi	11
	Arka kamara lensi luksasyonu	24
Katarakt	Travmatik	10
	Senil	10
	Lens sublüksasyonu/lüksasyonu	54
<b>Toplam</b>		<b>289</b>

Sklera üzerindeki fiksasyon sütürleri düğümlendi. Skleral flep yapılanlarda (21 olgu, %7,2) skleral flep düğüm üzerine kapatıldı. 3 (%1) olguda düğüm dura materle, 4 (%1,3) olguda aynı seansta yapılan keratoplasti nedeni ile hastanın kendi otolog korneasından lameller parça ile kapatıldı. Diğer olgularda ise herhangi bir şey ile örtülmeden konjonktiva altında bırakıldı.

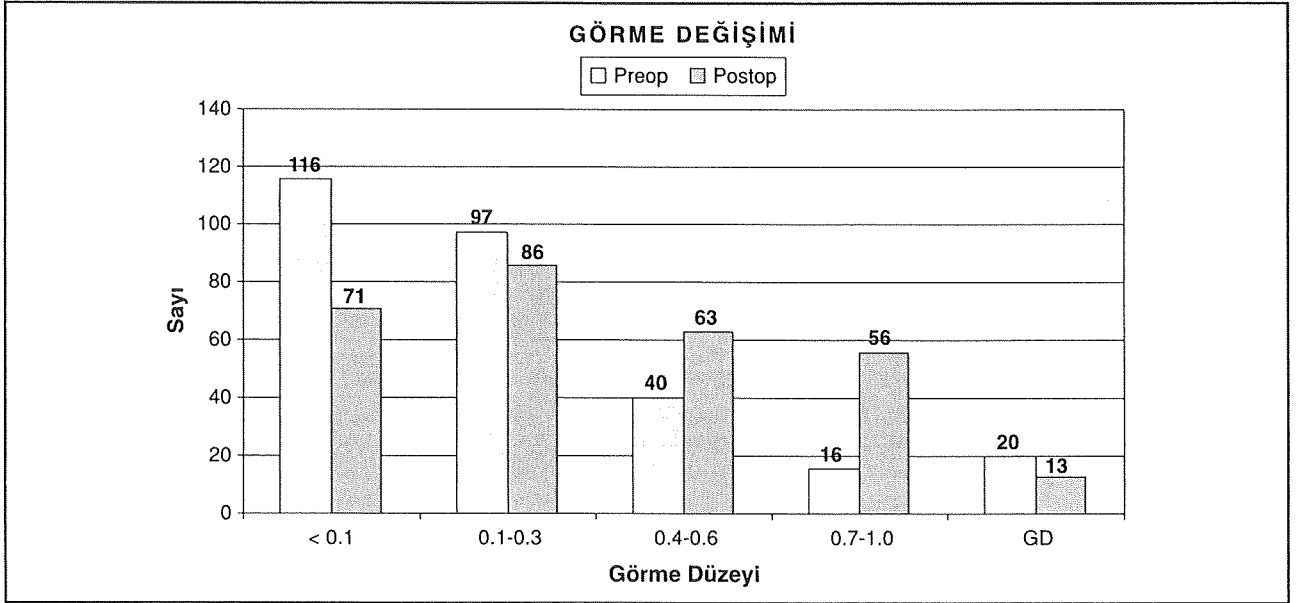
Dört noktadan fiksasyon yapılacak olgularda ise skleral fiksasyon için sütür Chakrabarti ve arkadaşlarının tarif ettiği şekilde (2) 4 noktadan sklera içinden geçirildi. Sütürler düğümlendikten sonra bu tekniğin imkan vermesi dolayısı ile çevrilerek göz içine gömüldü. Bu yöntemde aynı taraftaki skleral giriş yerleri arasındaki mesafe yaklaşık olarak 3-3,5 mm idi. Limbustan uzaklığı ise yaklaşık 1,5- 2 mm idi.

Olgular postoperatif 1. gün, 1. haftada ve 1., 3. ve 6. aylarda daha sonra ise yıllık olarak takip edildiler.

## BULGULAR

Olgular ortalama  $11,9 \pm 13,3$  (1-77) ay takip edildiler. Olguların postoperatif düzeltilmemiş görmeleri, preoperatif düzeltilmemiş görmeleri göz önüne alındığında Snellen eşeli ile 126 olguda (%43,5) 2 sıra ve üstünde arttı, 94 olguda (%32,5) aynı kaldı, 37 olguda (%12,8) 2 sıra ve üstünde azaldı ve 32 olguda (%11) ise bazılarının çocuk yaşta olmaları, bazılarının ise görmelerini ifade etmedeki problemleri nedeni ile değerlendirilemedi (Tablo 3).

Postoperatif dönemde, iki noktadan fiksasyon yapılan olgulardan 5 olguda (%1,7) göz içi lensinde tilt görüldü. Bu olgulardan 3'ünde göz içi manipülasyonla lens pozisyonu düzeltilirken 2 olguda ciddi görme problemi-

**Tablo 3. Hastaların görme değişimleri (GD: Görmesi değerlendirilemeyenler)**

ne yol açmaması dolayısı ile müdahale edilmedi. İki noktadan fiksasyon yapılan olgulardan 8 olguda (%2,7) göz içi lenslerinde pupilla miyotik iken pupilla alanından lens kenarının görülmediği minimal desantralizasyon görüldü ve herhangi bir müdahale yapılmadı. Yine iki noktadan fiksasyon yapılan olgulardan 5 olguda (%1,7) göz içi lensinde "iris capture" görüldü ve cerrahi müdahale ile düzeltildi.

Dört olguda (%1,3) postoperatif geç dönemde konjunktiva üzerine çıkan sütür uçları nedeni ile endoftalmi görüldü. Bu olgular içindeki 3 (%1) çocuk olguda tedaviye rağmen gözler kaybedildi.

Oniki (%4,1) olguda skleral fiksasyon yapılırken yanı sıra yırtıklı retina dekolmanından da ameliyat edildi. Bunların 6' sında (%2) retina postoperatif dönemde tekrar dekolle oldu ve yeniden tedavi gerekti. Altı olguda (%2) ise skleral fiksasyon cerrahisi sonrası takip dönemi içindeki farklı zamanlarda retina dekolmanı gelişti. Ameliyatla dekolmanları düzeltilen bu olguların 3'ünde (%1) yeniden tedavi gerektirecek dekolman gelişti. İki olguda (%0,6) koroidea dekolmanı gelişti ve medikal tedavi ile düzeltildi.

Yirmi iki olguda (%7,6) önceki cerrahileri nedeni ile pupillada düzensizlik görüldü. Ciddi pupiller desantralizasyon veya dilatasyon olmadığı için hiçbir olguya bu nedenle ikincil müdahale yapılmadı. Üç olguda (%1) ön kamaraya geçici hemoraji, 3 olguda (%1) vitre içine az miktarda hemoraji oldu ve 1 ay içinde düzeldiler.

Preoperatif glokomu olan 11 olguda (%3,8) postoperatif göz içi basıncı yüksekliği devam ettiği için me-

dikal tedavilerinin devamı gerekti. Preoperatif çeşitli sebeplerle kornea problemi olan, keratoplasti ile kombine cerrahi yapılamayan ve postoperatif kalıcı kornea ödemi sebat eden 8 olguda (%2,7) ikinci bir seansta kornea nakli planlandı.

Altmış sekiz olguda (%24) postoperatif erken dönem geçici göz içi basınç yükselmesi görüldü. 19 olguda (%6,5) klinik veya anjiyografik olarak maküla ödemi görüldü. Altı olguda (%2) preretinal membran, 5 olguda (%1,7) geçici postoperatif hipotoni görüldü.

Yirmi bir olguda (%7,2) sütür uçları konjunktiva üzerine çıktı. Olguların tamamı sütür uçlarının konjunktiva altında bırakıldığı ve flep, yama yapılmayan olgulardı. Bunlardan 14 olguda (%66,6) sütür uçları argon lazerle yakıldı, 7 olguda (%33,3) dura mater veya skleral yama altına gömüldü (Tablo 4).

Üç değişik yöntemle ameliyat edilen bu olguların gruplar arası olgu sayıları birbirinden çok farklı olduğundan (konjunktiva altı 211 (%73), skleral flep veya yama altı 28 (%9,6), dört noktadan fiksasyon 50 (%18,4) olgu) gruplar arası istatistik anlamlılık açısından güvenilir olmayacağı için istatistik karşılaştırma yapılmadı.

## TARTIŞMA

Skleral fiksasyon cerrahisi tanımlanmadan önce arka kapsül desteğinin olmadığı durumlarda GİL'inin ön kamaraya implantasyonu yapılmaktaydı. Günümüzde bazı cerrahlar tarafından halen tercih edilen bu uygulama

**Tablo 4.** Postoperatif Komplikasyonlar (Gruplar arası olgu sayısı çok farklı olduğu için gruplara göre dağılım yapılmamıştır)

Komplikasyon	Sayı
Sütür Ucunun Konjonktiva Üzerine Çıkması*	21 (%7.2)
Geçici Kornea Ödemi	68 (%23.5)
Ön Kamaraya Hafif Hemoraji	3 (%1)
"İris Capture"	5 (%1.7)
GİL tilti	5 (%1.7)
GİL desantralizasyonu	8 (%2.7)
Vitreusa Hafif Hemoraji	3 (%1)
Preretinal Membran	6 (%2)
Maküler Ödem	19 (%6.5)
Koroidea Dekolmanı	2 (%0.6)
Postoperatif Retina Dekolmanı	6 (%2)
Geçici Postoperatif Hipotoni	5 (%1.7)
Geçici Postoperatif Hipertoni	11 (%8.3)
Endoftalmi	4 (%1.3)

\* Sütürün konjonktiva üzerine çıkması sütür uçlarının sadece konjonktiva ile örtüldüğü olgularda görülmüştür.

ma ön segment enflamasyonu, endotel hasarına bağlı korneal saydamlığın kaybı, ön sineşiler ve periferik iridektomi gereksinimi gibi dezavantajlar taşımaktadır (6).

İlk kez 1986' da Malbran tarafından skleral sütür yöntemi tarif edildi (4). Bu yöntemle konjonktiva üstündeki sütür uçları ciddi endoftalmi tehlikesi olarak görüldü ve konjonktiva altına kondu (7). Ancak bu yöntemde de sütür uçlarının konjonktivayı delerek dışarı çıkabildiği bildirilmiştir (8). Bizim olgularımızdan 21'inde sütür uçlarının konjonktivayı delip dışarı çıkması görülmüş ve bunların 4'ünde (%1,3) bu nedenle endoftalmi gelişmiştir. Bu komplikasyonun gelişmesini önlemek amacı ile yarım kat skleral flep, kombine cerrahilerde otolog kornea, donör sklera, duramater veya fasia lata yaması altına sütür gömme teknikleri tarif edilmiştir (8-10). Bu olguların bazılarında da düğümün yine de konjonktiva üzerine çıkabildiği görülmüştür (11). Ancak bizim olgularımızdan skleral flep, donör sklera veya duramater kullanılanlarda böyle bir problemle karşılaşılması. Bu komplikasyondan kaçınabilmek için sütürü çevirerek düğümü gözün iç kısmına yani skleradan içeri gömmek

şeklinde 4 noktadan fiksasyon tekniği tarif edilmiştir (12). Bu yöntemde sütür ucunun konjonktiva dışına çıkması düğüm ve sütür uçları göz içine gömüldüğünden mümkün değildir. Bizim olgularımızdan 50 tanesinde (%18,4) bu yöntem kullanılmış ve hiçbirinde literatürle benzer olarak, sütüre ait problemle karşılaşılmamıştır. Bu yöntemin özellikle pediatrik grup hastalar olmak üzere tüm skleral fiksasyon olguları için çok daha güvenilir olacağı düşüncesindeyiz. Çünkü sütür ucuna ait bir problem olmamaktadır.

Bu olgularda ön kamara ile vitreus boşluğu arasındaki kapsül bariyeri olmadığında verilen sıvı kolaylıkla arka kamaraya geçebilir. Bizim olgularımızda da bundan yararlanarak gözün tonusunu sürekli korumak ve vitrektomi sırasında kaybolan sıvı hacmini de yerine koyabilmek amacı ile daha önce katarakt cerrahisinde de tarif edilmiş olan ön kamara koruyucusu (13) kullanılmıştır. Bu koruyucu sistem sayesinde hipotoni problemi ile karşılaşılmadan cerrahiler yapılabilmiştir. Kullanılan koruyucuya bağlı herhangi bir peroperatif ve postoperatif komplikasyonla karşılaşılmamıştır.

Skleral fiksasyon olgularında tarif edilen tilt (10) bizim olgularımızın 5'inde (%1,7) görülmüş ve 3'ünde (%1) tedavi gerekmiştir. Bazı bildirimlerde adı geçen ciddi desantralizasyon (10) ise hiçbir olguda görülmemiştir. Bunun muhtemel sebepleri, sütürlerin karşılıklı olmasına, iki taraf arasında dengeli sütür gerginliği ayarına ve postoperatif lens pozisyonunun kontrolüne ve gerekirse düzeltilmesine bağlıdır. Çeşitli yayınlarda %1.4-10 arası oranlarda retina dekolmanından bahsedilmektedir (14-17). Bizim serimizde ise literatürdeki ortalama değerde, postoperatif 6 olguda (%3) yırtıklı retina dekolmanı gelişmiş ve bunların 3'ünde (%1) birden fazla dekolman cerrahisine ihtiyaç duyulmuştur.

Skleral fiksasyon uygulamalarında hifema, vitreus hemorajisi bildirilmiştir (10). Bizim olgularımızdan 6'sında (%2) bu bulgulara rastlanmıştır. Ancak tümünde kısa sürede düzelmiştir. Postoperatif dönemde transskleral haptik erozyonu, skleral incelleme, iris hasarı, episklerit bulguları bazı yayınlarda bildirilmiştir (13-15). Transskleral haptik erezyonu ve skleral incelleme büyük çaplı lens kullanılması ve lens bacaklarının irritasyonuna bağlı görülebilir. Bizim olgularımızda genellikle 12.5 mm çaplı lenslerin kullanılmıştır. Miyopik ve büyük gözlerde ise 13.5 mm çaplı lensler daha çok tercih edilmiştir. Bu sebeplerle olgularımızdan hiçbirinde bu tip komplikasyonlar görülmemiştir. İris hasarının önlenmesi ise cerrahi sırasında irisin azami korunması ile ilişkilidir. Episklerit tablosu muhtemel sütür irritasyonu sonucunda görülebilir. Bu durumu engellemek için skleral flep, kombine cerrahilerde otolog kornea, donör sklera,

duramater kullanımı ve sütünün sklera içine gömülmesi etkili olmaktadır. Bizim olgularımızda episklerit tablosundan çok yukarıda belirtilmiş olan sütün ucunun konjonktiva üzerine çıktığı durumlarla karşılaşmıştır.

Literatürdeki birçok kaynakta (2,4,7,9-12,18-20) bu tip intraoküler cerrahilerin sonrasında maküler ödem, maküler ve kornea skarı veya dekompanseasyona bağlı görme azlığıyla karşılaşılabilceği bildirilmektedir. Bu durum genellikle önceden travma geçirmiş gözler, uzamış cerrahi ve komplike olmuş cerrahiler gibi problemlerle artış gösterir. Bizim olgularımızdan 37 (%12,8) olguda bu gibi sebeplerle postoperatif dönemde görme azalması görülmüştür (Tablo 3). Bu tip olgularda maküler problem varsa medikal ve/veya makülaya yönelik ek cerrahi girişimler yapılabilir. Ayrıca bu tip olgularda kornea endotelinin viskoelastikler ile korunması ve göz içi enflamasyon geriledikten sonra cerrahi yapılması tercih edilebilir. Ancak yine de, endotel sayısının kritik sayıda olduğu olgularda kornea endotel yetmezliği cerrahi sonrası görülebilir. Bu gibi olgularda kornea nakli gerekebileceği akılda tutulmalıdır.

Sonuç olarak skleral fiksasyon cerrahisi, arka kapsül desteğinin olmadığı durumlardaki afakinin rehabilitasyonunda, düşük oranlarda da olsa cerrahi sırasında ve sonrasında oluşabilecek komplikasyonları göz ardı edilmeden uygulanabilecek bir cerrahi metottur.

#### KAYNAKLAR

- Apple DJ, Kincaid MC, Mamalis N, Olson RJ: Intraocular lenses; Evolution, Designs, Complications and Pathology. Baltimore, MD, Williams & Wilkins, 1989
- Chakrabarti A, Gandhi RK, Chakrabarti M: Ab externo 4-point scleral fixation of posterior chamber intraocular lenses. J Cataract Refract Surg. 1999; 25: 420-426.
- Duffey RJ, Holland EJ, Apagitos PJ, Lindstrom RL: Anatomic study of transsclerally sutured intraocular lens implantation. Am J Ophthalmol. 1989; 108: 300-309.
- Güneş Ü, Erkin EF, Maden A, Tekin N, Ergin M: Monoscleral fixated lens implantation in eyes with partial loss of capsular or zonular support. J Cataract Refract Surg. 1997; 23: 710-713.
- Maggi R, Maggi C: Sutureless scleral fixation of intraocular lenses. J Cataract and Refract Surg. 1997; 23: 1289-1294.
- Stark WJ, Worthen DM, Holladay JJ et al: The FDA report on intraocular lenses. Ophthalmology. 1983; 90: 311-317.
- Stark WJ, Goodman G, Goodman D, Gottsch J: Posterior chamber intraocular lens implantation in the absence of posterior capsular support. Ophthalmic Surg. 1988; 19: 240-243.
- Anand R, Bowman RW: Simplified technique for suturing dislocated posterior chamber intraocular lens to the ciliary sulcus (letter). Arch Ophthalmol. 1990; 108: 1205-1206
- Bucci FA Jr, Holland EJ, Lindstrom RL: Corneal autografts for external knots in transsclerally sutured posterior chamber lenses (letter). Am J Ophthalmol 1991; 112: 353-354.
- Bashshur Z, Maluf R, Najjar D, Nouredin B: Scleral fixation of posterior chamber intraocular lenses using fascia lata to cover the knots. Ophthalmic Surg Lasers. 2002; 33: 445-9.
- Solomon K, Gussler JR, Gussler C, Van Meter WS: Incidence and management of complications of transsclerally sutured posterior chamber lenses. J Cataract Refract Surg. 1993; 19: 488-493.
- Lewis JS: Sulcus fixation without flaps. Ophthalmology 1993; 100: 1346-1350
- Blumenthal M, Assia EI, Chen V, Avni I: Using an anterior chamber maintainer to control intraocular pressure during phacoemulsification. J Cataract Refract Surg. 1994; 20: 93-6.
- Heilkov T, Joondeph BC, Olsen KR, Blankenship GW: Late endophthalmitis after transscleral fixation of a posterior chamber intraocular lens. Arch Ophthalmol. 1989; 107: 1427.
- Masket S: Noncircular oval deformation of the pupil induced by sulcus-fixated one-piece posterior chamber lenses. J Cataract Refract Surg. 1990; 16: 481-484.
- Leo RJ, Palmer DJ: Episcleritis and secondary glaucoma after transscleral fixation of a posterior chamber intraocular lens. Arch Ophthalmol. 1991; 109: 617.
- Uthoff D, Teichmann KD: Secondary implantation intraocular lenses. J Cataract Refract Surg 1988; 24(7): 945-50.
- Yazıcı B, Gelişken Ö, Ertürk H, Avcı R, Aydın E: Skleral fiksasyonlu lens implantasyonuna sekonder retina dekolmanı. TOD 32. Ulusal Kongresi Özet Kitabı. Bursa 1998; 32: 67.
- Durak İ, Kaynak S, Berk T, Kardeşler İH, Eryıldırım S: Transskleral sütünrlü arka kamara intraoküler lens implantasyonu. T Oft Gaz 1994; 24: 119-25.
- Er H, Bayramlar H: Transskleral fiksasyonlu arka kamara lensleri. Oftalmoloji. 1995; 4: 154-158.