

# Diabetik Neovasküler Glokomda Kombine Pars Plana Vitrektomi, Lensektomi ve Endosiklofotokoagulasyon

Murat Karaçorlu (\*), Hakan Özdemir (\*), Serra Karaçorlu (\*)

## ÖZET

**Amaç:** İlaç tedavisi ile kontrol edilemeyen diabetik neovasküler glokomu ve kataraktı bulunan olgularda uygulanan pars plana vitrektomi, lensektomi ve endosiklofotokoagulasyonunun sonuçlarını değerlendirmek.

**Yöntem:** Yaşları 33 ile 69 arasında değişen, pars plana vitrektomi ve lensektomiye ilave olarak endosiklofotokoagulasyonu uygulanan 10 olgunun, 10 gözündeki cerrahi müdahale öncesi ve sonrası göz içi basıncı değerleri ve görme keskinlikleri karşılaştırıldı, bu kombine tedavi yönteminin uzun dönem etkinliği incelendi. Proliferatif diabetik retinopatiye ilave olarak olguların dördünde vitreus içi kanama, üçünde traksiyonel retina dekolmanı mevcuttu.

**Sonuçlar:** Cerrahi müdahale sonrası takip süresi 8 ile 20 ay arasında değişmekte olup ortalama takip süresi 14.3 aydı. Cerrahi müdahale öncesi göz içi basınç ölçümleri 28 mmHg ile 45 mmHg arasında değişmekteydi (ortalama 34.7 mmHg). Cerrahi müdahale sonrası altıncı aydaki göz içi basınç ölçümleri ise 8 mmHg ile 23 mmHg arasındaydı (ortalama 15.8 mmHg). Olguların son kontrollerindeki göz içi basıncı ölçümleri ise 7 ile 20 mmHg arasında değişmekteydi (ortalama 14.9 mmHg). Bir olguda ilk cerrahi müdahaleden 3 ay sonra endosiklofotokoagulasyon tekrarlandı. Altı olguda görme keskinliği arttı. Karşılaşılan komplikasyonlar nüks retina dekolmanı (iki olgu), geçici hipotoni (iki olgu), kalıcı hipotoni (bir olgu) ve hifemaydı (üç olgu).

**Tartışma:** Medikal tedavi ile kontrol altına alınamayan diabetik neovasküler glokomu ve kataraktı olan olgularda pars plana vitrektomi, lensektomi ve endosiklofotokoagulasyonu güvenilir ve etkin bir yöntemdir.

**Anahtar Kelimeler:** Endosiklofotokoagulasyon, pars plana vitrektomi, lensektomi, neovasküler glokom, diabetik retinopati

## SUMMARY

### Combined Pars Plana Vitrectomy, Lensectomy and Endocyclophotocoagulation in Diabetic Neovascular Glaucoma

**Background:** To evaluate the efficacy of endocyclophotocoagulation during pars plana vitrectomy and lensectomy in patients with uncontrolled glaucoma secondary to the proliferative diabetic retinopathy.

**Materials and Methods:** We compared preoperative and postoperative intraocular pressure and visual acuity in 10 eyes of 10 patients aged between 33 and 69 years who had ciliary body endophotocoagulation with pars plana vitrectomy and lensectomy. Besides proliferative

diabetic retinopathy, 4 cases had vitreous hemorrhage and 3 cases had tractional retinal detachment.

**Results:** Postoperative follow-up ranged from 8 to 20 months with a median of 14.3 months. Preoperative intraocular pressure ranged from 28 to 45 mmHg (median 34.7 mmHg). Postoperative intraocular pressure ranged from 8 to 23 mmHg (median 15.8mmHg) at 6 months. Postoperative intraocular pressure at the last control ranged from 7 to 20 mmHg (median 14.9mmHg). One patient underwent an additional endocyclophotocoagulation 3 months after first procedure. Visual acuity improved in six patients. Complications encountered were recurrent retinal detachment (two cases), transient inflammatory reaction (three cases), transient hypotony (two cases), sustained hypotony (one cases) and hyphema (three cases).

**Conclusion:** Endocyclophotocoagulation combined with lensectomy and pars plana vitrectomy is a safe and effective treatment for patients who had uncontrolled diabetic neovascular glaucoma and cataract.

**Key Words:** Endocyclophotocoagulation, pars plana vitrectomy, lensectomy, neovascular glaucoma, diabetic retinopathy.

## GİRİŞ

Proliferatif diabetik retinopati, neovasküler glokom sebeplerinin başında gelmektedir. Son yirmi yılda proliferatif diabetik retinopati olgularında yaygın bir şekilde panretinal laser fotokoagulasyonu uygulanmasına rağmen diabetik retinopati neovasküler glokom nedenlerinin %30-40'ını oluşturmaktadır (1,2). Neovasküler glokom gelişmesindeki en önemli faktör retina iskemisidir. Rubeosis iridis neovasküler glokomun erken bulgularından biridir. Bir çalışmada proliferatif diabetik retinopati olgularında %65 oranında rubeosis iridise rastlandığı bildirilmiştir (3). Diabetik neovasküler glokomun erken dönemlerinde tedavi yaklaşımındaki en önemli nokta, sebebin, yani retina iskemisinin ortadan kaldırılmasıdır. Bir çok çalışmada, panretinal laser fotokoagulasyonunu takiben rubeosis iridisin gerilediği gösterilmiştir (4,5). Ancak ileri olgularda göz içi basıncını düşürmeye yönelik başka tedavi seçeneklerinin de denenmesi zorunludur. Bu tedavi seçenekleri, göz içi basınçlarının düşürülmesine yönelik medikal tedaviler, antimetabolitlerin kullanıldığı ya da kullanılmadığı filtrasyon cerrahileri, seton cerrahileri ve siklodestrüktif uygulamalardır (6-11).

Siklodestrüktif uygulamalar özellikle klasik filtrasyon cerrahisine yanıt vermeyen glokom olgularında kullanılabilir önemli tedavi seçenekleridir (12). Siliyer cismin tahrip edilmesi aköz hümeür üretimini ve sekresyonunu engelleyerek göz içi basıncını düşürücü etkiye neden olur. Siliyer cismin tahrip edilmesinde genellikle laser ışınları kullanılır. Laser ışınları transskleral yolla uygulandığı gibi, invaziv bir yöntem olan endosiklofotokoagulasyon şeklinde de uygulanabilir (12). Çalışmamızda medikal tedavi ile kontrol edilemeyen diabetik neovasküler glokomu ve kataraktı bulunan olgularda uy-

guladığımız pars plana vitrektomi, lensektomi ve endosiklofotokoagulasyonunun sonuçları değerlendirilmiştir.

## MATERYAL ve METOD

Proliferatif diabetik retinopati, katarakt ve neovasküler glokomu olan ve kombine pars plana vitrektomi, lensektomi ve endosiklofotokoagulasyonu uygulanan 10 olgunun, 10 gözü retrospektif olarak değerlendirildi. Daha önce glokom operasyonu ya da vitreoretinal cerrahi geçirmiş olgular çalışma kapsamına alınmadı. Olguların yaşları 33 ile 69 arasında değişmekte olup ortalama yaş 55.9 idi. Olgulardan altısı kadın, dördü erkekti. Cerrahi müdahale öncesi olguların ikisinde panretinal laser fotokoagulasyonu, beşinde kısmi laser fotokoagulasyonu uygulanmıştı. Üç olguda ise hiç laser fotokoagulasyonu uygulanmamıştı. Proliferatif diabetik retinopatiye ilave olarak olguların dördünde vitreus içi kanama, üçünde traksiyonel retina dekolmanı mevcuttu. Tüm olgularda biomikroskopik muayenede rubeosis iridis saptanmıştı. Cerrahi müdahale öncesi göz içi basınç ölçümleri 28 ile 45 mmHg arasında değişmekte olup, ortalama göz içi basıncı 34.7mmHg idi. Olguların tümünde glokom maksimum ilaç tedavisine rağmen kontrol altına alınamamıştı. Olguların cerrahi müdahale öncesi görme keskinlikleri el hareketi ile 1/10 arasında değişmekteydi. Çalışma kapsamındaki olguların cerrahi müdahale öncesi klinik özellikleri ve muayene bulguları Tablo 1'de gösterilmiştir.

Cerrahi müdahale altı olguda genel anestezi altında, dört olguda ise retrobulber anestezi ile yapıldı. Tüm olgularda klasik üçlü girişimle, pars planadan endofakoe-mülsifikasyon ve pars plana vitrektomi uygulandı. Lens kapsülünün bütünüyle çıkarılmasına dikkat edildi. Vitre

*Tablo 1. Olguların klinik özellikleri ve cerrahi müdahale öncesi muayene bulguları*

Hasta no	Yaş	Cinsiyet	Göz	Görme Keskinliği	Göz içi basıncı*	Laser tedavisi	Vitre içi kanama	Rubeosis iridis	Retina dekolmanı
1	53	K	Sağ	2 mps	32	Panretinal	(-)	(+)	(-)
2	67	E	Sol	2 mps	45	Kısmi	(+)	(+)	(-)
3	69	K	Sol	5 mps	34	Panretinal	(-)	(+)	(-)
4	49	K	Sağ	1 mps	30	Kısmi	(-)	(+)	(-)
5	58	K	Sağ	EH	42	(-)	(+)	(+)	(+)
6	56	E	Sağ	EH	44	Kısmi	(+)	(+)	(-)
7	62	K	Sol	1/10	35	Kısmil	(-)	(+)	(-)
8	44	E	Sağ	1/10	29	(-)	(-)	(+)	(-)
9	33	E	Sağ	EH	28	(-)	(+)	(+)	(+)
10	68	K	Sol	2 mps	28	Kısmi	(-)	(+)	(+)

mps=Metreden parmak sayma, EH=El hareketi.

\*Göz içi basıncı değerleri mmHg birimi cinsinden verilmiştir.

tabanı diseksiyonu, en blok arka hyaloid diseksiyonu, epiretinal membran soyma, sıvı-hava değişimi gibi pars plana vitrektomi yolu ile uygulanabilen tüm vitreoretinal cerrahi yöntemler kullanıldı. Daha önce hiç laser fotokoagulasyonu uygulanmamış ya da kısmi laser fotokoagulasyonu uygulanmış olguların panretinal laser fotokoagulasyonları tamamlandı. Tüm olgularda pars plana vitrektomiye takiben depressör yardımı ile siliyer prosesler ve siliyer cisim görünür hale getirildi ve 300-700 mW gücünde devamlı modda argon laser endosiklofotokoagulasyonu uygulandı. Laser uygulamasına siliyer cisimler tamamıyla beyaz renk alana kadar devam edildi. Tüm olgularda 270 derece argon laser endosiklofotokoagulasyonu uygulandı. Endosiklofotokoagulasyon sonrası ortaya çıkan debris ve pigment sıvı-hava değişimi ile temizlendi. Operasyon sonunda 4 olguda silikon tamponadı, 5 olguda C3F8 gaz tamponadı ve bir olguda hava tamponadı sağlandı. Hiçbir olguya göz içi merceği takılmadı. Operasyon sonrası olgular birinci ve üçüncü günlerde, birinci, ikinci ve dördüncü haftalarda kontrollerine çağrıldı. Daha sonraki kontroller birer ay aralarla yapıldı.

## SONUÇLAR

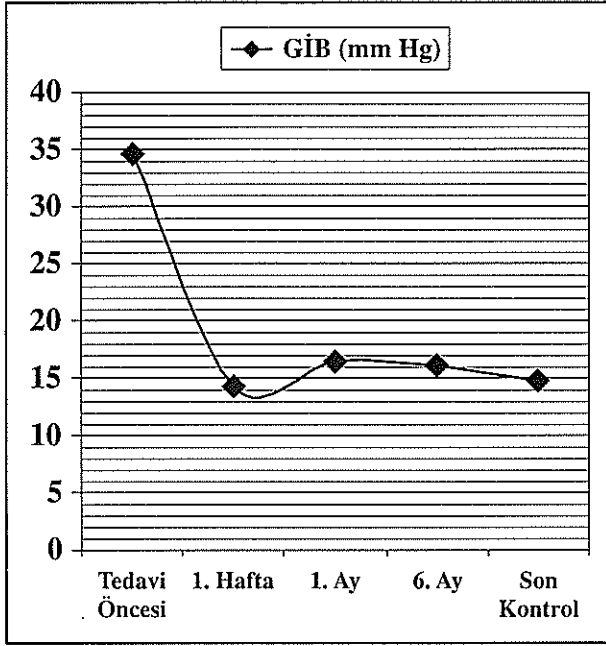
Olguların operasyon sonrası takip süresi 8 ay ile 20 ay arasında değişmekte olup ortalama takip süresi 13.4 aydı. Tamponad olarak silikon kullanılan olgularda, silikon cerrahi müdahaleden 2 ile 4 ay sonra çıkarıldı. Olguların altısında sonuç görme keskinliğinde artış elde

edilirken, üç olguda görme keskinliği aynı seviyede kaldı. Bir olguda ise görme keskinliği azaldı. Traksiyonel retina dekolmanı olan olgulardan ikisinde silikon çıkarılmasından 1 ve 2 ay sonra nüks retina dekolmanları gelişti ve bu olgularda vitrektomi revizyonu yapıldı. Her iki olguya da revizyon sonrasında yeniden silikon tamponadı konuldu. Bu iki olguda da silikon tamponadları 2 ay sonra çıkarıldı, retinalar başarılı şekilde yatışık kaldı.

Operasyon sonrası ilk haftada yapılan kontrollerde göz içi basıncı ölçümleri 7 ile 22 mmHg arasında değişmekte olup, ortalama göz içi basıncı 14.3 mmHg idi. Birinci ayda yapılan göz içi basıncı ölçümleri ise 8 mmHg ile 25 mmHg arasında değişmekte olup, ortalama göz içi basıncı 16.5 mmHg idi. Altıncı aydaki muayenede göz içi basınç ölçümleri 8 ile 23 mmHg arasında değişmekte olup, ortalama göz içi basıncı ölçümleri 15.8 mmHg olarak hesaplandı. Son kontroldeki göz içi basıncı ölçümleri ise 7 mmHg ile 20 mmHg arasında değişmekteydi (ortalama 14.9 mmHg). Ortalama göz içi basınç değişimleri Şekil 1'de gösterilmiştir. Takip süresi içinde göz içi basınçları 21 mmHg'nın üzerinde ölçülen 3 olguya medikal tedavi başlandı ve iki olguda göz içi basıncı değerleri 21 mmHg'nin altına geriledi. Göz içi basıncı normal sınırlara gerilemeyen olguda ise cerrahi müdahalenin üçüncü ayında endosiklofotokoagulasyon tekrar edildi. Bu olgunun ikinci müdahale sonrası göz içi basınçları normal sınırlarda seyretti.

Takip süreleri içinde iki olguda geçici hipotoni, bir olguda kalıcı hipotoni gözlemlendi. Kalıcı hipotoni gelişen

**Şekil 1.** Cerrahi müdahale öncesi ve sonrası ortalama göz içi basıncı ölçümlerinin takip süresince değişimi



GİB=Göz içi basıncı

olguda görme keskinliği el hareketi seviyesinde kaldı ve glob aksiyal uzunluğunda azalma olmadı. Üç olguda topikal steroid tedavisine yanıt veren yoğun fibrin reaksiyonu gelişti. Operasyon sonrası ilk hafta içinde yine üç olguda kendiliğinden gerileyen hifema izlendi. Olgula-

rın takip süreleri ve cerrahi müdahale sonrası seyirleri Tablo 2'de gösterilmiştir.

## TARTIŞMA

Siklodestrüktif uygulamalar özellikle klasik filtrasyon cerrahisine yanıt vermeyen glokom olgularında kullanılabilir önemli tedavi seçenekleridir (12). Siliyer cismin tahrip edilmesi aköz hümeür üretimini ve sekresyonunu engelleyerek göz içi basıncını düşürücü etkiye neden olur. Bu uygulamaların önemli bir kısmında transskleral yolla laser ışınları kullanılır. İnvaziv olmayan bir yaklaşım olan transskleral uygulamaların en büyük dezavantajı, tedavinin siliyer cisim ve siliyer prosesleri görmeden uygulanmasıdır. Bu nedenle uygulanan tedavinin etkinliği ya da yeterliliği konusunda önemli sorunlarla karşılaşılabilir. Bazı olgularda gereğinden fazla tedavi uygulanabilir ya da çevre dokulara zarar verilebilir. Bu nedenle transskleral siklodestrüktif uygulamalar beraberinde hipotoni, koroid dekolmanı ve yoğun intraoküler inflamasyon gibi komplikasyonları getirebilir (13,14).

Endosiklofotokoagülasyon tekniğinde ise direkt olarak tedavi yapılan siliyer dokular görülür. Tedavi etkinliği ve yeterliliği hakkında net olarak kararlar vermek mümkündür. Ancak endosiklofotokoagülasyon invaziv bir girişimdir. Siliyer cisimlerin direkt olarak görüntülenmesi için afaki ya da psödoafakinin bulunması gerekmektedir. Bu tekniğin bir başka kısıtlayıcı özelliği ise

**Tablo 2.** Olguların cerrahi müdahale sonrası takip süreleri ve klinik seyirleri

Hasta no	Takip süresi	GİB (1.hafta)	GİB (1.ay)	GİB (6.ay)	GİB (son)	Vizyon (son)	Nüks RD	Hifema	Hipotoni
1	8	7	10	13	13	2 mps	(-)	(-)	geçici
2	12	17	15	16	17	5 mps	(-)	(+)	(-)
3*	12	16	25	20	20	1/10	(-)	(-)	(-)
4	20	6	12	13	12	1 mps	(-)	(-)	geçici
5	16	19	19	20	18	1 mps	(+)	(+)	(-)
6*	8	22	25	18	18	1 mps	(-)	(-)	(-)
7**	16	19	24	23	15	1/10	(-)	(-)	(-)
8	20	14	14	16	14	2/10	(-)	(-)	(-)
9	10	14	13	14	15	2/10	(+)	(+)	(-)
10	12	9	8	8	7	EH	(-)	(-)	sürekli

GİB =Göz içi basıncı (mmHg), RD= Retina dekolmanı.

\*Cerrahi müdahale sonrası antiçlokomatöz tedavi uygulanan olgular.

\*\*İkinci defa endosiklofotokoagülasyon uygulanan olgu.

pars plana vitrektomiye ihtiyaç duyulmasıdır (11,15). Endolaser problemler kullanarak insan gözünde siklodestrüksiyon sağlanabileceğini Peyman ve Charles'ın çalışmalarında gösterilmiştir (16,17). Lim ve arkadaşları kontrol edilemeyen glokoma ilave olarak vitreoretinal hastalıkları olan olgularda endosiklofotokoagulasyonu, vitreoretinal cerrahi ile kombine olarak kullanmış ve yüz güldürücü sonuçlar elde etmiştir (15). Uram ve arkadaşları da fakoemülsifikasyon ile yapılan katarakt cerrahisine endoskopik siklofotokoagulasyon tekniğini kombine etmiştir (18).

Çalışmamızda diabetik neovasküler glokom, katarakt ve proliferatif diabetik retinopati olgularda kullandığımız kombine pars plana vitrektomi, lensektomi ve endosiklofotokoagulasyonu tekniği sonuçları değerlendirilmiştir. Pars plana vitrektomi ve lensektomiye takiben cerrahi müdahaleye endosiklofotokoagulasyonu da ilave edilmiştir. Endofotokoagulasyonunun uygulanmasından önce lens kapsülü tamamıyla çıkarılmıştır. Endofotokoagulasyon sırasında depresörle skleral çökertme sağlanarak tedavi uygulanan alanlar kolayca görünür hale getirilmiştir.

Çalışma kapsamındaki olguların yedisinde uygulanan cerrahi müdahale ile göz içi basınçları kontrol altına alınmıştır. İki olguda cerrahi girişim sonrası göz içi basınçları antiglokom tedavi ile kontrol altına alınabilmiş, bir olguda ise ikinci bir endosiklofotokoagulasyon uygulaması gerekmiştir. Cerrahi müdahale sonrası olguların altısında görme keskinliği artışı elde edilirken, bir olguda gelişen kalıcı hipotoni dışında prognozu etkileyebilecek komplikasyon görülmemiştir. Tüm olgularda proliferatif diabetik retinopati gerilemiş, aktif yenidamarlanma kalmamıştır.

Endosiklofotokoagulasyonu pars plana vitrektomi ve lensektomiyle kolayca kombine edilebilen bir yöntemdir. Transskleral yaklaşımın aksine, endosiklofotokoagulasyonda tedavinin yeterliliği ve etkinliği gözlenebildiği için ciddi komplikasyonlar görülmemektedir. Kanımızca endosiklofotokoagulasyonun etkili bir şekilde uygulanabilmesi için vitre tabanı temizliğinin iyice yapılması ve lens kapsülünün tamamıyla alınması gerekmektedir. Böyle bir cerrahi kombinasyonun, sınırlı fonksiyonel başarı beklentisi olan diabetik neovasküler glokom olgularında kullanıldığı göz önüne alınırsa tedavi başarısı açısından lens kapsülünün bütünüyle alınması ve göz içi merceği konulmaması gerekliliği ortaya çıkacaktır. Pars plana lensektomi, vitrektomi, endosiklofotokoagulasyon neovasküler glokomlu diabetik olgularda gerek anatomik ve gerekse fonksiyonel olarak iyi sonuçlar veren etkin bir yöntemdir.

## KAYNAKLAR

1. Madsen PH: Experiences in surgical treatment of haemorrhagic glaucoma. *Acta Ophthalmol* 1973; 120: 88-91
2. Brown GC, Magargal LE, Schachat A, Shah H: Neovascular glaucoma: etiologic considerations. *Ophthalmology* 1984; 91: 315-320
3. Madsen PH: Haemorrhagic glaucoma: comparative study in diabetic and nondiabetic patients. *Br J Ophthalmol* 1971; 55: 444-450
4. Laatikainen L: Preliminary report on effect of retinal panphotocoagulation on rubeosis iridis and neovascular glaucoma. *Br J Ophthalmol* 1977; 61: 278-284
5. Pavan PR, Folk JC, Weingeist TA, et al: Diabetic rubeosis and panretinal photocoagulation. *Arch Ophthalmol* 1983; 101: 882-884
6. Heuer DK, Parrish RK II, Gressel MG, et al: 5-Fluorouracil and glaucoma filtering surgery III: intermediate follow-up of a pilot study. *Ophthalmology* 1986; 93: 1537-1546
7. Rockwood EJ, Parrish RK II, Heuer DK, et al: Glaucoma filtering surgery with 5-fluorouracil. *Ophthalmology* 1987; 94: 1071-1078
8. Krupin T, Ritch R, Camras CB, et al: A long Krupin-Denver valve implant attached to a 180 degree scleral explant for glaucoma surgery. *Ophthalmology* 1988; 95: 1174-1180
9. Minckler DS, Heuer DK, Hasty B, et al: Clinical experience with the single-plate Molteno implant in complicated glaucomas. *Ophthalmology* 1988; 95: 1181-1188
10. Lloyd MA, Heuer DK, Baerveldt G, et al: Combined Molteno implantation and pars plana vitrectomy for neovascular glaucomas. *Ophthalmology* 1991; 98: 1401-1405
11. Chen J, Cohn RA, Lin SC, Cortes AE, Alvarado JA: Endoscopic photocoagulation of the ciliary body for treatment of refractory glaucomas. *Am J Ophthalmol* 1997; 124: 787-796
12. Mastrobattista JM, Luntz M: Ciliary body ablation: where are we and how did we get here? *Surv Ophthalmol* 1996; 41: 193-213
13. Patel A, Thompson JT, Michels RG, Quigley HA: Endolaser treatment of the ciliary body for uncontrolled glaucoma. *Ophthalmology* 1986; 93: 825-830
14. Zabrin MA, Michels RG, de Bustros S, Quigley HA, Patel A: Endolaser treatment of the ciliary body for severe glaucoma. *Ophthalmology* 1988; 95: 1639-1647
15. Lim JJ, Lynn M, Capone A Jr, Aaberg TM, Martin DF, Drews-Botsch C: Ciliary body endophotocoagulation during pars plana vitrectomy in eyes with vitreoretinal disorders and concomitant uncontrolled glaucoma. *Ophthalmology* 1996; 103: 1041-1046
16. Charles S: Endophotocoagulation. *Retina* 1981; 1: 117-120
17. Peyman GA, Salzano TC, Green JL Jr: Argon endolaser. *Arch Ophthalmol* 1981; 99: 2037-2038
18. Uram M: Combined phacoemulsification, endoscopic ciliary process photo-coagulation, and intraocular lens implantation in glaucoma management. *Ophthalmic Surg Lasers* 1995; 26: 346-352