

## Trabekülektomi Sonrası Oluşan Enkapsüle Filtrasyon Bleblerinin 5-FU İğneleme Yöntemi ile Revizyonu\*

A. Burak Bilgin (\*), Semih Cilsim (\*\*), Mehmet Samancıoğlu (\*), Kadir Eltutar (\*\*\*)

### ÖZET

**Amaç:** Açık açılı glokom hastalarında uygulanan trabekülektomi sonrasında ortaya çıkabilen enkapsüle bleblerin 5-flourourasil (5-FU) iğneleme yöntemi ile revizyonunun klinik sonuçlarını değerlendirmek.

**Gereç ve Yöntem:** Trabekülektomi sonrasında enkapsüle bleb oluşumu nedeniyle kontrolsüz göz içi basıncı (GİB) yüksekliği izlenen 12 hastanın 12 gözüne subkonjonktival 5-FU enjeksiyonu ile birlikte iğneleme yöntemi ile revizyon uygulandı. Hastalar, enkapsüle bleb oluşumu sonrasındaki GİB, işlem sonrasında erken ve geç postoperatif dönemdeki GİB, komplikasyonlar ve antiglokomatöz damla ihtiyacı açısından değerlendirildi.

**Bulgular:** Hastalar ortalama 7.4 ay izlendi. İşlemler aynı cerrah tarafından gerçekleştirildi. İşlem uygulanan hastaların 7'sinde damlasız, 5'inde 1 veya 2 antiglokomatöz damla ile GİB kontrolü sağlandı. Enkapsüle bleb oluşumu sonrasında ortalama 26.5mmHg olan GİB, iğneleme işlemi sonrasında postoperatif 1.günde ortalama 15.8mmHg, 3.ayda 18.9mmHg, 6. ayda 18.04mmHg idi. Erken postoperatif dönemde 4 hastada izlenen geçici hipotoni dışında majör bir komplikasyon izlenmedi.

**Sonuç:** Subkonjonktival 5-FU enjeksiyonu ile gerçekleştirilen iğneleme prosedürü enkapsüle bleb oluşumu sonucunda başarısız olan trabekülektomiler sonrasında uygulanabilen etkili ve güvenilir bir yöntemdir.

**Anahtar Kelimeler:** Trabekülektomi, İğne revizyonu, 5-FU, Göz içi basıncı

### SUMMARY

#### 5-FU Needling Revision of the Encapsulated Filtration Blebs Occuring Following Trabeculectomy

**Purpose:** To evaluate the clinical results of 5 fluorouracyl (5-FU) needling revision of the encapsulated blebs occurring after trabeculectomy in primary open angle glaucoma patients.

**Material and Methods:** Subconjunctival 5-FU injection with needling revision was performed to the 12 eyes of 12 primary open angle glaucoma patients in whom there is an uncontrollably high levels of intraocular pressure (IOP) appearing as a result of encapsulated filtration bleb formation following trabeculectomy. The patients were evaluated according to IOP levels following encapsulated bleb formation, IOP in early and late postoperative periods, complications and the need of antiglaucomatous medication.

(\* ) Asistan Doktor, SSK İstanbul Eğitim Hastanesi Göz Kliniği

(\*\*) Uzman Doktor, SSK İstanbul Eğitim Hastanesi Göz Kliniği

(\*\*\*) Doçent Doktor, SSK İstanbul Eğitim Hastanesi Göz Kliniği, Klinik Şefi

♦ 2003 XXXVII. TOD ulusal kongresinde poster olarak sunulmuştur.

Mecmuaya Geliş Tarihi: 29.12.2003

Düzeltilmeden Geliş Tarihi: 20.05.2004

Kabul Tarihi: 21.06.2004

**Results:** The mean follow-up period was 7.4 months. The procedures were performed by the same surgeon. The IOP control was achieved with 1 or 2 antiglaucomatous medication in 5 patients and without medication in 7 patients. The mean IOP was 26.5 mmHg at the time of encapsulated bleb formation, 15.8mmHg in the postoperative 1<sup>st</sup> day, 18.9mmHg in the 3<sup>rd</sup> month, and 18.04mmHg in the 6<sup>th</sup> month. There were no major complications except for the temporary hipotony occurring in early postoperative period in 4 of the patients.

**Conclusion:** Subconjunctival 5-FU injection with needling procedure is a safe and effective method, which can be performed in the unsuccessful trabeculectomies complicated with encapsulated bleb formation.

**Key Words:** Trabeculectomy, needling revision, 5-FU, intraocular pressure

## GİRİŞ

Trabekülektomi sonrasında ortaya çıkabilen enkapsüle bleb, hedef göz içi basınç değerine ulaşılmasını engelleyen ciddi bir problemdir (1). Enkapsüle bleb klinik olarak; patent sklerostomi, göz içi basıncı yüksekliği, lokalize kabarıklık ve bleb yüzeyinde belirgin damarlanma özellikleriyle tanımlanmaktadır (2-3).

Enkapsüle blebin histolojik olarak incelenmesinde kist duvarının proliferatif fibroblastlar tarafından kaplanmış fibröz bağ dokusundan oluştuğu görülmüştür (3-4).

İlk kez 1941 yılında Ferrer'in 'konjunktival diyaliz' olarak tanımladığı 'iğneleme' yöntemi son yıllarda trabekülektomi sonrasında ortaya çıkabilen enkapsüle bleblerin tedavisinde popüler bir yaklaşım olarak kullanılmaya başlanmıştır (5).

5-FU hücre siklüsünün sentez aşamasını etkilemektedir. Timidilat sentetaz inhibisyonu sonucunda, hücre DNA sentezini bozmaktadır. Bu etkisi sayesinde fibroblast proliferasyonunu engellemektedir. Glokom cerrahisinde 5-FU, intraoperatif veya postoperatif olarak kullanılabilir. Bu çalışmada primer açık açılı glokom hastalarında uygulanan trabekülektomi sonrasında ortaya çıkabilen enkapsüle bleblerin iğneleme yöntemi ve subkonjunktival 5-fluorourasil (5-FU) enjeksiyonu ile revizyonunun sonuçlarını değerlendirmek amaçlandı.

## MATERYAL ve METOD

Aralık 2002-Temmuz 2003 tarihleri arasında SSK İstanbul Eğitim Hastanesi Göz Kliniği'nde prospektif olarak yapılan bu çalışmada trabekülektomi sonra-

sında enkapsüle bleb oluşması sonucu kontrolsüz yüksek GİB izlenen 12 hastanın 12 gözüne iğne revizyonu ve subkonjunktival 5-FU enjeksiyonu yapıldı. Hastaların 5'i erkek, 7'si kadın olup yaşları 35 ile 74 arasında değişiyordu (Tablo 1).

Kliniğimizde primer açık açılı glokom tanısıyla konvansiyonel trabekülektomi uygulanan ve enkapsüle bleb gelişen 12 hastanın hiçbirisinde intraoperatif ve/veya postoperatif 5-FU veya mitomisin C kullanılmamıştı. Hastaların hiç birine daha önceden trabekülektomi dışında intraoküler cerrahi uygulanmamıştı.

İğneleme işlemine başlamadan hemen önce, hastalara topikal anestetik olarak %0.5 propakain hidroklorür ile beraber topikal antibiyotik neomisin sülfat, polimiksin-B sülfat damla uygulandı. Kapaklar spekulum ile ekarte edildi. Ameliyat mikroskopu veya biomikroskop altında 30G iğne ile blebin yaklaşık 10-15mm üst tem-

Tablo 1. Hasta özellikleri

	Cins	Yaş	Preop damla sayısı	Sınıflama	Preop göz içi basıncı
1. Olgu	E	44	2 damla	Açık açılı	30
2. Olgu	E	74	2 damla	Açık açılı	24
3. Olgu	K	40	2 damla	Açık açılı	26
4. Olgu	K	44	2 damla	Açık açılı	20
5. Olgu	E	52	3 damla	Açık açılı	30
6. Olgu	E	37	2 damla	Açık açılı	30
7. Olgu	K	35	3 damla	Açık açılı	30
8. Olgu	K	72	3 damla	Açık açılı	30
9. Olgu	E	68	2 damla	Açık açılı	26
10. Olgu	K	54	2 damla	Açık açılı	20
11. Olgu	K	58	3 damla	Açık açılı	24
12. Olgu	K	62	2 damla	Açık açılı	28

poralinden subkonjonktival boşluđa girildi. Bleb çevresinde oluşmuş kapsül duvarı 30G iğne ile penetre edildi. Bleb duvarında küçük kesiler yapıldı. Hümör aközün lokal akışına bađlı olarak konjonktivada elevasyon elde edilinceye kadar subkonjonktival mesafede, skleral flep üzerinde tanjansiyel hareketler yapıldı. Bleb içine 0.1cc BSS içerisinde 1mg 5-FU enjeksiyonu yapıldı.

Hastalara işlem sonrası 1 hafta süreyle saat başı %1 prednisolon asetat ve neomisin sulfat, polimiksin B sulfat verildi.

Hastalara işlemden 15 dakika sonra biomikroskopik muayene yapıldı, Seidel testi uygulandı ve Goldmann aplanasyon tonometresiyle göz içi basıncı ölçüldü. Kontroller 1.gün, 1.hafta, 1.ay, 3.ay, 6.ay ve 1.yıl olarak planlandı. Biomikroskopi, seidel testi ve göz içi basıncı ölçümü bu kontrollerde tekrarlandı.

## BULGULAR

Hastaların ortalama takip süresi 7.4 ay idi. Hastaların enkapsüle bleb oluşumu sonrası ortalama göz içi basıncı 26.5mmHg idi. Hastalara trabekülektomiden ortalama 23.7 gün sonra iğne ile enkapsüle bleb revizyonu ve 5-FU enjeksiyonu yapıldı. İşlem uygulandıktan sonra 4 hastada geçici hipotoni dışında major bir komplikasyon izlenmedi. Hipotoni gelişen hastaların 1. hafta kontrolünde bu durum düzeldiđi gözlemlendi.

Hastaların ortalama göz içi basınçları; postoperatif ortalama 1.günde 15.8mmHg, 1.haftada 18.5mmHg, 2.haftada 17.5mmHg, 1.ayda 18.6mmHg, 3.ayda

18.9mmHg, 6. ayda 18.04mmHg olarak bulundu (Grafik 1).

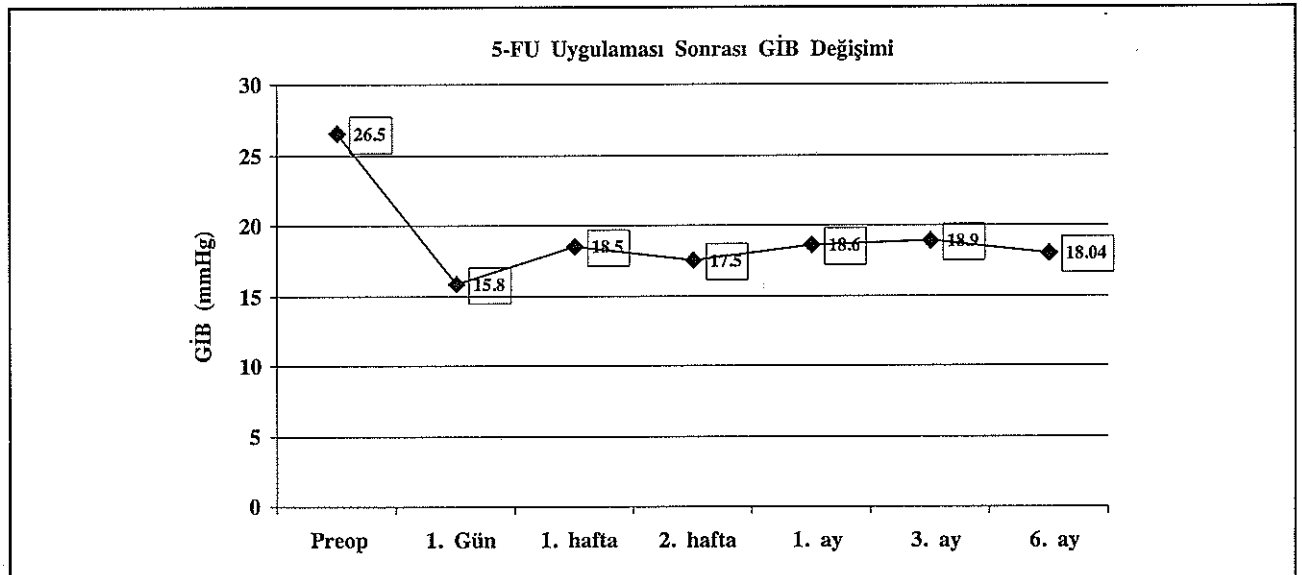
12 Hastadan 5 tanesinde iğneleme ve 5-FU enjeksiyonu ile GİB kontrolü sağlanamadı ve antiglokomatöz damla başlandı. Medikasyona karar verilen bu hastalardan; 1. hafta kontrollerinde göz içi basınçları sırasıyla 22mmHg , 26mmHg ve 24mmHg olan 3 hastada tek bir antiglokomatöz damlayla; 1. ay kontrolünde göz iç basıncı 22mmHg olan bir hastada tek, 30mmHg olan diđer bir hastada iki antiglokomatöz damla ile hedef GİB değerlerine ulaşıldı. 12 hastanın kalan 7 tanesinde ise damlasız GİB kontrolü sağlandı.

Hastalardan birinde iğne revizyonu ve 5-FU enjeksiyonundan 4 ay sonra ikili antiglokomatöz damla kullanmasına rağmen göz içi basıncı 24mmHg olarak tespit edilmesi üzerine; ikinci kez bleb içine 5-FU enjeksiyonu ile iğneleme revizyonu yapıldı ve GİB kontrol altına alındı.

## TARTIŞMA

Filtrasyon cerrahisinin başarısızlığının en sık sebebi episklara-tenon-konjonktiva aralığının fibrozisine bađlı oluşan yetersiz filtrasyondur (1). Başarısız filtrasyon blebi olan gözlerde filtrasyonun artırılması için 5-FU veya mitomisin-C kullanımı, çeşitli çalışmalarda sunulmuştur (1,6,7,8,9). Bu antimetabolitler intraoperatif veya postoperatif kullanıldığında fibroblastik aktiviteyi inhibe ederek yara iyileşmesi mekanizmasını düzenlerler (1,6). Fakat başarılı bir sonuç elde etmek için tekrarlayan enjeksiyonlar gerekli olabilmektedir (7,10).

Grafik 1. 5-FU uygulaması öncesi ve sonrasında GİB deđişimi



Başarısız filtrasyon bleblerinin küçük bir konjunktival insizyon ile revizyonu ilk kez 1941'de Ferrer ve arkadaşları tarafından tarif edildi (5). Ewing ve Stamper 1990'da 12 hastanın 11'inde subkonjunktival 5-FU enjeksiyonu ve iğne ile revizyon yaparken, 9 ay takip sonunda ortalama göz içi basıncını 22mmHg olarak bulmuşlardır (7).

1993'te yayınlanan bir çalışmada 30 olguda iğne revizyonu ve 5-FU enjeksiyonu yapılan 30 hastanın 24'ünde bir yıllık takip sonunda göz içi basınçları 21mmHG'nin altında bulunmuştur (6).

Bazı yayınlarda enkapsüle blebin iğne revizyonu veya cerrahi eksizyonunun bir çok olguda gerekli olabileceğini bildirilmiştir (7, 9, 10, 11).

Richter ve arkadaşları, enkapsüle bleb oluşmuş 56 gözün 15'inde maksimal medikal tedavinin göz içi basıncı kontrolünde yetersiz kaldığını ve bu yüzden cerrahi revizyonun gerekli olduğunu sunmuşlardır (11).

Pederson ve Smith, enkapsüle blebli 24 gözde cerrahi tedavi ve iğne revizyonu yaparak 20 ay takip etmişlerdir. 11 gözün 10'u cerrahi revizyon ile, 13 gözün 9'u iğne revizyonu ile başarıyla tedavi edebilmişlerdir. İğne revizyonu yapılan 13 gözde sadece 3'ünde antiglokomatöz medikasyonsuz göz içi basıncı kontrolü sağlanmışlardır (9).

Mutlu ve arkadaşları yaptıkları çalışmada; 23 olguya iğne revizyonu uygulamışlar, bunlardan 9 olguya iğne revizyonu sırasında 5-FU vermişlerdir. Ortalama GİB'ları 26.6 +/- 6.1 mmHg olan olgulara iğne revizyonu uygulanarak 4.7 +/- 3.7 ay süre ile takip etmişlerdir. Takip sonu GİB ortalaması 14.4 +/- 5.6 mmHg olarak bulunmuştur (12).

Bizim çalışmamızda iğne revizyonu ve subkonjunktival 5-FU enjeksiyonu yapılan hastaların göz içi basıncı 3.ay sonunda ortalama 18.9mmHg, 6. ayda 18.04mmHg olarak bulundu. Bu hastalardan 5'inde göz içi basıncı antiglokomatöz medikasyon ile kontrol altına alındı. 1 hastada antiglokomatöz medikasyona rağmen göz içi basıncı kontrol altına alınmadı. Bu hastaya ikinci kez subkonjunktival 5-FU enjeksiyonuna ihtiyaç duyuldu.

Trabekülektomi sonrası enkapsüle bleb gelişmesi, cerrahinin başarısını olumsuz yönde etkileyerek, göz içi

basıncının kontrolünde zorluk yaratmaktadır. Enkapsüle blebin tedavisinde kullandığımız subkonjunktival iğneleme ve 5-FU enjeksiyonu ofis şartlarında, ayaktan gerçekleştirilebilen pratik bir prosedürdür. Bu işlemin tekrarlanabilir olması, ciddi komplikasyonlara yol açmayan güvenilir bir işlem olması, yükselen göz içi basıncını kontrol etmede etkin bir yöntem olması nedeniyle enkapsüle bleblerin tedavisinde düşünülmesi gereken öncelikli tercihlerden biri olduğunu düşünmekteyiz.

## KAYNAKLAR

1. Skuta GL, Parrish RK II. Wound healing in glaucoma filtering surgery. *Surv Ophthalmol* 1987;32:149-170
2. Ophir A. Encapsulated filtering bleb. *Eye* 1992; 6:348-52
3. Costa VP, Correa MM, Kara-Jose N. Needling versus medical treatment in encapsulated blebs. *Ophthalmology* 1997;104:1215-20
4. Mardelli PG, Lederer CM, Murray P, Scott PA, Hassanein KM. Slit-lamb needle revision of failed filtering blebs using mitomycin C. *Ophthalmology* 1996; 103: 1946-55
5. Ferrer H. Conjunctival dialysis in the treatment of glaucoma recurrent after sclerectomy. *Am J Ophthalmol* 1941;24:788-790
6. The Fluorouracil Filtering Surgery Study Group. Fluorouracil Filtering Surgery Study one-year follow-up. *Am J Ophthalmol* 1989;108:625-35
7. Ewing RH, Stamper RL. Needle revision with and without 5-fluorouracil for the treatment of failed filtering blebs. *Am J Ophthalmol* 1990;110:254-259
8. Shin DH, Juzych MS, Khatana AK, Swendris RP, Parrow KA. Needling revision of failed filtering blebs with adjunctive 5-fluorouracil. *Ophthalmic Surg* 1993;24:242-248
9. Pederson JE, Smith SG. Surgical management of encapsulated filtering blebs. *Ophthalmology* 1985;92:955-8
10. Meyer JH, Guhlmann M, Funk J. How successful is the filtering bleb "needling"? *Klin Monatsbl Augenheilkd* 1997;210:192-196
11. Richter CU, Shingleton BJ, Bellows AR, et al. The development of encapsulated filtering blebs. *Ophthalmology* 1988;95:1163-8
12. Mutlu Z, Alimgil ML, Pelitli V, Erda S. Trabekülektomi sonrası gelişen enkapsüle bleblerin iğneleme yöntemi ile tedavisi. *MN Ophthalmol* 1999; 6:225-7