

Yüksek Miyopiye Bağlı Foveal Retinoskizisde Optik Koherens Tomografi Bulguları

Hakan Özdemir (*), Serra Karaçorlu (*), Murat Karaçorlu (*)

ÖZET

Bu çalışmada yüksek miyopiye bağlı foveal retinoskizisi bulunan bir olgudaki optik koherens tomografi bulguları tanımlanmıştır. Kırkyedi yaşındaki erkek hasta kliniğimize her iki gözde görme azalması şikayeti ile müracaat etti. Hastanın sırasıyla -17.00 ve -19.00 dioptrilik tashihle görme keskinliği sağ gözde 5/10, sol gözde 1/10 seviyesindeydi. Gözdibi muayenesinde her iki gözde dejeneratif miyopik retina değişiklikleri ve arka stafilom vardı. Stafilom bölgesinde izlenen retina mikrokistleri maküla deliği görünümüne benzemekteydi. Hastanın optik koherens tomografi incelemesinde retinanın iç katmanlarında artmış hipoekojenite ve buna bağlı olarak retinada diffüz kalınlaşma tespit edildi. Retinal katmanlardaki hipoekojen alanlarda retina yüzeyine dik çizgisel yansımalar seçiliyordu. Her iki gözde foveola dekolmanı izlenmekteydi. Maküla deliği yoktu. Yüksek miyopili olgularda retina ve vitreusun biyomikroskopik muayenesinde önemli zorluklarla karşılaşılabilir. Özellikle foveal retinoskizis mevcudiyetinde optik koherens tomografi oldukça değerli bir tanı yöntemidir.

Anahtar Kelimeler: Foveal retinoskizis, optik koherens tomografi, yüksek miyopi.

SUMMARY

Optical Coherence Tomography Findings of Foveal Retinoschisis in Highly Myopic Eye

Optical coherence tomography findings of foveal retinoschisis in a patient with high myopia was described. A 47-year-old man was referred to our clinic with the complain of bilateral vision decrease. His best corrected visual acuities were 5/10 in right eye and 1/10 in left eye with -17.00 and -19.00 diopters of refraction. Fundus examination showed degenerative myopic changes with posterior staphyloma in both eyes. Microcystic appearance in the area of the staphyloma mimicked macular hole. Optical coherence tomography showed that retinal thickening was mainly due to an extensive hyporeflexive space splitting the neuroretina. Anteroposterior linear columns were seen across this hyporeflexive space. Foveolar detachments were seen in both eyes. No macular hole was seen. Biomicroscopical assesment of the retina and vitreous in highly myopic eyes is difficult. Optical coherence tomography is very valuble diagnostic technique in such cases especially in the presence of foveal retinoschisis.

Key Words: Foveal retinoschisis, optical coherence tomography, high myopia

(*) İstanbul Retina Enstitüsü, İstanbul

Yazışma adresi: Murat Karaçorlu MD, MSc, İstanbul Retina Enstitüsü, Valikoncağı, Sinoplu Cemal S., No:1/6 80200 Nişantaşı, İstanbul, Turkey
e-mail: retina@pobox.com Fax: 0 212 2332425

Mecmuaya Geliş Tarihi: 28.02.2003
Düzeltilmeden Geliş Tarihi: 06.02.2004
Kabul Tarihi: 06.07.2004

GİRİŞ

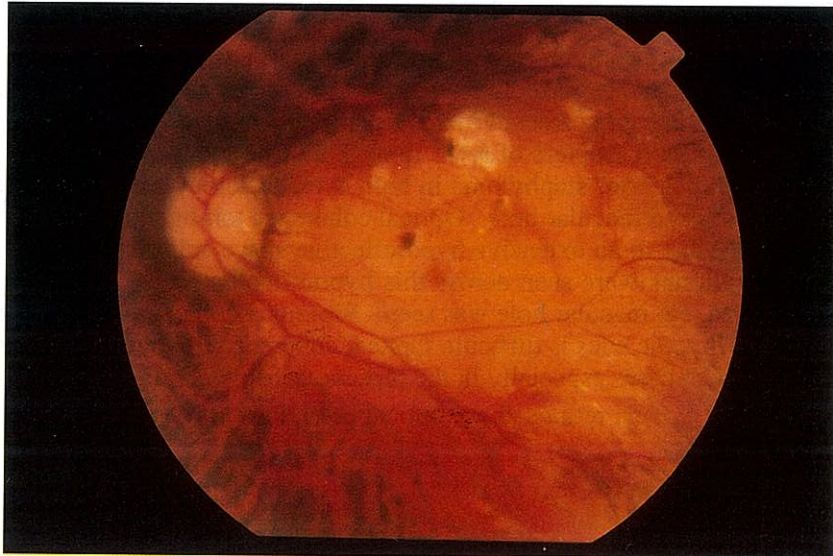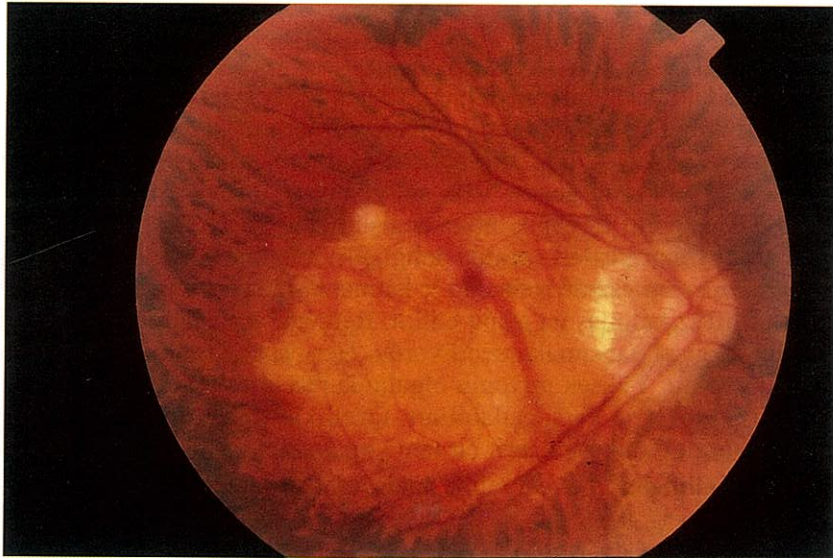Arka stafilom bölgesinde arka vitreus dekolmanının eşlik ettiği maküla deliği yüksek miyopili olgularda iyi tanımlanmış bir patolojidir. Ancak bazı olgularda stafilom bölgesinde retina dekolmanı tespit edilmesine rağmen maküla deliği yoktur. 1958'de Phillips bu klinik tablonun retinoskizis varlığı ile açıklanabileceğini iddia etmiştir (1,2). 1999'da Takano ve Kishi bu tip olguların optik koherens tomografik tetkiklerini yapmış ve bu klinik tabloya foveal retinoskizis adını vermiştir (3). Çalış-

mamızda foveal retinoskizisli bir olgunun optik koherens tomografi bulguları değerlendirilmiştir.

OLGU SUNUMU

Kırkyedi yaşındaki erkek hasta kliniğimize her iki gözde son altı aydan beri görme azalması şikayeti ile müracaat etti. Travma hikayesi olmayan hastanın sağ gözünde -17.00 dioptiri, sol gözünde -19.00 dioptiri refraksiyon kusuru vardı. Hastanın yapılan oftalmolojik

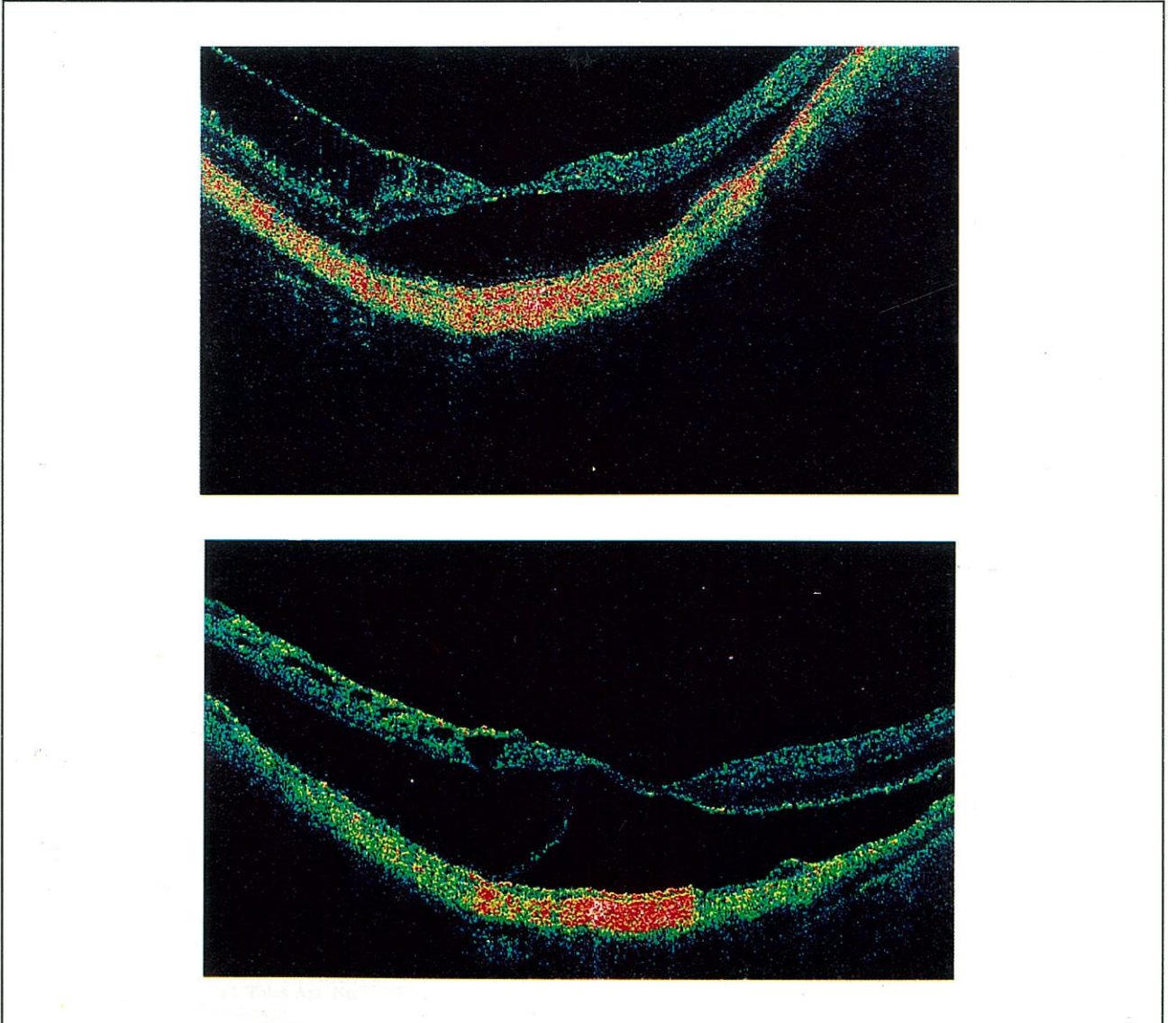
Resim 1. Hastanın sağ (A) ve sol (B) gözüne ait renkli fundus fotoğrafları



muayenesinde tashihli görme keskinliği sağ gözde 5/10, sol gözde 1/10 seviyesindeydi. Ön segment muayene bulguları normal olan hastanın göz içi basıncı ölçümleri sağ gözde 14 mmHg, sol gözde 15 mmHg idi. Hastanın gözdibi muayenesinde her iki gözde peripapiller atrofi, arka stafilmom ve arka vitreus dekolmanı izlenmekteydi. Sol gözde bu muayene bulgularına ilave olarak arka kupta Fuch lekesi tespit edildi. Her iki gözde biyomikroskopik olarak stafilmom bölgesi içinde, makülada izlenen retina mikrokistleri maküla deliği görünümüne benzemektedir (Resim 1). Hastanın optik koherens tomografi (OCT Model 3000, Carl Zeiss Ophthalmic System Inc., Humphrey Division, Dublin, CA, USA) incelemesinde retinanın iç katmanlarında hipoekojenite ve buna

bağlı olarak retinada diffüz kalınlaşma tespit edildi. Retinal katmanlardaki hipoekojen alanlarda retina yüzeyine dik çizgisel yansımalar seçilebiliyordu ve bu yansımalar retinal katmanlarındaki ayrışmayı göstermekteydi. Foveada sensoryel retina ile retina pigment epiteli arasında hipoekojen boşluk lokalize retina dekolmanını temsil etmekteydi. Her iki gözde foveada retina bütünlüğü korunmaktaydı, maküla deliği yoktu. Bu bulgulara ilave olarak her iki gözde retinal kistler gözlenmekteydi. Vitreomaküler traksiyona rastlanmadı. Optik koherens tomografi görüntüleri arka stafilmom nedeniyle glob uzunluğundaki artışı temsil edecek biçimde uzamış ve dikleşmişti (Resim 2).

Resim 2. Hastanın sağ (A) ve sol (B) gözüne ait optik koherens tomografi görüntüleri



TARTIŞMA

Yüksek miyopili olgularda retina ve vitreusun biyomikroskiopik muayenesinde önemli zorluklarla karşılaşılabilir. Örneğin retinadaki mikrokistik görünümün retina dekolmanına mı, yoksa intraretinal kalınlaşmaya mı, ya da intraretinal ayrışmaya mı ait olduğunu söylemek mümkün olmayabilir. Bazı olgularda fovea dekolmanı ile maküla deliğini ayırt etmek mümkün değildir. Özellikle arka stafilomun bulunduğu olgularda vitreus ve retinanın değerlendirilmesinde optik koherens tomografi önemli bir tanı yöntemidir. Foveal retinoskizis de optik koherens tomografi bulgularına göre tanımlanmış bir klinik tablodur (3). Benhamou ve arkadaşlarının çalışmasında foveal retinoskizisin tek bir patoloji olmadığı, beraberinde fovea kisti, lamellar delik, maküla deliği ve fovea dekolmanı bulunabileceği vurgulanmıştır (4). Ayrıca vitreoretinal traksiyonların mevcudiyeti klinik tabloyu daha da karmaşık bir hale getirebilir. Çalışmamızda bilateral foveal retinoskizisi bulunan bir olgunun optik koherens tomografi bulguları tanımlanmıştır. Bu

olgunun her iki gözünde foveal retinoskizise ilaveten foveada lokalize retina dekolmanı tespit edilmiştir. Maküla deliği ya da vitreoretinal traksiyona raslanmamıştır. Kanımızca bu denli karmaşık patolojilerin bir arada bulunabileceği arka stafilomu bulunan yüksek miyopili olgularda optik koherens tomografi başvurulması gereken önemli bir tanı yöntemidir.

KAYNAKLAR

1. Phillips CI. Retinal detachment at the posterior pole. *Br J Ophthalmol* 1958;42:749-753.
2. Phillips CI, Dobbie JG. Posterior staphyloma and retinal detachment. *Am J Ophthalmol* 1963;45:332-335.
3. Takano M, Kishi S. Foveal retinoschisis and retinal detachment in severely myopic eyes with posterior staphyloma. *Am J Ophthalmol* 1999;128:472-476.
4. Benhamou N, Massin P, Haouchine B, et al. Macular retinoschisis in highly myopic eyes. *Am J Ophthalmol* 2002;133:794-800.