

## Hava Yastığı ile Gelişen Oküler Travma\*

Titap Yazıcıoğlu (\*), Yusuf Özertürk (\*\*), Nevzat Gültekin (\*\*\*)

### ÖZET

**Amaç:** Trafik kazalarında hava yastığının gözde yaptığı hasarın değerlendirilmesi.

**Yöntem:** Trafik kazası sonrası göz ağrısı ve görme azlığı şikayeti ile kliniğimize başvuran 35 yaşındaki bir kadın olgudaki şikayetler değerlendirildi.

**Bulgular:** Görme keskinliği heriki gözde el hareketi düzeyinde olup konjonktival hipere-mi, korneada lokalize stromal ödem, descement foldları ve ayrıca sağ gözde korneal erozyon vardı. Pupilla middilate, göz içi basınçları heriki gözde hipoton ve gözdeki muayenesinde sağ gözde üst kadranda retinal ve preretinal hemoraji mevcuttu.

**Sonuç:** Trafik kazalarında hava yastığının morbiditeyi azalttığı bilinen bir gerçek olsa da üretiminde ileri araştırmaların yapılması ve daha az kostik madde kullanılması ile oküler ve perioküler hasar riskinin azaltılabileceği düşüncesindeyiz.

**Anahtar Kelimeler:** Trafik kazası, hava yastığı, oküler komplikasyonlar

### SUMMARY

#### Air Bag Related Ocular Injury

**Purpose:** To report one case of ocular injury in a traffic accident.

**Method:** A patient who was complaining about suddenly lost of vision in both eyes.

**Results:** Visual acuities were hand motion in the both eyes and slit-lamb examination showed conjunctival hyperemia, localized corneal stromal edema, descement folds and only right eye had corneal erosion. Semidilated pupil was observed. The intraocular pressure were hypoton in both eyes and there were retinal and preretinal hemorrhage in the right fundus.

**Conclusion:** Though air bags reduce the morbidity and mortality further research into air bag desing and using a less caustic substance will decrease the ocular and periocular injury.

**Key Words:** Traffic accident, airbag, ocular complications

Trafik kazası sonucu hava yastığı ile ilişkili oküler travmalar giderek artan sıklıkta bildirilmektedir. Literatürde periorbital fraktür, lokalize korneal ödem, epitel erozyonu, kimyasal keratit, hifema, lens subluksasyonu, katarakt, açı resesyonu, retinal yırtık, koroidal rüptür,

intraretinal hemoraji ve vitreus hemorajisi gibi komplikasyonlar bildirilmiştir (1,3).

Burada hava yastığının sebep olduğu oküler komplikasyonları olan bir olgumuzu sunmak istiyoruz.

(\* ) Uzman Dr., Kartal Lütfi Kırdar Eğitim ve Araştırma Hastanesi, 2. Göz Kliniği

(\*\*) Prof. Dr., Kartal Lütfi Kırdar Eğitim ve Araştırma Hastanesi, 2. Göz Kliniği Şefi

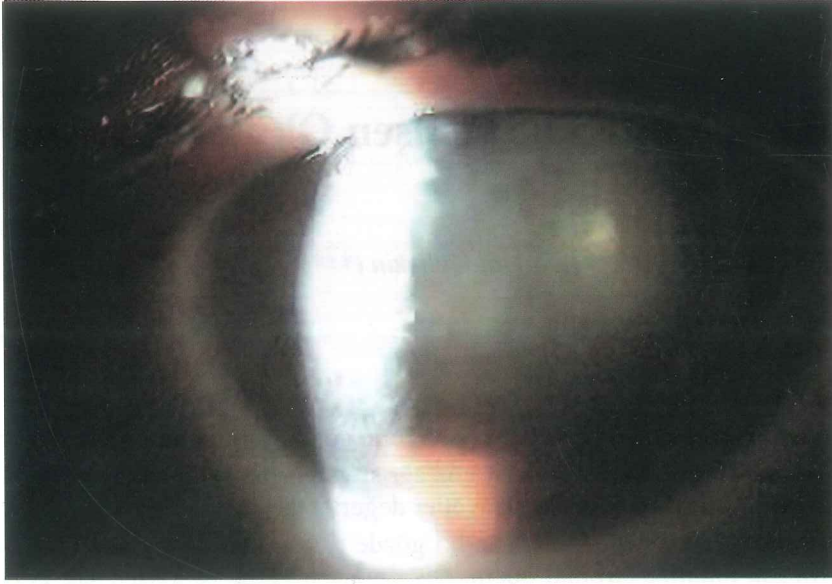
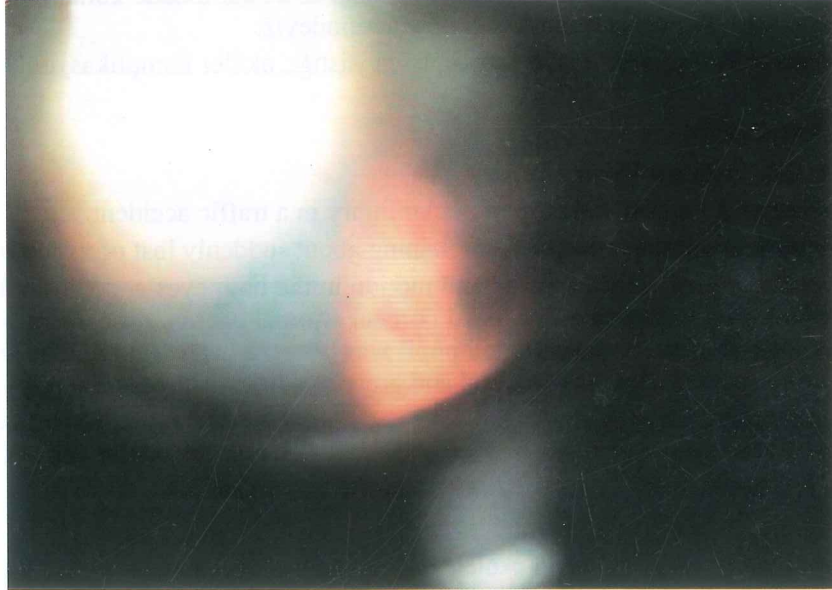(\*\*\*) Araştırma Görevlisi, Kartal Lütfi Kırdar Eğitim ve Araştırma Hastanesi, 2. Göz Kliniği

♦ 23-26 Eylül 2001 TOD XXXV. Ulusal Türk Oftalmoloji Kongresinde poster olarak sunulmuştur.

Mecmuaya Geliş Tarihi: 09.05.2002

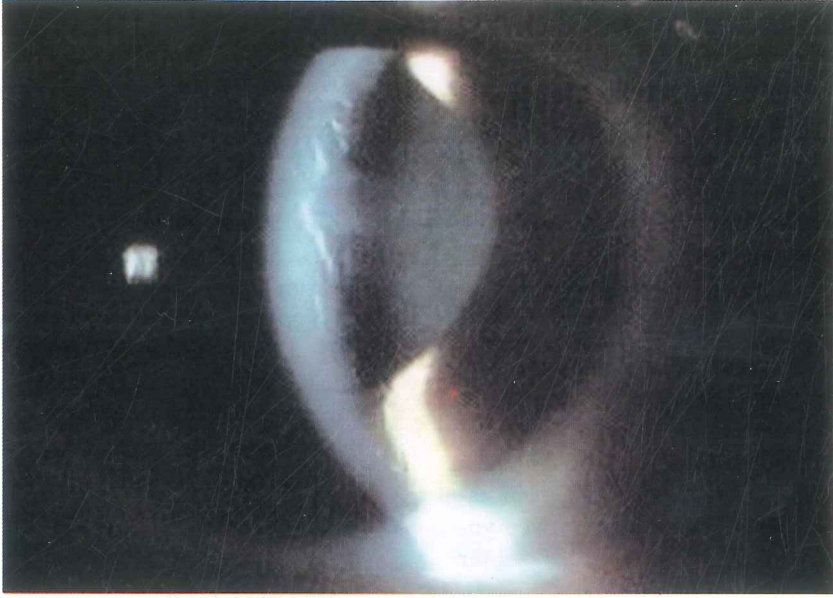
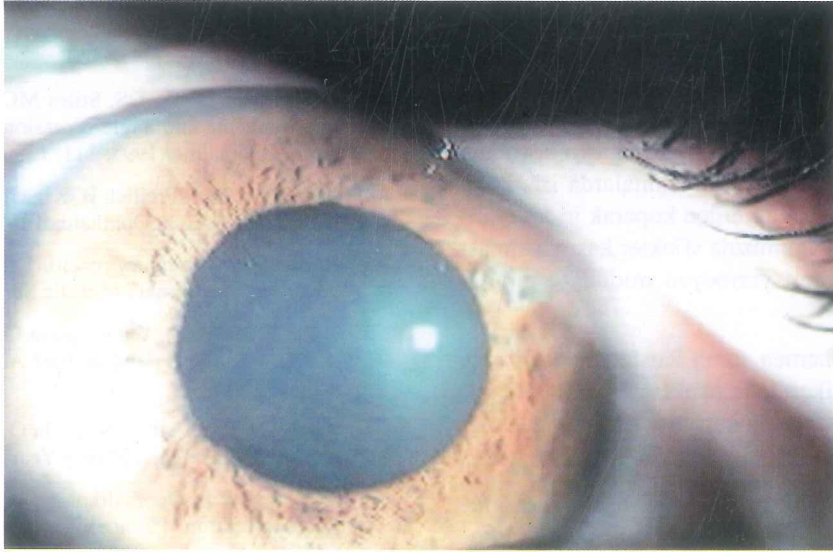
Düzeltilmeden Geliş Tarihi: 20.06.2002

Kabul Tarihi: 10.03.2002

*Resim 1. Kazadan 3 gün sonra ön segmentteki görünüm**Resim 2. Sağ fundusda retinal hemoraji***OLGU**

35 yaşında bir kadın hasta özel arabaları ile 80 km hızla seyredirken trafik kazası geçirdikten 2 gün sonra göz ağrısı ve görme azlığı şikayeti ile polikliniğimize başvurdu. Hastanın anamnezinde eşinin kullandığı arabanın ön koltuğunda oturduğu ve hava yastığının çarpışma sırasında aniden açılması sonucu gözünde yanma hissi olduğu belirtilmekteydi.

Hastanın görme keskinliği heriki gözde el hareketi düzeyindeydi. Konjonktiva hiperemik, korneada lokalize stromal ödem, descemet foldları ve ayrıca sağda korneal erozyon vardı. Pupilla middilateidi. Göz içi basınçları heriki gözde hipoton ve gözdeki muayenesinde sağ gözde üst kadranda retinal ve preretinal hemoraji mevcuttu (Resim 1 ve 2). Tedavi olarak topikal dexamethasone sodium phosphat ve cyclopentolate HCl ve

*Resim 3. Kazadan 15 gün sonra sağ gözdeki descemet foldları ve alt kadrındaki keratik presipiteler**Resim 4. Kazadan 1 ay sonra sol gözde middilate pupilla*

antiödem etkisi nedeniyle Dimeticone damla başlandı. 15 gün sonraki muayenesinde görme keskinliğinin sağda 0.3, solda 0.7'e çıktığı, stromal ödem ve descemet foldlarının sağda sola göre daha fazla olarak devam ettiği görüldü. Endotelde birkaç adet keratik presipite, ön kamarada 1(+) hücre, sağda saat 9'da arka sineşi vardı. Heriki lens saydam olarak değerlendirildi (Resim 3). Kazadan 1 ay sonraki muayenede görme keskinliğinin sağda

0.3, solda 1.0 olduğu, sağ gözde keratik presipite, hafif derecede stromal ödem ve descemet foldlarının devam ettiği, solda ise ön kapsüler kataraktın başladığı ve pupillanın mid-dilate olarak kaldığı saptandı (Resim 4). Sağ fundustaki preretinal hemorajinin rezorbe olduğu ve makular pucker'ın geliştiği görüldü.

## TARTIŞMA

Hava yastığı hayat kurtarıcı olarak bilindiği halde trafik kazası sonrası ön ve arka segmentte çeşitli komplikasyonlara neden olabilmektedir (1-6).

Glob içindeki basıncın ani yükselmesi sonucu globun çeşitli katlarının ani gerilmesi ve kompresyonu ile intraoküler değişiklikler oluşur. Kontüzyon hasarları sonucu subkonjonktival hemoraji, sklera rüptürü, hifema, sekonder katarakt, lens dislokasyonu, iridosiklodyaliz, lens kapsülünün yırtılması ile fakoanafilaktik üveit, Berlin ödemi, makular hole, koroidal rüptür ve korioretinal hemoraji gelişebilir (7-8).

Hava yastığında kullanılan sodyum hidroksit, sodyum azid gibi tozlar korneada epitel erozyonu, korneal ödem gibi hasara neden olabilecekleri için göz derhal bol su ile yıkanmalıdır (1-6). Hava yastığının çarpması sonucu ağır korneal kontüzyonda Descement membranının rüptürü, endotelial bariyerin yıkılması sonucu yoğun stromal ödemle birlikte akut hidropsa neden olabilir (9).

Travma sonucu pupilla sfinkter kası yırtılabilir ve middilate pupilla ile karakterize iridopleji gelişebilir (8). Travmatik iridoplejide birçok faktör rol oynar: 1- Ön kamara açısı resesyonu nedeniyle iris kasını besleyen kısa siliyer sinir dalları yırtılabilir 2-Koroid rüptürü nedeniyle kısa siliyer sinirler hasarlanabilir 3- Sfinkter kasının kendisi hasarlanır ve pilokarpine ile daralmaz. Bu hasarlar sfinkterde segmental felç, ışık-yakın dissosiasyonu ve sfinkter kasının pilokarpine yetersiz veya aşırı cevabına neden olabilir (10). Çok ağır yaralanmalarda iris kökü skleral mahmuza tutunduğu yerden koparak iridodiyalize neden olabilir (8). Olgumuzda sfinkter kası yırtılması sonucu pilokarpine yanıt vermeyen middilate pupilla saptandı.

Künt travmadan hemen sonra lenste geçici opasite oluşabilir, yıllar geçtikçe lens opaklaşabilir (8). Olgumuzda kazadan 1 ay sonra ön kapsüler katarakt geliştiği saptandı.

Hasarlı gözde kontüzyondan 10-20 yıl sonra glokom gelişebilir ve açık açılı glokoma benzer. Gonioskopik muayenede ön kamara açısının bir sektörünün diğer kısma göre daha derin olduğu (açı resesyonu) görülür (8).

Kontüzyon ön kamaraya büyük miktarda pigment salınımına neden olarak iritis görüntüsü yapabilir. Keratit presipite ve posterior sineşi oluşmaz (8). Ancak ön

üveit saptandığını belirtilen çalışmalar vardır (2,4). Olgumuzda ise keratit presipite ve posterior sineşi saptandı.

Sonuç olarak trafik kazalarında hava yastığının morbiditeyi azalttığı bilinen bir gerçek olsa da üretiminde ileri araştırmaların yapılması ve daha az kostik madde kullanılması ile oküler ve perioküler hasar riskinin azaltılabileceği düşüncesindeyiz.

Özellikle direkt oküler çarpmayı önlemek için koltuk ve kemer sisteminin daha güvenli yapılması, koltuk seviyesinin kişinin oturma boyuna göre ayarlanabilir olması, ayrıca üretici firmanın hava yastığında kullanılan kimyasal maddenin ne gibi komplikasyonlara neden olabileceğini ve böyle durumlarda kazaya maruz kalan kişinin neler yapması gerektiğinin otomobil tanıtım broşürlerinde belirtmesinin ve ayrıca acil departmanlarında, ambulanslarda görevli ekibin de bu konuda bilgilendirilmesinin faydalı olabileceği inancındayız.

## KAYNAKLAR

1. McDermott ML, Shin DH, Hughes BA, Vale S, Mich D: Anterior segment trauma and air bags Arch. Ophthalmol 1995; 113: 1567-1568
2. Whitacre MM, City K, Pilchard WA, Kan SM: Air bag injury producing retinal dialysis and detachment Arch. Ophthalmol 1993; 111: 1320
3. Leshner MP, Durrie DS, Stiles MC, City K: Corneal edema, hyphema and angle recession after air bag inflation Arch. Ophthalmol 1993; 111: 1320-1322
4. Rosenblatt MA, Freilich B, Kirsch D: Air bag-associated ocular injury Arch. Ophthalmol 1993; 111: 1318
5. Stranc MF: Eye injury resulting from the deployment of an air bag Br Journal of Plastic Surgery 1999; 52:418
6. Kuhn F, Morris R, Witherspoon CD, Byrne JB, Brown S, Ala B: Air bag: Friend or foe? Arch. Ophthalmol 1993; 111: 1333-1334
7. Apple DJ, Rabb MF: Cornea. In Ocular Pathology. Fourth edition. Philadelphia. Mosby Year Book 1991; 102
8. Newell FW: In Ophthalmology Principles and Concepts. Seventh edition. Philadelphia. Mosby Year Book 1992; 180
9. Kenyon KR, Wagoner MD: Conjunctival and corneal injuries. In Eye Trauma Shingleton BJ., Hersh PS., Kenyon KR. Philadelphia. Mosby Year Book 1991; 65
10. Thompson HS: The Pupil. In Adler's Physiology Of The Eye Hart WM. Ninth edition Philadelphia. Mosby Year Book 1992; 428