

Prolaktinomalı Hastalarda Bromokriptin Kullanımına Bağlı Gelişen Boş Sellada Görme Alanı Muayenesinin Önemi

Erdoğan Cicik (*), Tahire Başerler (**), Nurperi Gazioğlu (***), Hakan Özdemir (****),
Nejat Çıplak (*****)

ÖZET

Amaç: Prolaktinomalı hastalarda bromokriptin tedavisine bağlı olarak gelişen sekonder boş sellada görme alanı muayenesinin önemini irdelemek.

Yöntem: Sekonder empty sella tanısı konmuş dördü kadın, ikisi erkek toplam altı hasta çalışma kapsamına alındı. Hastalar ortalama 3.9 yıl (1-14 yıl) süre ile bromokriptin tedavisi gördüler. Hastaların göz muayenelerinde rutin biomikroskopik muayenenin yanısıra görme alanı muayeneleri de (Goldmann ve Humphrey santral 30-2 eşik testi) yapıldı.

Sonuçlar: Azalmış görme keskinliği (bir hastada), temporal optik disk solukluğu (üç hastada), bilateral asimetric periferik görme alanı daralması (üç hastada) muayenelerimizde saptadığımız patolojik sonuçlardı. Periferik görme alanı daralması olan hastaların magnetik rezonans (MR) tetkiklerinde total boş sella mevcudiyeti gösterildi. Bu hastaların ikisi görme fonksiyonlarını korumaları amacı ile opere edildiler. Karakteristik periferik görme alanı daralmaları görülmeyen diğer üç hastada ise parsiyel empty sella izlendi.

Yorum: Periferik görme alanı daralmaları bromokriptin tedavisi sonrası gelişen sekonder empty sellanın erken tanısında önemi bir ipucudur.

Anahtar Kelimeler: Prolaktinoma, bromokriptin, sekonder boş sella, görme alanı.

SUMMARY

The Importance of Visual Field Examination in Patients with Empty Sella After Bromocriptine Therapy of Prolactinoma

Purpose: To evaluate the importance of visual field examination in patients with secondary empty sella which developed after bromocriptine therapy of prolactinoma.

Methods: Six patients, four women and two men, with secondary empty sella were included in this study. Patients were treated with bromocriptine for a mean period of 3.9 years (range 1-14 years). For ophthalmological control, besides routine biomicroscopical examinations, visual field examinations (Goldmann and Humphrey central 30-2 threshold test) were done.

Results: Diminished visual acuity (one patient), temporal optic disc pallor (three patients), bilateral asymmetrical peripheral visual field constriction (three patients) were the pathological results of our examinations. Total empty sella was visualized with MRI technique in patients with peripheral visual field constriction. Two of these patients were operated to preserve their visual function. The three remaining patients lacked of characteristic peripheral visual field constriction were proven to have partial empty sella.

(*) Uzm. Dr., İ.Ü. Cerrahpaşa Tıp Fakültesi Göz Hastalıkları A.D.

(**) Prof. Dr., İ.Ü. Cerrahpaşa Tıp Fakültesi Göz Hastalıkları A.D.

(***) Uzm. Dr., İ.Ü. Cerrahpaşa Tıp Fakültesi Nöroşirürji A.D.

(****) Asistan Dr., İ.Ü. Cerrahpaşa Tıp Fakültesi Göz Hastalıkları A.D.

(*****) Prof. Dr., İ.Ü. Cerrahpaşa Tıp Fakültesi Nöroşirürji A.D.

Mecmuaya Geliş Tarihi: 24.11.2000

Düzeltilmeden Geliş Tarihi: 19.02.2001

Kabul Tarihi: 26.02.2001

Conclusion: Peripheral visual field constrictions are the very important clue for the early diagnosis of secondary empty sella which developed after bromocriptine therapy.

Key Words: Prolactinoma, bromocriptine, secondary empty sella, visual field.

GİRİŞ

Hipofiz adenomlarından prolaktinoma en sık rastlanılan adenom türü olup kadınlarda daha sıklıkla izlenmektedir. Hipofiz adenomlarının büyük bir çoğunluğu mikroadenom görünümündedir. Erkeklerde sellada sınırlı kalan prolaktinomalar relatif olarak nadirdir (1). Prolaktinoma tedavisinde, ergot derivativlerinden elde edilen dopamin agonisti bromokriptinin (2 bromo alfa ergokriptin) cerrahiye alternatif veya müşterek kullanımı tedavide yeni bir yöntem olmuştur. 1970'li yıllardan beri kullanılan ilaç;

- Pituiter gonadotropik fonksiyonu inhibe etmekte,
- Prolaktin salınımını azaltıp serum prolaktin seviyesini normal sınırlara çekmekte,
- Adenomun hacmini azaltmaktadır (1,2).

İlacın erken kesilmesinde adenomda gelişen kistik nekroz sonucu hacim artışı gözlenmektedir. İlacın uzun dönem kullanımı ise, makroadenomda hacim küçülmesine ilave olarak sekonder (empty) boş sella gelişmesine neden olabilmektedir. Sekonder boş sellanın meydana geliş mekanizması makroadenomda genişleyen sella diaframının adenomun küçülmesi ile yetersiz hale dönüşmesi şeklindedir. Yetersiz ve açık olan sella diaframından beyin omurilik sıvısı (BOS) ihtiva eden araknoidal zarın sella turcica içine herniasyonu ve suprasellar görsel sistemde bu herniasyona bağlı olarak gerilme ve açılma izlenmektedir. BOS ihtiva eden araknoidal keseciğin kronik basısı; hipofizin itilip sıkışmasına, sella turcicada genişlemeye ve zayıf bölgelerde kemik defektlerinin oluşmasına sebep olmaktadır (3). Görsel semptomların primer boş selladakinden daha ciddi ve hızlı ilerleyen bir karakterinin olduğu vurgulanmaktadır (4). Görsel fonksiyonların bozulması ve BOS'un burundan gelmesi (rinore) sekonder empty sella vakalarında cerrahi endikasyonlardır (1,5).

Çalışmamızın amacı, bromokriptin kullanımına bağlı olarak gelişen sekonder boş sellada irreversible görme kaybı meydana gelmeden yapılan görme alanı tetkikleri ile erken tanının önemini vurgulamaktır.

GEREÇ ve YÖNTEM

Çalışmamızı hipofiz adenomu nedeniyle rutin göz muayeneleri yapılan olgular arasından seçilen 4'ü kadın, 2'si erkek toplam 6 prolaktinomali olgu teşkil etmektedir. Hastalarda makroadenom nedeniyle en az 1, en fazla 14 yıl değişik dozlarda ve ara ara kesilerek bromokriptin

kullanılmıştır. İlaç dozu serum prolaktin seviyeleri tayin edilerek endokrinologlar tarafından ayarlanmıştır. Adenomların takibinde bilgisayarlı tomografi (BT) ve/veya magnetik rezonans (MR) gibi görüntüleme metodları kullanılmıştır.

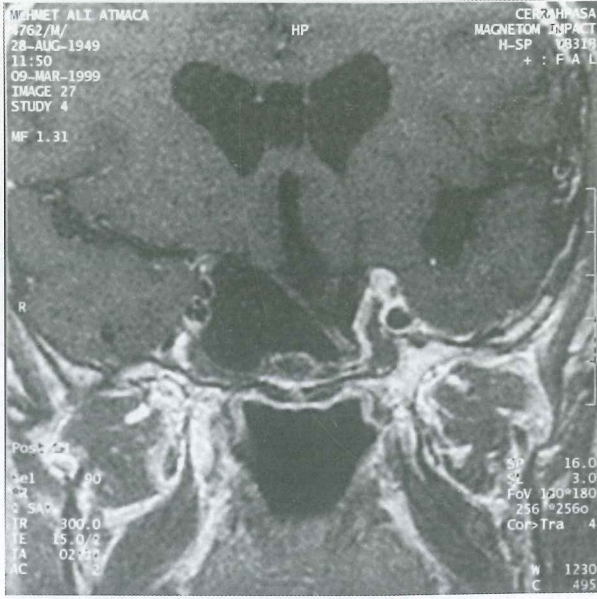
Suprasellar görsel sistemin (optik sinir, kiyazma ve traktus optikus) durumu tedavi öncesi ve sonrası kitlenin hacmine göre göz hekimleri tarafından değerlendirilmiştir. Tarafımızdan göz muayeneleri gerçekleştirilen serum prolaktin seviyeleri normal (ilaçlı) 6 olguda rutin muayeneye ilave olarak görme alanı (Goldmann ve Humphrey santral 30-2) muayenesi yapıldı. Şüpheli olgularda bir ay sonra aynı şartlarda görme alanı muayeneleri tekrarlandı. Görme alanlarında periferik daralma saptanan ve MR ile boş sellanın varlığı doğrulanan 3 olgudan ikisi (bir olgu cerrahi müdahaleyi kabul etmedi) hastanemizin Beyin Cerrahisi Anabilim Dalında transfenoidal yolla opere edildi. Hipofiz eksizyon biopsisi Patoloji Anabilim Dalında değerlendirildi. Görme alanlarında kadranlara dağılan (simetrik olmayan) dissemine skotom saptanan diğer üç olgunun MR tetkiklerinde parsiyel empty sellanın geliştiği izlendi. Bu olgular cerrahi endikasyon için beyin cerrahisi ekibi tarafından takibe alındılar. Olgularımız, anamnezlerinde rinore tarif etmedi. Olgular durumuna göre bir ile altı ay arayla göz muayeneleri için kontrollere çağırıldılar.

OLGULAR

Olgu 1: M.A.A., 1949 doğumlu, erkek hasta. 1980 yılında baş ağrısı nedeniyle değişik doktorlara müracaat etmiş. Düzensiz olarak ismini hatırlayamadığı bazı ilaçlar kullanmış. 1991 yılında Cerrahpaşa Tıp Fakültesi endokrinoloji polikliniğine prolaktinoma tanısı ile sevk edilmiş. İlk tedavi olarak günde bir defa üç kez Parlodel L (bromokriptin) ampul 250 mg. başlanmış ve idame tedavi olarak da Parlodel tablete (5-10 mg) geçilmiş. Tedavi öncesi göz konsültasyonu istenmiş ve yapılan muayenesinin normal olduğu dosyasına kaydedilmiş. Serum prolaktin seviyesi normal sınırlara çekilen hasta ilaç tedavisine devam ederek kontrollere alınmış. Yıllık kontrollerinde göz konsültasyonu istenmiş.

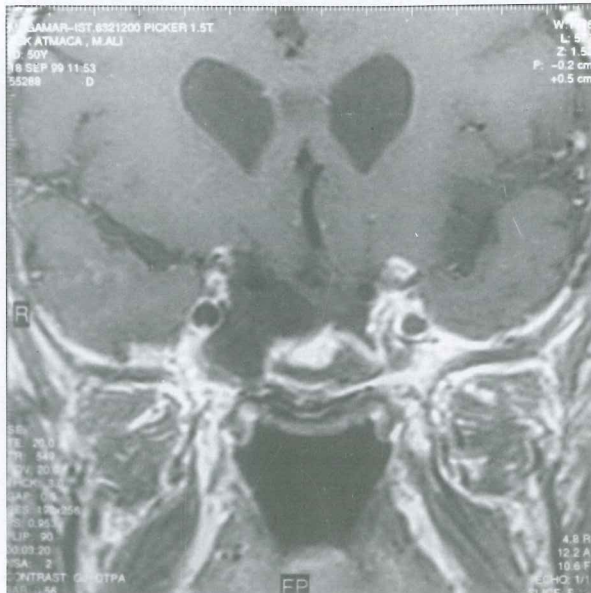
23.3.1999 tarihinde yapılan göz muayenesinde; glob hareketleri normal, sağ-sol görme keskinliği tam, biomikroskopik muayenesi ve göz içi basınçları normal olarak değerlendirildi. Fundus muayenesinde her iki papillada simetrik olmayan temporal solukluk saptandı. Anamnezinde halen günde 1X 1/2 tablet (1.25 mg) Parlodel kullandığı göz önüne alınarak görme alanı (Goldman

Resim 1. M.A.A. Preoperatif MR T1 koroner kesiti. Sellanın normalden daha geniş olduğu ve hipofiz sapının sağdan sola itilmiş olduğu görülmekte. Tabanda orta hatta kalınca bir kalıntı dikkat çekiyor

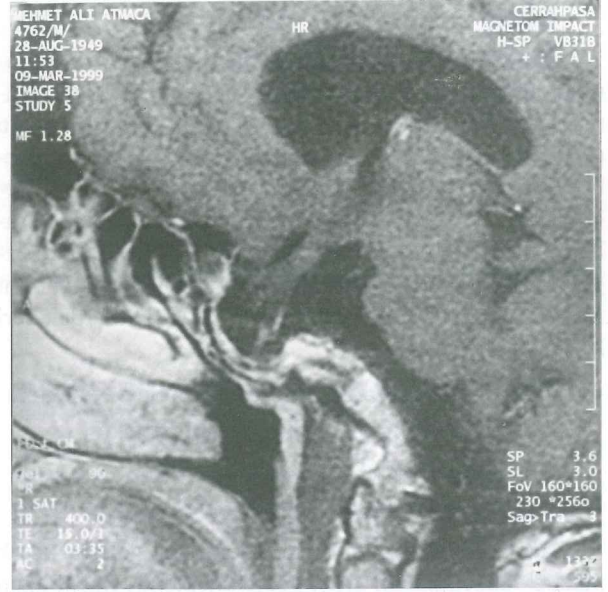


ve Humprey santral 30-2) muayenesi yapıldı. Hastanın görme alanlarında, sağ tarafta daha fazla olmak üzere bilateral periferik görme alanı daralması saptandı. Kontrol için bir ay sonra aynı şartlarda ikinci kez görme alanları alındı (20.4.1999) ve aynı görme alanı defektlerinin devam ettiği görüldü.

Resim 3. M.A.A. Postoperatif erken dönem MR T1 koroner kesiti. Sella tabanında durayı kaldırmış yağlı greft görülüyor. Sağda araknoidal kalıntı mevcut.

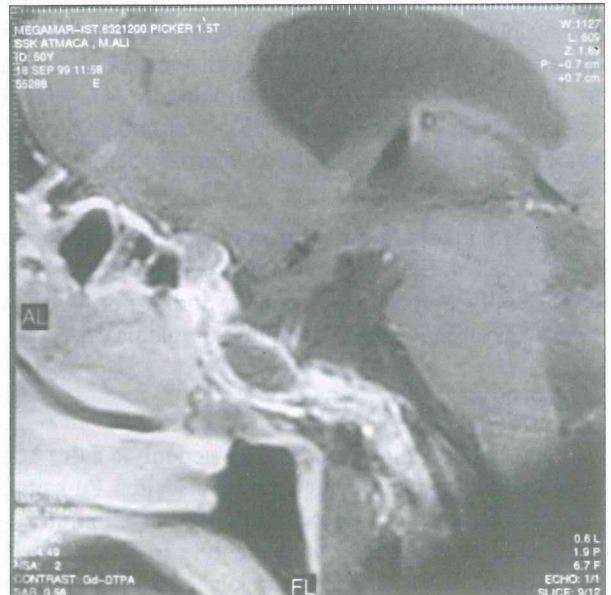


Resim 2. M.A.A. Preoperatif MR sagittal T1 kesiti. Sella içine BOS'un girdiği, hipofiz sapının arkaya doğru itildiği ve sella tabanının sfenoid sinüse çıktığı görülmekte

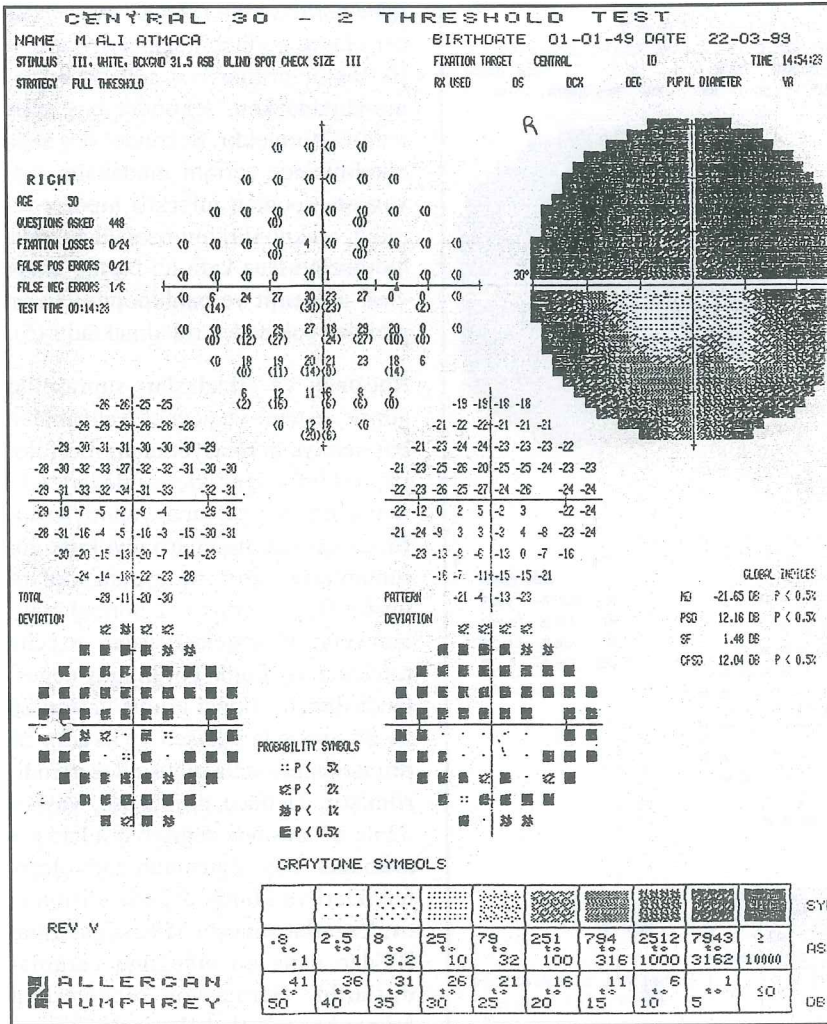


Radyolojik tetkiklerde 12.4.1993 sella BT ve son olarak 9.3.1999 sella MR incelenmesinde sekonder boş sellanın geliştiği görülmekteydi (Resim 1-2). Hastanın endokrinoloğu ile görüşülerek merkezi görme hissinin muhafazası için Beyin Cerrahisi Anabilim Dalında transsfenoidal yolla boş sella otolog yağ dokusu ile dolduruldu (Resim 3-4). Hipofiz eksizyon biopsisi Patoloji

Resim 4. M.A.A. Postoperatif erken dönem MR sagittal T1 kesiti. İntrasellar bölge greft ile doldurulmuş



Resim 5. M.A.A. Preoperatif sağ göze ait santral 30-2 görme alanı



Anabilim Dalında değerlendirildi. Eksize edilen parçada hiyalinize fibrotik doku, distrofik kalsifikasyon ve eritrosit kümeleri saptandı. Hastanın postoperatif göz muayenesinde (12.10.1999) preoperatif muayeneden farklı olarak (Mart-Nisan1999 tarihli) Humphrey santral 30-2 görme alanı muayenelerinde (Resim 5-6) relatif skotomların kaybolduğu ve görme alanında kısmen de olsa genişleme olduğu saptandı (Resim 7-8). Hasta halen rutin kontrollere gelmektedir.

Olgu 2: S.A., 1954 doğumlu, erkek hasta. Devamlı baş ağrısı şikayetiyle Dicle Üniversitesi Nöroloji Kliniğine müracaat etmiş. Bir yıl kadar değişik dozlarda ve düzensiz olarak bromokriptin tedavisi görmüş. İleri tetkik ve tedavi için hastanemize sevk edilmiş. 20.4.1999 tarihli göz konsültasyonunda bilateral glob hareketleri normal, görme keskinliği 4-5/10 idi ve tashihle artmıyordu. Biomikroskopik muayenesi ve göz içi basınçları normal idi. Fundus muayenesinde, bilateral papilla temporalinde

solukluk saptandı. Görme alanı muayenelerinde bilateral periferik görme alanı daralması izlendi. Hastanın 24.4.2000 tarihli sella MR'ında sekonder boş sella mevcudiyeti gösterildi. Beyin Cerrahisi Anabilim Dalında aynı ekip tarafından, birinci olguda uygulanan teknikte boş sella dolduruldu. Erken dönem postoperatif göz muayenesinde (1.5.2000) sağ-sol görme keskinliğinde ve fundus muayenesinde bir değişim saptanmadı. Görme alanı muayenelerinde, periferik görme alanı daralmalarında kayda değer bir değişiklik izlenmedi. Hasta rutin kontrollere alındı.

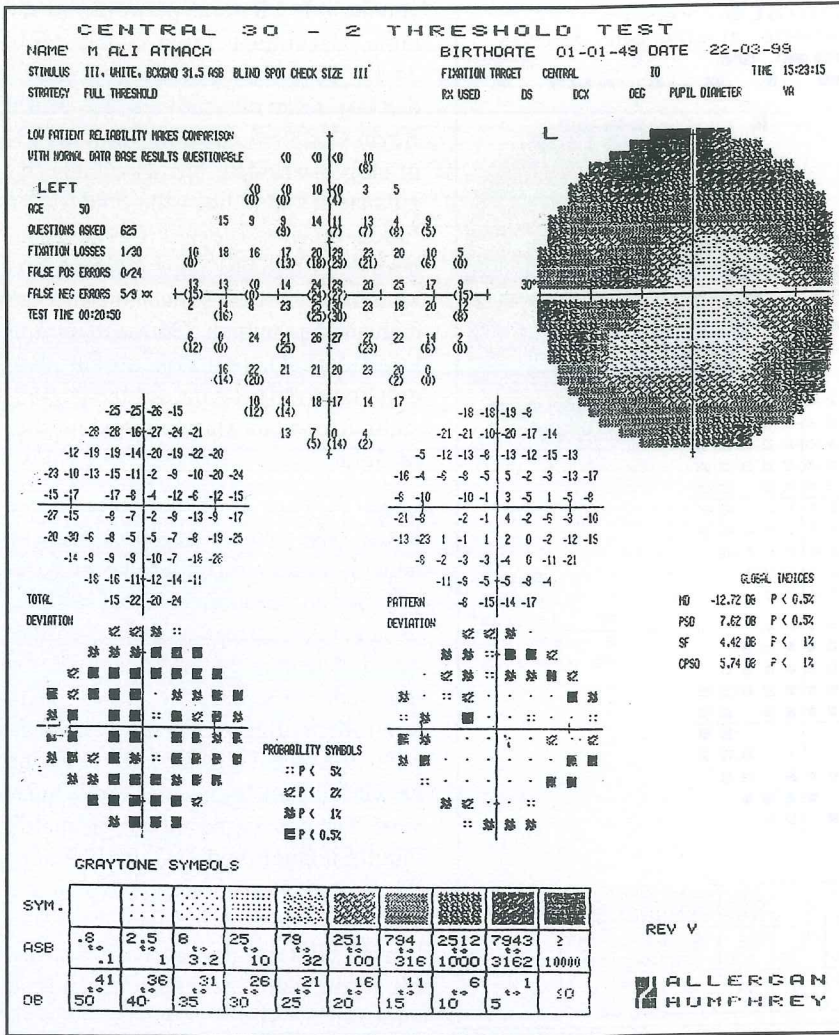
Olgu 3: H.H., 1938 doğumlu, kadın hasta. 1986 yılından beri prolaktinoma nedeniyle bromokriptin tedavisi görüyor. Serum prolaktin seviyesi gözönüne alınarak ilaç dozu azaltılmış ve adenomda küçülme ile birlikte normal göz muayene bulguları ile hasta yıllık kontrollere alınmış. En son olarak yapılan göz muayenesinde sağ-sol görme keskinliği tam; biomikroskopik muayenesi ve göz içi basınçları normaldi. Papilla temporalinde asimetrik solukluk nedeniyle anamnez de göz önüne alınarak yapılan görme alanı muayenelerinde bilateral ileri derecede periferik görme alanı daralması saptandı ve endokrinologlarla temasa geçildi. Kontrol MR 'larında sekonder empty

sellanın geliştiği doğrulandı. Hastaya görme keskinliğinin muhafazası için operasyon önerildi. Hasta operasyonu kabul etmedi. Halen hasta endokrinoloji kliniğimizde takip altındadır.

Olgu 4: S.T., 1970 doğumlu, kadın hasta. 3 yıldır prolaktinoma tanısı ile bromokriptin tedavisi görüyor. Belirli aralıklarla göz kontrollerine gelmekte. Son yapılan göz muayenesinde; görme alanlarında binazal ve bitemporal skotomların dışında başka bir patoloji saptanmadı. Son MR tetkiklerinde parsiyel boş sella saptanan olgu beyin cerrahisi ekibimiz tarafından takibe alındı.

Olgu 5: P.O., 1940 doğumlu, kadın hasta. 5 yıldır devamlı fakat değişik dozlarda bromokriptin tedavisinde. Tedavi öncesi istenen göz muayenesi normal olarak değerlendirilmiş. Son yapılan rutin göz muayenesinde görme alanında (Humphrey santral 30-2) superior, inferior asimetrik; binazal ve bitemporal skotomlar saptandı.

Resim 6. M.A.A. Preoperatif sol göze ait santral 30-2 görme alanı



nişlemiş sella diaframından boş sella içine herniasyonu primer veya sekonder olarak görülebilmektedir. Etiyolojik faktör primer boş sellada iyi tanımlanamazken, sekonder boş sella multifaktoriyeldir. Sekonder boş sella etyolojisinde cerrahi müdahale, radyasyon, spontan infarktlı hipofiz tümörü, araknoidit, hidrosefaluslu veya hidrosefalussuz kafa içi basınç artışı, viral menenjit ve panhipopituitarizm gibi pek çok neden rol almaktadır (5).

Kaufman ve arkadaşları suprasellar görme sistemi ve üçüncü ventrikülün boş sellaya herniasyonunun morfolojik ve klinik özelliklerini değerlendiren geniş bir çalışma yapmışlardır. Bu çalışmada, hastalar radyolojik görünümüne göre üç grupta toplanmıştır. Birinci grupta 52 normal olgunun suprasellar görsel sistem ve sella turcica radyolojik görünümü değerlendirilmiştir. İkinci grupta yaşları 26 ile 86 arasında değişen 15'i kadın 24 primer empty sella olgusu değerlendirilmiştir. Üçüncü grupta ise, yaşları 32 ile 67 arasında değişen 6'sı kadın 8 sekonder boş olgusunun radyolojik tetkikleri ve kliniği değerlendirilmiştir. Yazarlar sonuçta MR bulgularının BT'den daha iyi olduğunu vurgulamışlardır. Herniasyon sebeplerinin primer boş sellada belirgin olmamasına rağmen, sekonder boş sellada çok

Yapılan MR kontrolünde parsiyel empty sella saptanan olgu beyin cerrahisi bölümü tarafından takibe alındı.

Olgu 6: V.A., 1956 doğumlu, kadın hasta. 1985 yılında ikinci doğumundan sonra kısa bir süre bromokriptin kullanmış. 4 yıl ara verildikten sonra tekrar düşük dozda (1/2 tablet Parlodel 2.5 mg.) ilaç tedavisi başlanmış. İstenilen göz muayenesinde sağ ve sol görme keskinliği tam idi. Biomikroskopik muayenesi, göz içi basınçları ve gözdibi muayenesi normal bulundu. Yapılan görme alanı muayenelerinde (Humphrey santral 30-2 ve Goldmann) bilateral nazal superior skotomlar saptandı. MR tetkikinde parsiyel boş sella görüldü ve hasta beyin cerrahisi bölümü tarafından takibe alındı.

TARTIŞMA

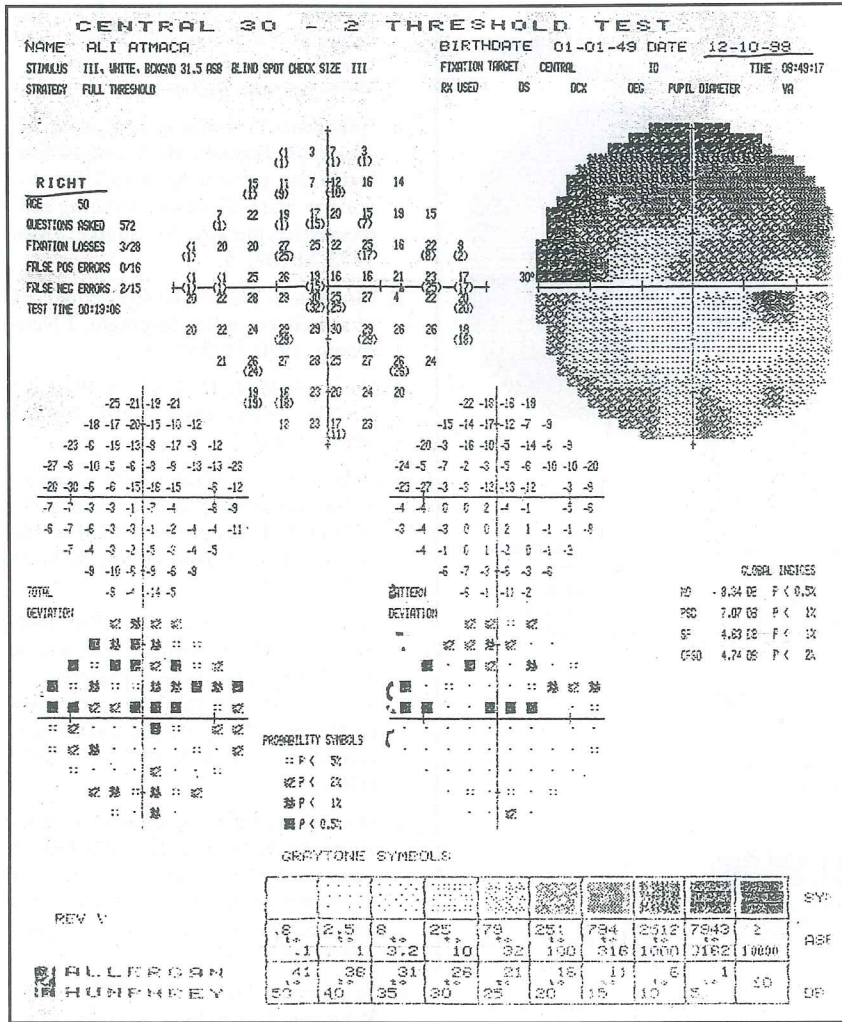
Suprasellar görsel sistemin (optik sinir, kiyazma, optik traktus) ve üçüncü ventrikülün ön alt kısmının, ge-

daha belirgin olduğu ve 8 olgudan 7'sinde iyi tanımlanan sebebin bulunduğu bildirilmiştir. Ayrıca bu çalışmada boş sellanın görme fonksiyonu üzerine etkisi araştırılmıştır. Sekonder boş sellada görme alanı defektinin, optik atrofinin ve görme kaybının primer boş selladan daha sık geliştiği vurgulanmıştır. 8 olgudan ikisinin bromokriptin tedavisi (34-60 ay) gördüğü bildirilmiştir (6).

Demura ve arkadaşları 10 mikroadenomlu olgunun bromokriptin tedavisi öncesi ve sonrası BT incelemelerinde, hastaların yedisinde intrapitüeter düşük dansiteler saptamışlardır. Aynı zamanda bu olgularda çeşitli derecede boş sella gelişimini izlemişlerdir (7).

Scherrer ve arkadaşları dev prolaktinomlu (makroadenomlu) 20 olguyu iki grupta tedaviye almışlardır. Birinci gruptaki 10 olguda cerrahi veya radyoterapi uygulamışlar, ikinci gruptaki 10 olguda ise günde 10-20 mg. arasında değişen bromokriptin tedavisi uygulamışlardır.

Resim 7. M.A.A. Postoperatif sağ göze ait santral 30-2 görme alanı (Temporal superior ve alt kadranda defektlerde azalma izleniyor)



Bromokriptin tedavisi uygulanan 10 olgunun 7'sinde tümörün küçüldüğü ve bunlardan 4'ünde parsiyel boş sella geliştiği saptanmıştır (8).

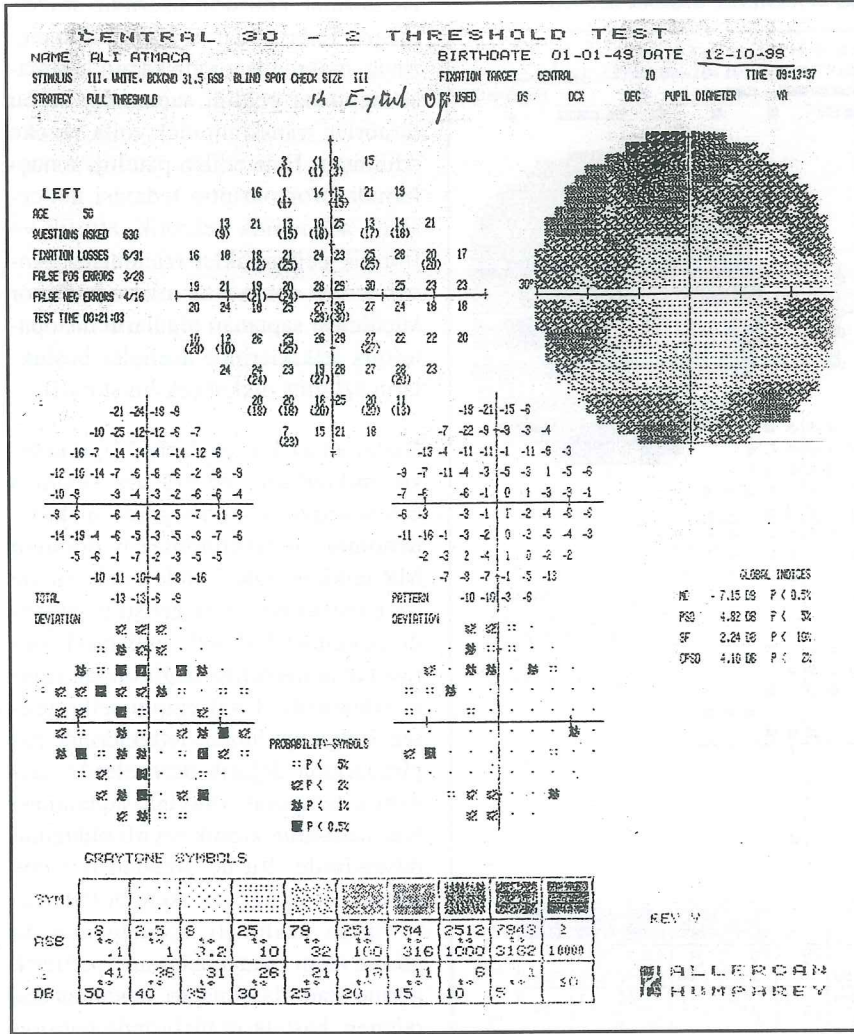
Van't Verleat ve arkadaşları radyolojik olarak makroadenomu ispatlanmış ve serum prolaktin seviyeleri yüksek seyreden 12 olguda günlük 4 doza bölünmüş olarak 10-20 mg. prolaktin uygulamışlardır. Ortalama 2.4 (0.5-3.5) yıllık takipler sonucunda serum prolaktin seviyelerinin normal sınırlara indiğini saptamışlardır. Adenom ebatlarında 11 olguda %75'den daha fazla, 1 olguda %50-75 arasında küçülme saptamışlar ve 8 olguda tümörün küçülmesine parsiyel empty sella oluşumunu eşlik ettiğini görmüşlerdir (9).

Gen ve arkadaşları ebatları 51-26mm. arasında gelişen makroadenomlu 6 olguyu bromokriptin tedavisine (3-23.4 mg/gün) almışlardır. En az 99, en çok 254 gün medikal tedavi gören hastalardan 3'ünde serum prolaktin

seviyesi normal sınırlara inmiş, 3'ünde ise normal sınırların üzerinde seyretmiştir. Tedavi sonrası BT incelemelerinde, makroadenomda hacim azalması meydana geldiği saptanmış ve bu tümörler transsfenoidal yolla rezekt edilmiştir. Elde edilen patoloji sonuçlarında bromokriptin tedavisi neticesinde adenomda nekrotik, atrofik ve fibrotik değişiklikler izlenmiştir. Ancak tedavi sonrası az miktarda tümör küçülmesi saptanan olguların histopatolojik tetkiklerinde asellüler boşlukların azlığına dikkat çekilmiştir (10).

Bizim en az bir, en fazla 14 yıl değişik miktarlarda ve ara ara kesintili bromokriptin tedavisi gören makroadenomlu (prolaktinoma) 6 olgunun MR tetkiklerinde 3'ünde total, 3'ünde ise parsiyel boş sella geliştiği saptandı. Sekonder boş sella gelişmesi sonrası taban defektine bağlı olarak rinore izlenmedi. Total empty sella gelişen 3 olgunun fundus tetkiklerinde papillalarında değişik derecelerde, asimetrik temporal solukluk saptanması bize hadisenin kronik seyirli olduğunu düşündürdü. Bu üç olgudan ikisinde görme keskinliği tam iken, birinde yarı yarıya azalmıştı. Üç olgunun da görme alanı muayenelerinde periferik görme alanı daralmaları saptanmasına rağmen, hastaların hiçbirinde belirgin olarak ifade edilen şikayetler söz konusu değildi. Parsiyel boş sella tespit edilen 3 olgumuzda da görme keskinliği tam ve fundus tetkikleri normaldi. Bu olgularda yapılan görme alanı muayenelerinde, bilateral simetrik olmayan değişik kadrarlarda skotomlar saptandı. Bu da bize suprasellar görsel sistemin kronik çekilme ve bası altında kalması sonucunda irreversible sinir lifi defektleri oluşmadan cerrahi yaklaşımla boş sellanın doldurulması gerekliliğini gösterdi. Total boş sellalı iki olgumuzda cerrahi müdahale sonrası görme alanındaki relatif skotomlar ortadan kalkarken, absolu skotomlarda değişiklik izlenmedi. Parsiyel boş sellalı 3 olguda, göz muayenesi ile saptanan en erken patoloji görme alanında skotomların mevcudiyetiydi. Bu olgular boş sella yönünden beyin cerrahisi bölümü ile birlikte takip altına alınmışlardır. Cerrahi müdahale uygulanan iki olguda yapılan hipofiz eksizyon biopsisinin histopatolojik tetkiklerinde bazı yazarların da belirttiği gibi, bromokriptin tedavisine bağlı olarak adenomda hacim

Resim 8. M.A.A. Postoperatif sol göze ait santral 30-2 görme alanı.



KAYNAKLAR

1. Glaser JS: Topical Diagnosis .Optic chiasm. Duane's Ophthalmology CD-Rom Edition. Lippincott- Raven. Tasman R., Jaeger E.A. Vol:2, Chapter 6, 1998. Records 14206-14297.
2. Nakajima T, Tamura T, Kuroki M, Tanara R, Hayashi H: A case of prolactinoma presenting with CSF rhinorrhea and CSF otorrhea during bromocriptine therapy. No Shinkei Geka 1992;20:1091-5.
3. Mortana R, Norrell H: Consequences of a deficient sellar diaphragm. J Neurosurg. 1970;32 :565-73.
4. Spaziante R, de Divitis E, Stella L, et al: The empty sella. Surg. Neurol 1981; 16:418-26.
5. Connolly ES, Carmel PW, Empty Sella Syndrome. in Neurosurgery. Wilkins RH, Rengachary SS: The McGraw-Hill Company. 1996, Volume IB. 1367-73.
6. Kaufman B, Tomsak RL, Kaufman BA, Bellon EM, Selman WR, Modil MT: Herniation of the suprasellar visual system and third ventricle into empty sella. Morphologic and clinical considerations. AJR 1989 ;152:597-608.
7. Demura R, Kubo O, Demura H, Shimizu K, Kitamura K: Changes in computed tomographic findings in microprolactinomas before and after bromocriptine. Acta Endocrinol 1985;110:308-12.
8. Scherrer H, Turpin G, de Gennes JL, Schaison Cusin M, Heshmati HM, Thibierge M, Metzger J: Results of bromocriptine treatment of giant or invasive prolactin adenomas. Apropos of 20 cases. Ann Med Interne 1985; 136:459-66.
9. van't Verlaat JW, Crougns RJ, Hendriks MJ, Bosma NJ, Nortier JW, Thijssen JH: Bromocriptine treatment of prolactin secreting macroadenomas: A radiological, ophthalmological and endocrinological study. Acta Endocrinol 1986;112:487-93.
10. Gen M, Uozumi T, Ohta M, Ito A, Kajiwara H, Mori S: Necrotic changes of prolactinomas after long term administration of bromocriptine. J Clin Endocrinol Metab 1984;59:463-70.
11. Van't Verlaat JW, Crougns RJ, Hendriks MJ, Bosma NJ: Results of primary treatment with bromocriptine of prolactinomas with extrasellar extension. Can J Neurol Sci. 1990;17:71-3.

azalmasına ilaveten hücre yapısının bozulup, fibrotik reaksiyonun arttığı izlenmiştir (5,7,8,9,10,11).

Sonuç olarak diyebiliriz ki, prolaktinomanın medikal tedavisinde kullanılan bromokriptin adenomda meydana gelen hacim azalması ile yetersiz sellar diaframdan BOS ihtiva eden araknoidin sellaya herniasyonuna neden olmaktadır. Bromokriptin tedavisi neticesinde gelişen sekonder empty sella suprasellar görsel sistemi sella içine çekerek kronik travmayla görme kaybına sebep olmaktadır. Uzun süre bromokriptin tedavisi gören olgularda merkezi görme hissi kaybolmadan görme alanlarında periferik daralmalar saptanması ile görme kaybının erken dönemde yakalanması ve boş sellanın cerrahi olarak doldurulması için beyin cerrahlarının uyarılması gerekmektedir.