

Alt Kapak Lateral Kısımındaki Defektlerin Periost Flebi ve Yanak İlerletme Flebi Tekniği ile Onarımı

Özlem Yıldırım (*), M.Atıla Argın (*), Halil Vatanserver (**)

ÖZET

Amaç: Alt kapak lateral kısmındaki defektlerin onarımında periost flebi ve yanak miyokütanöz ilerletme flebinin kombine edilerek kullanıldığı cerrahi bir tekniğin kullanılabilirliğini vurgulamak.

Materyal metod: Alt kapak lateral kısmında bazal hücreli karsinoma ve intradermal nevüs nedeniyle eksizyon uygulanan iki olguda oluşan defektin onarımı için lateral orbital rimden alınan periost flebi ve yanak miyokütanöz ilerletme flebi kombine edilerek kullanıldı. Bulgular: Olgular bir yıl takip edildi ve bu süre içinde ektropium, trikiasis, semblefaron, kapak kenarında çentiklenme gibi komplikasyonlar gelişmedi.

Tartışma: Periost flebi ve cilt flebinin kombine edilerek kullanıldığı bu teknik gerek uygulama kolaylığı, gerek avantajları ve gerekse başarılı anatomik, fonksiyonel ve kozmetik sonuçları nedeniyle lateral kantusu içine alan defektlerde tercih edilebilir bir yöntem olarak görünmektedir.

Anahtar Kelimeler: Periost flebi, cilt flebi, lateral kantus, rekonstrüksiyon

SUMMARY

Reconstruction of Lower Eyelid Lateral Region Defects with Periosteal Flap and Cheek Advancement Flap Technique

Purpose: To state the applicability of a surgical technique in which periosteal flap from the lateral orbital rim and myocutaneous advancement flap from cheek was used in combination for reconstruction of lower eyelid lateral region defects.

Material method: Periosteal flap from the lateral orbital rim and myocutaneous advancement flap from cheek was used in combination for reconstruction of defect in two cases which received excision because of lower eyelid lateral region level basal cell carcinoma and intradermal nevus.

Results: Cases were followed for one year and during this period no complications such as ectropium, trichiasis, symblepharon, notching of eyelid margin occurred.

Discussion: This technique which makes use of two separate flap applications in combination achieved successful results both functionally and cosmetically and was stated as applicable for reconstruction of lower eyelid lateral canthus defects.

Key Words: Periosteal flap, skin flap, lateral canthus, reconstruction

(*) Yrd. Doç. Dr., Mersin Üniversitesi Tıp Fakültesi Göz Hastalıkları Anabilim Dalı
(**) Araş. Görevlisi, Mersin Üniversitesi Tıp Fakültesi Göz Hastalıkları Anabilim Dalı

Mecmuaya Geliş Tarihi: 30.05.2002
Düzeltilmeden Geliş Tarihi: 31.01.2002
Kabul Tarihi: 28.03.2003

GİRİŞ

Tümör eksizyonu veya travma göz kapaklarının temporal yarısında ve lateral kantale bölgede büyük doku defektlerine yol açabilir. Yara dudaklarının karşılıklı getirilemediği bu olgularda globu korumak, göz kapağını stabilize etmek, yeterli fonksiyonel ve kozmetik sonuç elde edebilmek için kapağın hem ön hem de arka lamelinin onarımı gerekir. Yeni bir arka lamel oluşturulmalı ve lateral orbital rime fikse edilmelidir (1). Olguların çoğunda Tenzel'in semisirküler flebi kullanılır (2). Bunun dışında nazal kartilaj (3), tarsokonjonktival flep (4-6) ya da diğer gözden alınan greftler de (7) uygulanabilecek diğer yöntemleri oluşturur. Ön lamel onarımı, arka lamel rekonstrüksiyonu için yeterli vasküler desteği olan tarsokonjonktival flep kullanıldığında cilt greftleri ile ya da kapağa kalınlık ve gerekli kan akımını sağlamak için miyokutanöz ilerletme flepleri ile sağlanır (8).

Bu çalışmada eksizyon sonrası alt kapak lateral kısmı hizasında doku defekti oluşan iki olgunun onarımında arka lamelin rekonstrüksiyonu için lateral orbital rimden alınan periost flebi, ön lamelin rekonstrüksiyonu için de yanak miyokutanöz ilerletme flebinin kombine edilerek kullanıldığı bir teknik uygulanmış, sonuçlar fonksiyonel ve kozmetik açıdan değerlendirilip komplikasyonlar araştırılmıştır.

MATERYAL METOD

Olgularımızın ilki 37 yaşında kadın hastaydı. Yaklaşık dört yıldır sol göz alt kapağında ağrısız, kaşıntısız kitle şikayeti mevcuttu. Son iki yılda kitle büyümeye başlamıştı. Yapılan muayenede alt kapak temporal yarısında, kapak serbest kenarı üzerinde, lateral kantusa kadar uzanan, sınırları belirgin, horizontal uzunluğu 5 mm, vertical yüksekliği 3 mm olan yüzeyi düzgün, üzerinde telenjektaziler olan kitle saptandı (Resim 1). Oftalmolojik muayenesinde patolojiye rastlanmadı. Hastaya intra-dermal nevus ön tanısı kondu.

İkinci olgumuz 55 yaşında kadındı. Sol göz alt kapağında üç yıldır giderek büyüyen, ağrısız, kaşıntısız kabaklı şikayetiyle başvurdu. Muayenesinde alt kapakta lateral kısmında kapak serbest kenarının altında, sınırları düzensiz, horizontal uzunluğu 7 mm, vertical yüksekliği 5 mm olan yüzeyi pürüklü, üzeri skuamlı kitle izlendi (Resim 2). Oftalmolojik muayenesinde bilateral nükleer katarakt saptandı. Hastada bazal hücreli karsinoma düşünüldü.

İki olgu için total eksizyon ve sonrasında kapak rekonstrüksiyonu planlandı. Cerrahi lokal anestezi altında uygulandı. Cerrahi saha temizliğinden sonra lezyon ile

birlikte eksize edilecek normal doku işaretlendi. İntra-dermal nevus ön tanısı alan lezyon çevresinde 2 mm'lik, bazal hücreli karsinoma tanısı alan lezyon çevresinde 3 mm'lik normal görünümlü doku ile birlikte eksize edildi (Şekil 1). Eksizyon materyali histopatolojik incelemeye alındı. Bazal hücreli karsinoma düşünülen olguda frozen kesitlerinde eksizyon materyali serbest kenarlarında tümör hücrelerine rastlanmaması üzerine operasyona devam edildi. Oluşan defektin rekonstrüksiyonu için lateral orbital rim üzerinde künt disseksiyonla periost ortaya çıkarıldı.

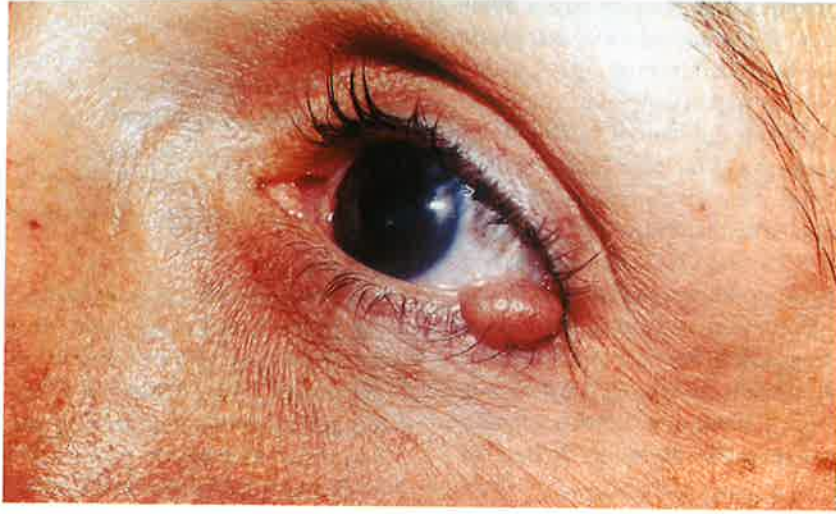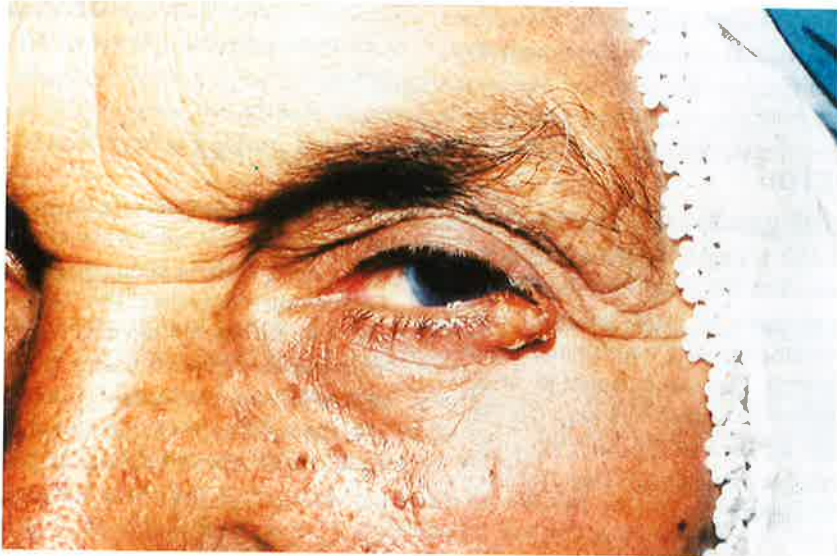Lateral kantale açı seviyesinin hemen üzerinden periost, tabanı lateral orbital rimin iç tarafına gelecek şekilde dikdörtgen şeklinde insize edildi. Periost flebinin yüksekliği 5 mm, horizontal uzunluğu rekonstrükte edilen alanın uzunluğuna uyacak şekilde 8-10 mm olarak hesaplandı. Flep keskin periost elevatörünün ucu kullanılarak keskin ve künt disseksiyonla kemikten ayrıldı, eleve edilip mediale çevrildi. Rezidü tars dokusuna ve konjonktivaya 6/0 vicryl ile sütüre edildi (Şekil 2). Cilt defekti ve periost flebinin üzeri alt göz kapağı serbest ucunun 1 cm altından vertikal olarak yaklaşık 2 cm insizyon yapılarak miyokutanöz yanak ilerletme flebi ile 6/0 siyah ipek kullanılarak kapatıldı (Şekil 3). Cilt flebinin üst ucu periost flebine 6/0 vicryl ile separe olarak sütüre edildi.

BULGULAR

Olgularda cerrahi sonrası bir ay içinde periost flebinin arka yüzünde epitelizasyon tamamlandı. Olgular ilk yıl üç aylık aralarla takip edildi. Son kontrollerde kapak fonksiyonları değerlendirildi ve fotoğrafları çekildi (Resim 3,4). Bu sürenin sonunda olgularda nüks saptanmadı ve ektropium, trikiyazis, kapak laksitesi, semblefaron, kapak kenarında çentiklenme, lateral kantusta küntleşme gibi komplikasyonlar gelişmedi. Sonuçlar anatomik, fonksiyonel ve kozmetik açıdan yeterliydi.

TARTIŞMA

Oküloplastik cerrahide alt kapak rekonstrüksiyonu, eksizyon sınırları geniş, travmatik doku kaybı büyük, lezyon lateral kantus hizasında olduğunda ya da her iki kapağı içine aldığı anda sorun olabilir. Küçük defektler eksizyonun serbest uçlarının karşılıklı getirilip sütüre edilmesiyle kapatılabilirken geniş defektlerde yeterli fonksiyonel ve kozmetik sonuç komplike ve çok aşamalı operasyonlar gerektirir. Alt kapağın tam kat defektlerinin onarımı için çeşitli teknikler mevcuttur. Bu tekniklerin bir kısmında gözün uzun bir süre kapalı kalması gerekir (9).

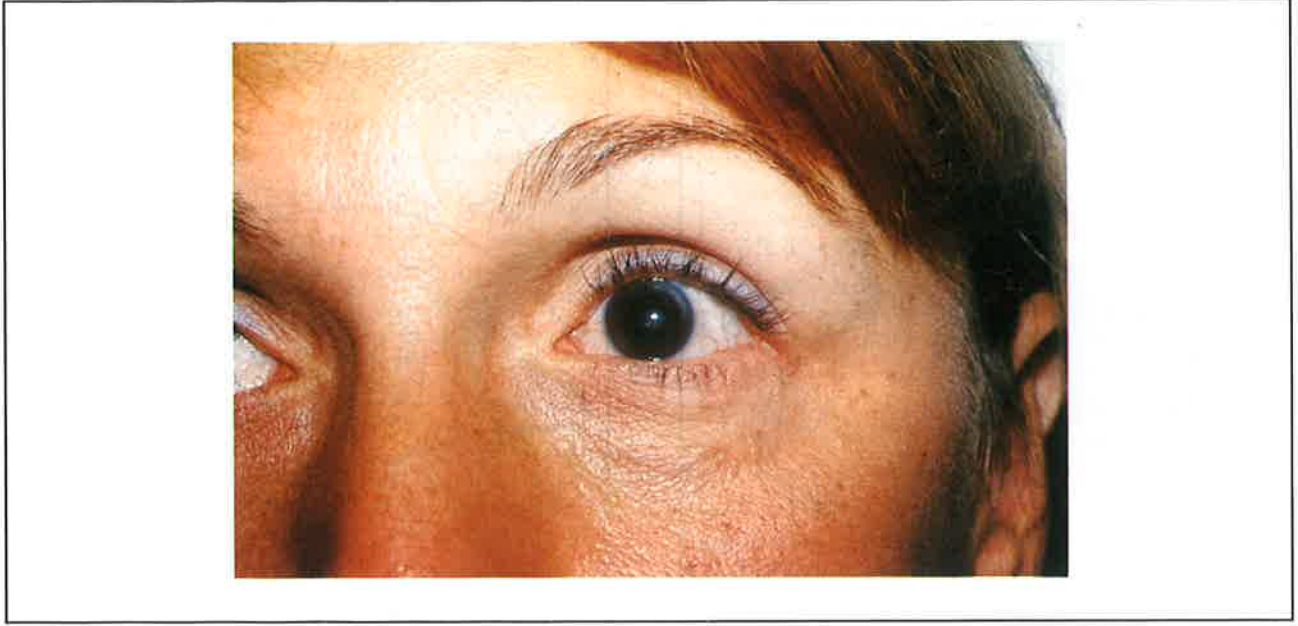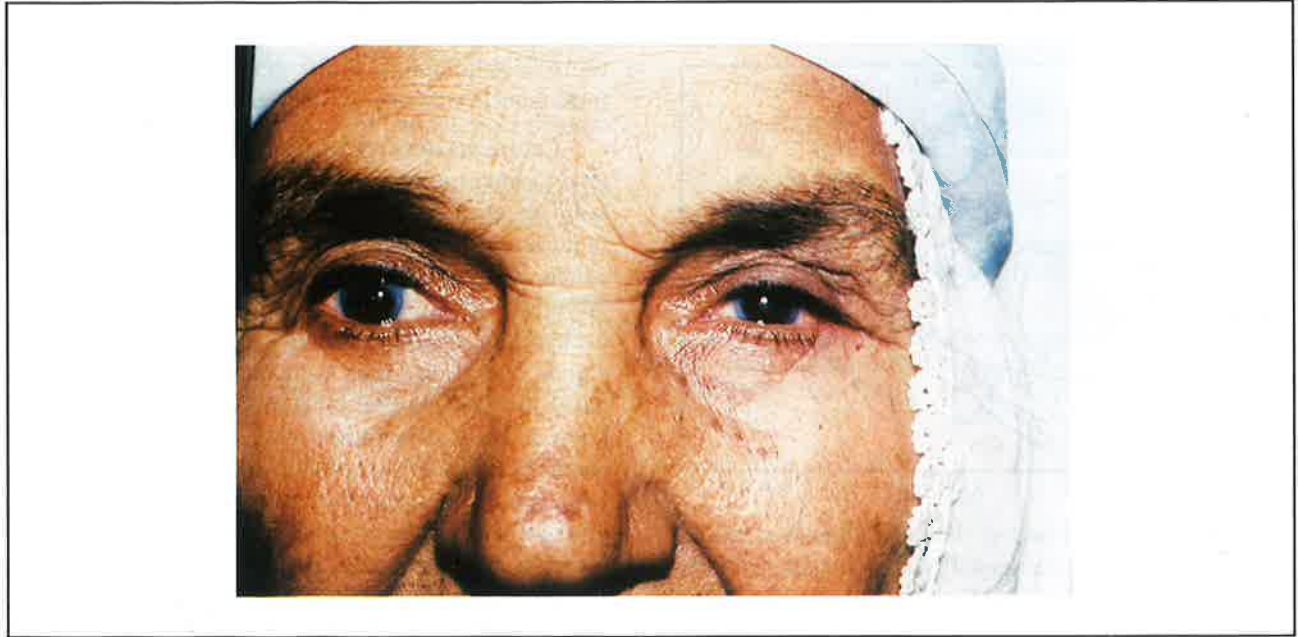Resim 1. İntradermal nevüslü ilk olgumuzun operasyon öncesi görünümü*Resim 2. Bazal hücreli karsinomalı ikinci olgumuzun operasyon öncesi görünümü*

Kapak rekonstrüksiyonunda en sık kullanılan yöntem Tenzel'in semisürkülü flep tekniğidir. Bu yöntem hem üst hem alt kapağın santral, medial ve lateral kısımdaki orta büyüklükteki tüm defektlerde uygulanabilir (2). Defekt boyutu daha büyük olduğunda ise bu yöntem periost flebi ve kulak kartilajı kullanımı ile kombine edilebilir (10).

Önceleri alt kapağın rekonstrüksiyonu için üst kapaktan yararlanılmıştır. Hewes ve arkadaşları (5) üst ka-

paktan oluşturulan tarsokonjonktival flebin alt kapak defektlerinde kullanıldığı bir teknik tarif etmiştir. Bu tekniğin dezavantajı bazı olgularda lateral komissür hizasında tarsokonjonktival flebin tabanında oluşan yuvarlaklaşma nedeniyle daha sonra yeni bir revizyon gerekesidir (11).

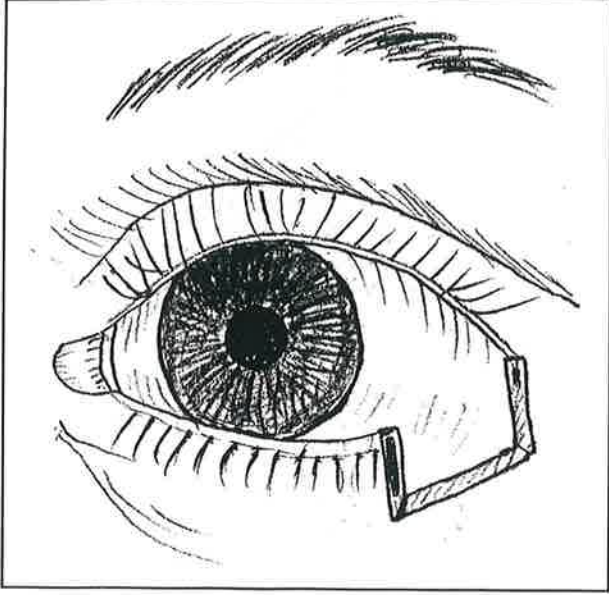
Tam kat defektlerin rekonstrüksiyonunda kapağa yeterli stabiliteyi sağlayacak nitelikte arka lamelin yeniden oluşturulması çabaları periost fleplerinin kullanımı-

Resim 3. İlk olgumuzun operasyondan bir yıl sonraki görünümü*Resim 4. İkinci olgumuzun operasyondan bir yıl sonraki görünümü*

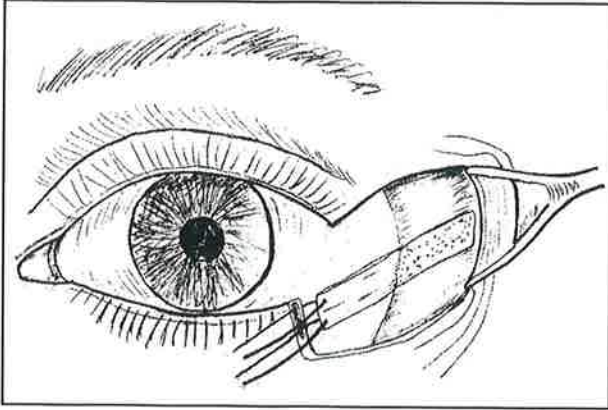
nı gündeme getirmiştir. 1985 yılında Weinstein ve arkadaşları (1) alt kapak temporal yarısında ve lateral kantallık bölgede geniş doku defekti olan ve periost flebiyle rekonstrüksiyonu sağlanan 11 olgu bildirmişlerdir. On bir hastanın 6'sında flep ile ilgili minör komplikasyonlar gelişmiş ve sadece bir olguda ek bir cerrahi girişim gerekmiştir. En sık rastlanan komplikasyon lateral kantallık açının küntleşmesi olarak görülmektedir. Olguların 5'inde sonuç mükemmel, 5'inde yeterli, 1'inde ise kötüdür.

1987'de Leone (12) her iki kapağın temporal yarısı ve lateral kantusu içine alan tam kat defekli 6 olguda arka lamel ve lateral kantallık ligaman onarımı için periost flebi uygulayıp, sonuçların fonksiyonel ve kozmetik açıdan yeterli olduğunu bildirmiştir. Beş yıl sonra yine Leone (13) benzer 8 olgu yayınlamıştır. Tüm olgularda periostun birkaç ay içinde epitelize olduğunu ve hiçbir olguda komplikasyon gelişmediğini vurgulamıştır.

Şekil 1. Lezyon çevresindeki normal görünümlü doku ile birlikte eksize edildi



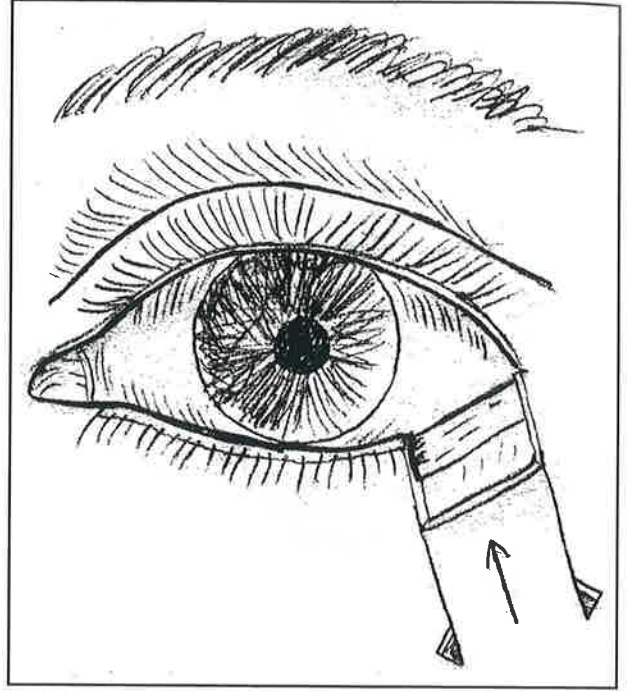
Şekil 2. Lateral orbital rim üzerinde oluşturulan periost flebi mediale doğru döndürülerek rezidü tars dokusuna 6/0 vicryl ile sütüre edildi



Bunların dışında periost flebinin kullanımını ektropium cerrahisi ve lateral kantal fiksasyon sırasında tarif eden ve başarılı sonuçlar bildiren yayınlar da mevcuttur (14-16). Bu çalışmalarda da alt kapağın normal anatomik pozisyonda korunması için kullanılan periost flebinin hazırlanması kolay, otojen ve kuvvetli bir doku olduğu, tek başına ya da diğer cerrahi prosedürlerle birlikte kullanılabilceği vurgulanmaktadır.

Bizim alt kapak rekonstrüksiyonu için periost flebi ve yanak miyokutanöz ilerletme flebi uyguladığımız iki olguda da epitelizeasyon kısa sürede tamamlanmış, bir yıllık takip süresinin sonunda ektropium, trikiyazis, semblefaron, kapak laksitesi, lateral kantal açıda künt-

Şekil 3. Cilt ve periost flebinin üzeri yanak miyokutanöz ilerletme flebi ile kapatıldı



leşme gibi komplikasyonlar gelişmemiştir. Anatomik, fonksiyonel ve kozmetik sonuçlar yeterlidir.

Çalışmamızda uyguladığımız bu teknik alt kapak lateral kısmını tutan tümörlerin rekonstrüksiyonu amacıyla bir seçenek olarak kullanılabilir. Aynı bölgeyi tutan tümörlerde arka lamelin rekonstrüksiyonu için tercih edilen yaklaşım tarsokonjonktival greft ya da sert damak greftidir. Tarsokonjonktival greft aynı veya diğer taraf üst kapaktan alınabilir. Bunun kalan tars parçası ile aynı yapıda olması, üzerinde konjonktiva bulunması ve kapakta bir deformasyon oluşturmada defekt bölgesine kolayca sütüre edilebilmesi gibi avantajları vardır. Sert damak greftleri de son yıllarda arka lamel rekonstrüksiyonu için kullanılmaya başlanmıştır (17-19). Sert damanın aynı tars gibi rijit yapıda olması, üzerinde mukoza içermesi ve hiç nekroza uğramaması tercih nedenidir. Ayrıca alınması zor değildir. Nazal septal kıkırdak kaba ve aşırı kalın yapısı nedeniyle günümüzde tercih edilmemektedir. Aynı bölgeyi tutan tümörlerde ön lamelin rekonstrüksiyonu için tercih edilen yaklaşım ise temporal veya üst kapak transpozisyon flebidir. Üst kapaktan veya temporal bölgeden çevrilen transpozisyon flebinin alt kapakta entropiyona ve kapak retraksiyonuna yol açma ihtimali hiç yoktur.

Periost flebi kullanımı tarsal greft ve nazal kartilaj kullanmaksızın arka lamelin lateral orbital rime fizyolojik fiksasyonunu sağlar. Diğer avantajları yeterli lateral

kantal açılı oluşturmaları, tek aşamalı bir cerrahi girişim olması, açık bir palpebral fissür sağlanması, müköz membran ya da konjonktiva grefti gerektirmemesi ve her iki kapağın temporal yarısındaki defektlerde eş zamanlı rekonstrüksiyonu sağlayabilmesidir (1). Ayrıca operasyon sırasında greft hazırlamak için yeni bir cerrahi saha oluşturulması zorluğunu da ortadan kaldırmaktadır.

Periost flebi ve cilt flebinin kombine edilerek kullanıldığı bu teknik gerek uygulama kolaylığı, gerek avantajları ve gerekse başarılı anatomik, fonksiyonel ve kozmetik sonuçları nedeniyle alt kapak lateral k içine alan defektlerde tercih edilebilir bir yöntem olarak görülmektedir.

KAYNAKLAR

1. Weinstein GS, Anderson RL, Tse DT, Kersten RC: The use of a periosteal strip for eyelid reconstruction. *Arch Ophthalmol* 1985; 103: 357-359.
2. Mc Cord Jr CD: System of repair of full thickness eyelid defects. In: *Oculoplastic Surgery* ed: Mc Cord Jr CD, Tanenbaum M, Nunery WR. 3th ed. Newyork Raven Press, 1995, 85-97.
3. Mustarde JC: Repair and reconstruction in the orbital region: A practical guide. New York Churchill Livingstone, 1980; 109-118.
4. Leone CR Jr: Tarsal pedicle flap lower eyelid reconstruction. *Arch Ophthalmol* 1977; 95: 1423-1424.
5. Hewes EA, Sullivan JH, Beard C: Lower eyelid reconstruction by tarsal transposition. *Am J Ophthalmol* 1976; 81: 512-514.
6. Leone CR Jr, Van Gemert JV: Lower eyelid reconstruction with upper eyelid transpositional grafts. *Ophthalmic Surg* 1980; 11: 315-318.
7. Putterman AM: Combined viable composite graft and temporal semicircular skin flap procedure. *Am J Ophthalmol* 1984; 98: 349-354.
8. Anderson RL, Edwards JJ: Reconstruction by myocutaneous eyelid flaps. *Arch Ophthalmol* 1979; 97: 2358-2362.
9. Günalp İ: Kapak tümörlerinde onarıcı yeniden yapıcı cerrahi T. *Oft. Gaz.* 1984; 14: 164-168.
10. Mc Cord Jr CD, Nunery WR, Tanenbaum M: Reconstruction of the lower eyelid and outer canthus. In: *Oculoplastic Surgery* ed: Mc Cord Jr CD, Tanenbaum M, Nunery WR. 3th ed. Newyork Raven Press, 1995; 119-144.
11. Stephensen CB, Stephenson CM: Eyelid and canthal reconstruction. In *Ophthalmic Plastic Reconstructive and Orbital Surgery* Stephenson CM. Boston Butterworth-Heinemann 1997; 281-308.
12. Leone CR Jr: Lateral canthal reconstruction. *Ophthalmology* 1987;94:238-241.
13. Leone CR Jr: Periosteal flap for lower eyelid reconstruction *Am J Ophthalmol* 1992; 114: 513-514.
14. Dryden RM, Edelstein JP: Lateral palpebral tendon repair for lower eyelid ectropion. *Ophthalmic Plast Reconstr Surg* 1988; 4: 115-118.
15. Lemke BN, Cook BE Jr, Lucarelli MJ: Canthus sparing ectropion repair. *Ophthalmic Plast Reconstr Surg* 2001; 17: 161-168.
16. Lemke BN, Sires BS, Dortzbach RK: A tarsal strip-periosteal flap technique for lateral canthal fixation. *Ophthalmic Surg Lasers* 1999; 30: 232-236.
17. Ito o, Suzuki S, Park S, Kawazoe T, Sato M, Saso Y, Iwasaki Y, Hata Y: Eyelid reconstruction using a hard palate mucoperiosteal graft combined with a V-Y subcutaneously pedicle flap. *Br J Plast Surg* 2001; 54: 106-111.
18. Cohen MS, Shorr N: Eyelid reconstruction with hard palate mucosa grafts. *Ophthal Plast Reconstr Surg* 1992; 8: 183-195.
19. Bartley GB, Kay PP: Posterior lamellar eyelid reconstruction with a hard palate mucosal graft. *Am J Ophthalmol* 1989; 107: 609-612.